

LANGGE

JAMES S. WHITE



SEGUNDA  
EDICIÓN

N



USMLE  
ROAD MAP

# ANATOMÍA

▶ DATOS DE ALTO  
RENDIMIENTO

▶ ILUSTRACIONES

▶ PROBLEMAS CLÍNICOS

▶ CORRELACIONES CLÍNICAS



Mc  
Graw  
Hill

**LANGE**



**USMLE  
ROAD MAP**

2a. edición

**PARA ANATOMÍA**

**JAMES S. WHITE, PhD**

Assistant Professor  
of Cell Biology  
School of Osteopathic Medicine  
University of Medicine and Dentistry of New Jersey  
Stratford, New Jersey

Adjunct Assistant Professor  
of Cell and Developmental Biology  
University of Pennsylvania School of Medicine  
Philadelphia, Pennsylvania

*Traducción:*  
Dra. Ana María Pérez Tamayo



**MÉXICO • BOGOTÁ • BUENOS AIRES • CARACAS • GUATEMALA • LISBOA  
MADRID • NUEVA YORK • SAN JUAN • SANTIAGO • SAO PAULO  
AUCKLAND • LONDRES • MILÁN • MONTREAL • NUEVA DELHI • SAN FRANCISCO  
SINGAPUR • ST. LOUIS • SIDNEY • TORONTO**

**Director editorial:** Marco Antonio Tovar Sosa

**Editor sponsor:** Javier de León Fraga

**Corrección de estilo:** Juan Carlos Muñoz

**Supervisora de edición:** Leonora Véliz Salazar

**Supervisora de producción:** Olga Sánchez Navarrete

#### NOTA

La medicina es una ciencia en constante desarrollo. Conforme surjan nuevos conocimientos, se requerirán cambios de la terapéutica. El(los) autor(es) y los editores se han esforzado para que los cuadros de dosificación medicamentosa sean precisos y acordes con lo establecido en la fecha de publicación. Sin embargo, ante los posibles errores humanos y cambios en la medicina, ni los editores ni cualquier otra persona que haya participado en la preparación de la obra garantizan que la información contenida en ella sea precisa o completa, tampoco son responsables de errores u omisiones, ni de los resultados que con dicha información se obtengan. Convendría recurrir a otras fuentes de datos, por ejemplo, y de manera particular, habrá que consultar la hoja informativa que se adjunta con cada medicamento, para tener certeza de que la información de esta obra es precisa y no se han introducido cambios en la dosis recomendada o en las contraindicaciones para su administración. Esto es de particular importancia con respecto a fármacos nuevos o de uso no frecuente. También deberá consultarse a los laboratorios para recabar información sobre los valores normales.

#### USMLE ROAD MAP PARA ANATOMÍA

Prohibida la reproducción total o parcial de esta obra,  
por cualquier medio, sin autorización escrita del editor.



DERECHOS RESERVADOS © 2007, respecto a la primera edición en español por,  
McGRAW-HILL INTERAMERICANA EDITORES, S.A. de C. V.

*A subsidiary of the McGraw-Hill Companies, Inc.*

Prolongación Paseo de la Reforma 1015, Torre A, Piso 17, Col. Desarrollo Santa Fe,  
Delegación Álvaro Obregón  
C. P. 01376, México, D. F.  
Miembro de la Cámara Nacional de la Industria Editorial Mexicana Reg. No. 736

**ISBN 970-6121-7**

Translated from the second English edition of:

USMLE Road Map: Gross Anatomy

Copyright © 2006 by McGraw-Hill Companies, Inc.

All Rights Reserved

ISBN: 0-07-144516-1

1234567890

09865432107

Impreso en México

Printed in Mexico

# CONTENIDO

Uso de la serie Road Map para una revisión satisfactoria .....	v
Agradecimientos .....	vi
<b>1. Fundamentos</b> .....	<b>1</b>
I. Sistema óseo	1
II. Articulaciones	1
III. Sistema muscular	1
IV. Sistema nervioso	3
V. Sistema circulatorio	14
Problemas clínicos	16
Respuestas	18
<b>2. Espalda</b> .....	<b>20</b>
I. Columna vertebral	20
II. Conducto vertebral	23
III. Vértebras	25
IV. Músculos de la espalda	29
Problemas clínicos	31
Respuestas	33
<b>3. Tórax</b> .....	<b>34</b>
I. Esqueleto	34
II. Músculos esqueléticos de la pared torácica	35
III. Inervación e irrigación de la pared torácica	35
IV. Mamas	37
V. Pleura	38
VI. Pulmones	40
VII. Mediastino	43
VIII. Mediastino posterior	58
IX. Mediastino anterior	58
Problemas clínicos	59
Respuestas	62
<b>4. Abdomen</b> .....	<b>64</b>
I. Pared abdominal anterior: regiones y cuadrantes	64
II. Pared abdominal anterior: capas hísticas	64
III. Recto	68
IV. Región inguinal, conducto inguinal y cordón espermático	69
V. Cavity abdominal	71
VI. Intestino anterior	74
VII. Intestino medio	85
VIII. Intestino posterior	89
IX. Drenaje venoso	91
X. Pared abdominal posterior	93
XI. Diafragma toracoabdominal	96
Problemas clínicos	99
Respuestas	103
<b>5. Pelvis y perineo</b> .....	<b>104</b>
I. Pelvis ósea	104
II. Diafragma pélvico	106
III. Vísceras pélvicas	110
IV. Perineo	118
V. Irrigación: ramas directas de la aorta	120
VI. Irrigación: ramas de la arteria iliaca interna	120





VII. Nervio pudendo	121
VIII. Nervios esplácnicos dorsales inferiores y lumbares	122
IX. Nervios esplácnicos pélvicos	124
X. Micción	125
XI. Defecación	126
XII. Reflejos sexuales	126
Problemas clínicos	127
Respuestas	130
<b>6. Extremidad superior</b>	<b>132</b>
I. Huesos y articulaciones	132
II. Irrigación	140
III. Drenaje venoso	143
IV. Inervación	143
V. Nervios terminales del plexo braquial	151
Problemas clínicos	155
Respuestas	159
<b>7. Extremidad inferior</b>	<b>161</b>
I. Huesos y articulaciones	161
II. Irrigación de la extremidad inferior	167
III. Drenaje venoso	172
IV. Inervación	173
V. Nervios terminales del plexo lumbar	174
VI. Nervios colaterales del plexo lumbar	179
VII. Nervios terminales del plexo lumbosacro	180
VIII. Nervios colaterales del plexo lumbosacro	183
Problemas clínicos	183
Respuestas	186
<b>8. Cabeza</b>	<b>187</b>
I. Esqueleto de la cabeza	187
II. Cavidad craneal	187
III. Cara y calota	192
IV. Cavidad nasal	196
V. Fosa pterigopalatina	199
VI. Órbita	204
VII. Cavidad bucal	213
VIII. Fosa infratemporal	214
IX. Paladar	218
X. Hueso temporal y oído	219
Problemas clínicos	225
Respuestas	228
<b>9. Cuello</b>	<b>230</b>
I. Compartimiento visceral	230
II. Compartimiento vertebral	230
III. Vaina carotídea	230
IV. Tronco simpático	233
V. Triángulo posterior	234
VI. Triángulo anterior	237
VII. Faringe	238
VIII. Laringe	244
IX. Tráquea y tiroides	246
Problemas clínicos	247
Respuestas	250
<b>Índice</b>	<b>253</b>

# USO DE LA SERIE ROAD MAP PARA UNA REVISIÓN SATISFACTORIA

## ¿Qué es la serie Road Map?

Si no se dispone de un tutor personal, la serie USMLE Road Map constituye el mejor método para revisar los conceptos principales y la información de las ciencias médicas.

## ¿Por qué es necesario un Road Map?

Se pueden consultar con rapidez y facilidad las notas y los libros de anatomía; además, es de gran utilidad para la preparación del USMLE y otros exámenes.

## ¿Cómo funciona la serie Road Map?

**Forma sinóptica:** vincula los datos en un marco de referencia conceptual de tal manera que se comprenden las ideas y se retiene la información.

**Negritas y cursivas:** resaltan las palabras y frases para poder recordar con facilidad los conceptos relevantes.

**Explicaciones claras:** se han depurado a través de años de interacción con los estudiantes. Destacados autores redactaron el material, seleccionados por su excelencia académica o su experiencia en la preparación de estudiantes para presentar diversos exámenes.

**Ilustraciones:** ofrecen representaciones gráficas que favorecen la comprensión y memorización.



**Correlación clínica:** vinculan los temas con sus aplicaciones clínicas y, en consecuencia, simplifican también la comprensión y memorización.



**Problemas clínicos:** ofrecen casos prácticos para responder las preguntas del USMLE basadas en situaciones hipotéticas.



**Explicación de las respuestas:** constituyen herramientas de aprendizaje que permiten reconocer fortalezas y debilidades.

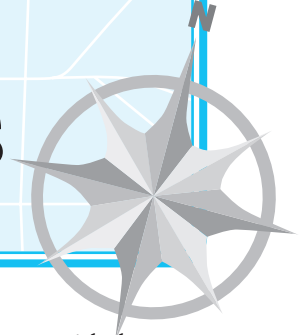
A mi esposa, Kim, y mis hijas, Kate y Kristen,  
y a la memoria de Sasha Malamed  
e Irwin Baird, ambos maestros, mentores y colegas extraordinarios.

### **Agradecimientos**

Agradezco a Harriet Lebowitz, Janet Foltin, Regina Y. Brown y Mary McCoy su ayuda en la preparación de la primera edición de este libro. También estoy en deuda con mis colegas David Seiden, PhD, y George Mulheron, PhD, por su participación analítica en la primera edición, y con Douglas Jaffe, RN, estudiante de medicina de la School of Osteopathic Medicine de la University of Medicine and Dentistry of New Jersey, Stratford, New Jersey, por su ayuda editorial en la preparación de la segunda edición.

# CAPÍTULO I

## FUNDAMENTOS



- I. El **sistema óseo** se integra con los huesos del esqueleto axial y las extremidades.
- A. Los **80 huesos del esqueleto axial** incluyen a los huesos del cráneo, la columna vertebral, las costillas, el esternón y el hioides.
  - B. Los **126 huesos de las extremidades** comprenden los huesos de las extremidades superiores e inferiores y las cinturas pectoral y pélvica, que unen a aquéllas con el esqueleto axial.
  - C. Los **huesos** se forman con una superficie externa de hueso denso o compacto y otra interna de hueso esponjoso con espacios y una cavidad medular. La superficie externa posee un revestimiento de periostio, que se continúa con la fascia profunda.

### FRACTURAS

- Los huesos se **fracturan** por un traumatismo o atrofia secundaria a la falta de uso o la **osteoporosis**, que es la pérdida de la masa ósea.
- Algunas fracturas provocan **nerosis avascular**, que es la pérdida de tejido óseo por la interrupción de la circulación arterial.



- II. Las **articulaciones** se integran en los sitios donde dos huesos se unen mediante elementos no óseos.
- A. En las **sinartrosis, o articulaciones sólidas**, existe tejido conjuntivo fibrocartilaginoso en el espacio situado entre los elementos óseos; el movimiento que permiten es mínimo.
  - B. En las **diartrosis, o articulaciones sinoviales**, las superficies articulares de los huesos opuestos están separadas por un espacio lleno de líquido sinovial; la libertad de movimiento es posible.
- III. El **sistema muscular** se conforma con los músculos esquelético, cardíaco y liso.
- A. **Músculo esquelético**
1. El **músculo esquelético** se constituye con fibras o células individuales y alargadas de músculo estriado que carecen de ramificaciones; cuando se despolarizan, se contraen hasta casi la mitad de su longitud.
  2. El músculo esquelético se une al hueso a través de un tendón, una aponeurosis o una unión carnosa.
  3. El músculo esquelético **se regula de manera voluntaria o refleja** a través de unidades motoras formadas por una neurona motora esquelética y las células musculares que inerva. La despolarización de una neurona motora esquelética induce la contracción de todas las células musculares que integran la unidad motora.

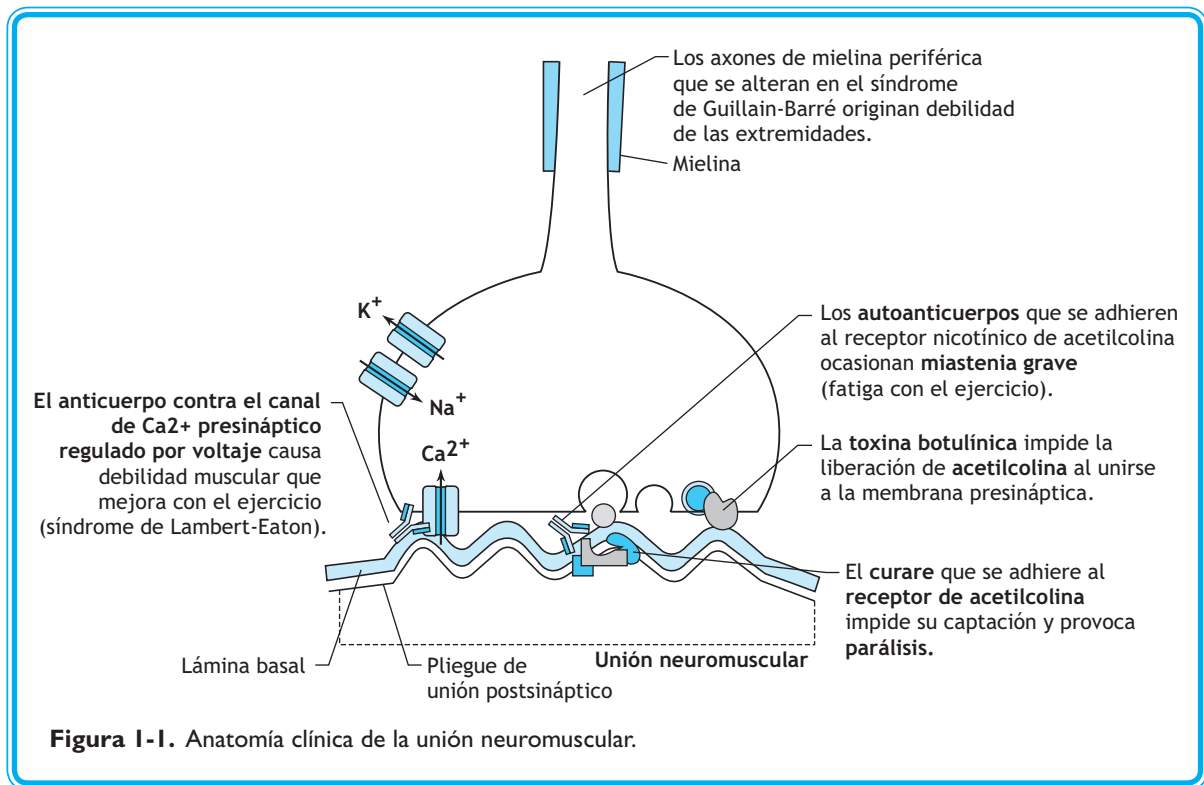


- a. Los **músculos grandes**, como el cuádriceps femoral y el glúteo mayor, producen movimientos generales y constan de unidades motoras grandes.
  - b. Los **músculos pequeños**, como los músculos intrínsecos de la mano, posibilitan movimientos finos y poseen unidades motoras pequeñas.
4. El músculo esquelético **se inerva en la unión neuromuscular**, que es el sitio donde el axón de una neurona motora hace sinapsis con la placa terminal de una fibra muscular (fig. 1-1).
  5. La **acetilcolina** que libera la terminal del axón se fija a los receptores colinérgicos (canales de iones) ubicados en la membrana de la placa terminal. La abertura de estos canales permite la entrada de iones de sodio, que despolarizan a la membrana muscular.

### MIASTENIA GRAVE (FIG. 1-1)

En la **miastenia grave**, los anticuerpos del propio organismo atacan a los receptores de acetilcolina y dan lugar a una transmisión neuromuscular deficiente.

- El trastorno afecta en particular a los **músculos que inervan los pares craneales**, las más de las veces a los músculos oculares. La debilidad se acentúa con el uso.
- Estos pacientes manifiestan ptosis bilateral y diplopía horizontal, acompañadas en ocasiones por disfagia, disartria, debilidad para la masticación y lasitud de los músculos de la expresión facial. Otras veces se afectan los músculos proximales de las extremidades. Casi nunca se comprometen los músculos cardíaco y liso.
- Muchos sujetos con miastenia grave **padecen hiperplasia del timo** o un **timoma**.



**Figura 1-1.** Anatomía clínica de la unión neuromuscular.



## SÍNDROME DE LAMBERT-EATON (FIG. 1-1)

El **síndrome de Lambert-Eaton** se caracteriza por un **trastorno inmunológico de los canales de los iones de calcio** en la placa terminal de los nervios.

- La anomalía daña en especial a los músculos proximales de las extremidades, no a los músculos que inervan los pares craneales. Las contracciones repetidas de los músculos dañados incrementan la fuerza de forma temporal.
- El síndrome de Lambert-Eaton se acompaña en la mayor parte de los casos de **carcinoma pulmonar microcítico**.



### B. Músculo cardíaco

1. El **músculo cardíaco** constituye el miocardio y se conforma con **fibras estriadas muy ramificadas** e interconectadas por discos intercalados.
2. La **regulación** de este músculo es **involuntaria**; el sistema especializado de la conducción del corazón estimula su contracción y los nervios autónomos la modifican.

### C. Músculo liso

1. El **músculo liso** posee fibras aisladas y no estriadas dispuestas en las paredes de las vísceras, vasos sanguíneos, órbita y piel.
2. El músculo liso suscita **contracciones rítmicas** para movilizar sustancias (peristalsis), reduce la circulación dentro de los vasos y forma esfínteres.
3. La **regulación** del músculo liso, que es **involuntaria**, tiene lugar a través de los nervios autónomos.

**IV. El sistema nervioso** se constituye con el **sistema nervioso central** (SNC) y el **sistema nervioso periférico** (SNP). Ambas divisiones se integran con neuronas y células gliales o de sostén.

### A. SNC y SNP

1. El **SNC** comprende al cerebro en la cavidad craneal y la médula espinal en el conducto raquídeo.
2. El **SNP** se forma con nervios espinales, pares craneales, nervios autónomos y ramificaciones.

### B. Neuronas

1. Las **neuronas** constan de un cuerpo celular y dos variedades de prolongaciones citoplásmicas: un solo axón y múltiples dendritas ramificadas.
2. Los **cuerpos** de las neuronas se ubican en un ganglio o núcleo. Estos dos últimos son conjuntos de cuerpos celulares neuronales situados uno en el SNP y otro dentro del cerebro o la médula espinal (fig. 1-1).
3. Existen sólo **dos tipos de ganglios**: sensitivos y autónomos.
  - a. Los **ganglios sensitivos** contienen cuerpos celulares de neuronas sensitivas pseudo-unipolares o bipolares. Ambos tipos de neuronas poseen una prolongación central que actúa como axón para conducir impulsos hasta el SNC y una prolongación periférica que funciona como dendrita para propagar impulsos desde un receptor sensitivo hasta el cuerpo celular. Los ganglios sensitivos no establecen sinapsis.
  - b. Los **ganglios autónomos** contienen cuerpos celulares motores y constituyen sitios sinápticos donde un impulso se transmite desde el axón de una neurona autónoma preganglionar hasta las dendritas o el cuerpo celular de una neurona posganglionar.
  - c. Las neuronas de los ganglios se derivan del **ectodermo de la cresta neural**.
4. Los **núcleos** muestran una gran variedad de neuronas que son similares desde los puntos de vista funcional o anatómico.
  - a. Los núcleos poseen neuronas motoras esqueléticas y neuronas autónomas preganglionares que dan origen a axones en los nervios.
  - b. Las neuronas de los núcleos proceden del tubo neural.



5. Los **axones** y las prolongaciones sensitivas periféricas y centrales del SNC y SNP pueden **mielinizarse**. Los axones mielinizados con vainas más gruesas de mielina conducen impulsos con mayor rapidez que los axones poco mielinizados o amielínicos.
  - a. Los **oligodendrocitos** son células de la glía que producen mielina para ciertas partes de los axones del SNC. Aunque la palabra oligodendrocito implica **que posee escasas prolongaciones**, en realidad mieliniza axones múltiples.
  - b. Las **células de Schwann**, organismos de la glía, producen mielina para los axones o prolongaciones del SNP. Cada célula de Schwann elabora mielina para un segmento único de un solo axón.
6. Los **axones del SNC** con vainas de mielina producida por los oligodendrocitos **no se regeneran cuando se seccionan**. La regeneración axonal se inhibe por la proliferación de las células de la glía en el sitio de la lesión, por inflamación o por ausencia de los factores que secretan los oligodendrocitos.
7. Los **axones mielinizados del SNP** tienen el potencial de **regenerar** una vaina endoneural formada por células de Schwann. Esta regeneración periférica se lleva a cabo a una velocidad de 1 a 4 mm por día, pero algunas veces los axones crecen en un sentido incorrecto o no se regeneran en su totalidad.

## ESCLEROSIS MÚLTIPLE

En la **esclerosis múltiple (ME)**, **los sistemas sensitivo y motor**, que poseen axones con mielina formada por oligodendrocitos, sufren una **reacción inflamatoria** que daña o bloquea la transmisión de los impulsos nerviosos.

- Con el tiempo aparecen **lesiones múltiples**, pero los signos y síntomas remiten y se exacerbaban.
- La afección se caracteriza por **deficiencias sensitivas y motoras** en cualquier región del organismo. Por lo general se dañan dos o más porciones del SNC en las distintas crisis.
- El único que se lesiona es el **nervio óptico** (par craneal II) puesto que los oligodendrocitos elaboran las vainas de mielina de sus axones. En 40% de los pacientes diagnosticados el signo principal es la neuritis óptica.
- Los demás nervios raquídeos y pares craneales no se dañan porque su mielina se produce casi de modo exclusivo en las células de Schwann.



## SÍNDROME DE GUILLAIN-BARRÉ

En el **síndrome de Guillain-Barré**, la mielina que elaboran las células de Schwann en el SNP sufre una **reacción inflamatoria aguda** después de un trastorno respiratorio o digestivo. Esta reacción altera o bloquea también la transmisión de impulsos.

- La enfermedad afecta siempre a las **neuronas motoras** y da lugar a debilidad en las extremidades. En ocasiones se acompaña de la fatiga de los músculos que inervan los pares craneales (casi siempre los que reciben inervación de los pares craneales VI y VII) o los músculos respiratorios. Las deficiencias sensitivas son discretas o nulas.



## SCHWANNOMAS

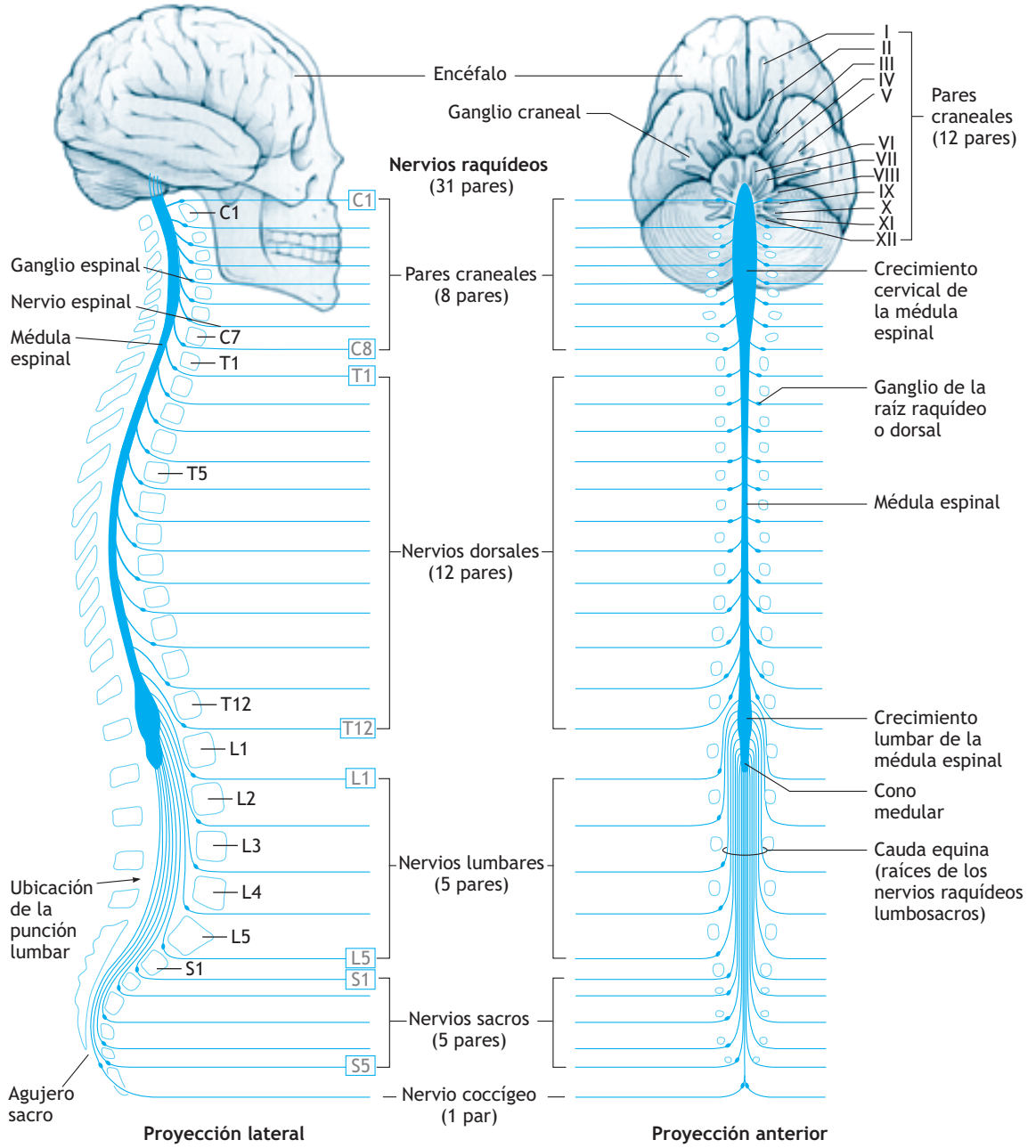
Algunas veces se identifican **schwannomas** benignos encapsulados del **nervio vestibulococlear** (VIII par craneal) en las células de Schwann.

- Estos tumores comprimen al octavo par craneal y deterioran la audición y el equilibrio. Los **schwannomas acústicos grandes** comprimen además al nervio facial (VII par craneal) y el trigémino (V par craneal).
- En los individuos con neurofibromatosis tipo 2 aparecen **schwannomas acústicos bilaterales**.



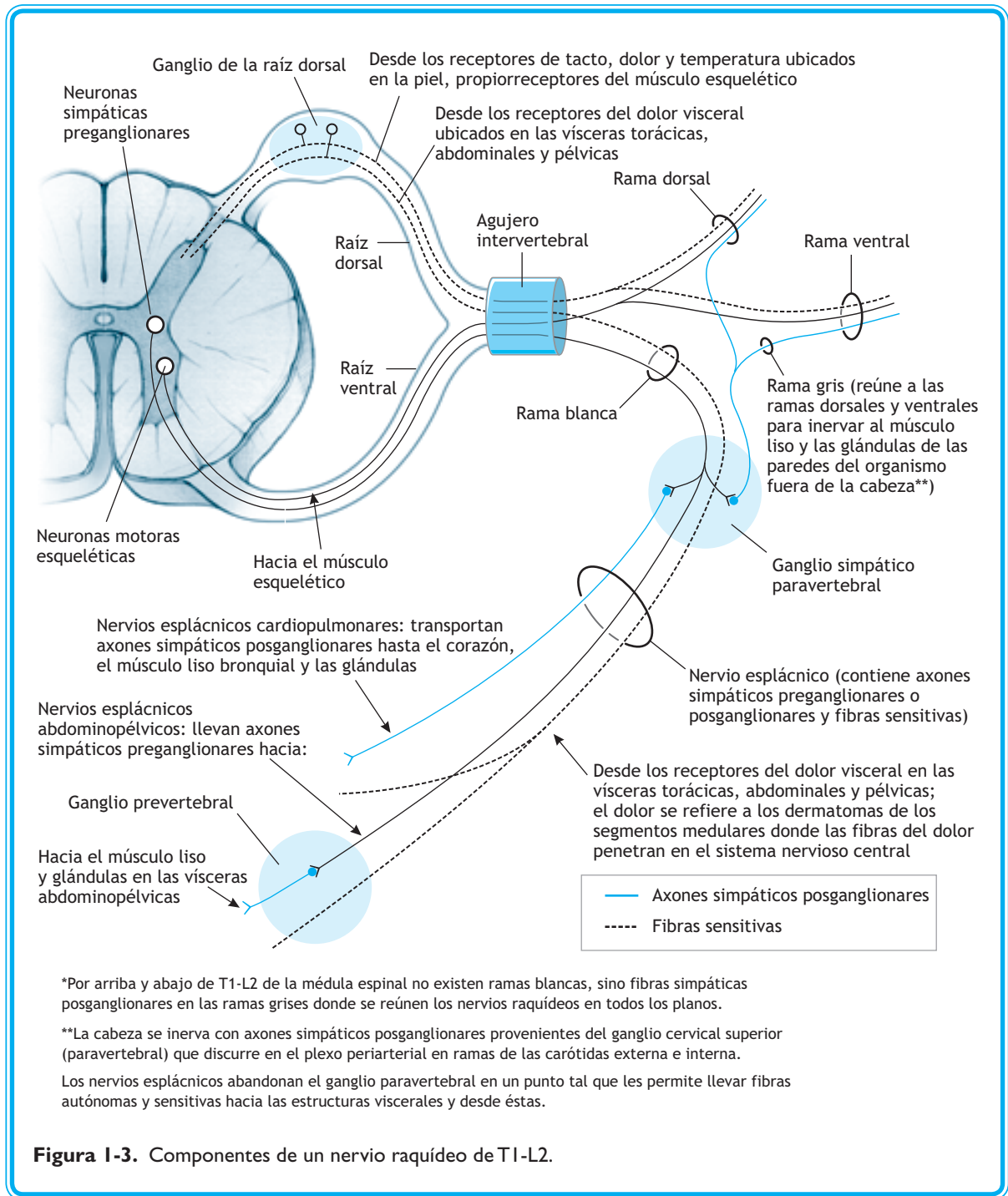
### C. Nervios raquídeos (fig. 1-2, 1-3)

1. Existen 31 pares de **nervios raquídeos**: ocho cervicales, 12 dorsales, cinco lumbares, cinco sacros y uno coccígeo. Todas las ramas de los nervios raquídeos contienen fibras motoras y sensitivas.



**Figura I-2.** Pares craneales y nervios raquídeos.







2. Los nervios raquídeos se **forman con la unión de una raíz dorsal y otra ventral** que emergen en forma segmentaria a partir de la médula espinal y se unen de manera aproximada en un agujero intervertebral.
3. Las fibras nerviosas de la **raíz dorsal** tienen prolongaciones aferentes o sensitivas. Cada raíz dorsal posee un ganglio con cuerpos celulares sensitivos de todos los tipos funcionales vinculados con ese nervio raquídeo.
4. Las fibras nerviosas de la **raíz ventral** contienen axones eferentes o motores. Los cuerpos celulares de los axones motores se localizan en la materia gris dentro de la médula espinal.
5. Cada nervio raquídeo se divide en dos ramas, **una dorsal y otra ventral**, integradas con fibras sensitivas y motoras (fig. 1-3).
6. Ramas dorsales
  - a. Las ramas dorsales **inervan la piel de los dos tercios mediales de la espalda** a partir del vértice del cráneo, lo cual corresponde a un plano coronal trazado desde el meato auditivo externo hasta el cóccix.
  - b. También **inervan a los músculos profundos (intrínsecos) de la espalda**, que actúan sobre la columna vertebral.
  - c. Las ramas dorsales **inervan a las articulaciones cigoapofisarias (carillas)** entre las apófisis de las vértebras.
  - d. **Unas cuantas ramas dorsales forman nervios con nombres específicos.** Éstas son el nervio suboccipital (rama dorsal de C1), el nervio occipital mayor (rama dorsal de C2) y los nervios cluneales, que suministran inervación cutánea a la región glútea.
7. Ramas ventrales
  - a. Las **ramas ventrales poseen más fibras motoras y sensitivas** que las dorsales y su distribución es más extensa.
  - b. Las ramas ventrales **inervan a la piel, los músculos y las articulaciones** en la cara ventrolateral del cuello, tronco y ambas extremidades.
  - c. Algunas veces se **entrelazan para formar plexos de fibras** (con excepción de los nervios raquídeos de T2-11) que inervan a las extremidades y el cuello.
  - d. Se **comunican con la cadena simpática** de ganglios paravertebrales (autónomos) a través de ramas comunicantes blancas y grises.
  - e. Casi sin excepción, todas las ramas ventrales **forman nervios con nombres propios.**
8. Las ramas **cutáneas** de las ramas ventrales y dorsales, con la salvedad del nervio raquídeo C1, inervan a un **dermatoma** específico, que es el área de piel inervada por las ramas de un solo nervio raquídeo. Algunas veces se superponen los dermatomas que los nervios raquídeos adyacentes inervan; por lo tanto, la lesión de un solo nervio raquídeo no siempre provoca pérdida sensitiva cutánea (fig. 1-4).
9. Las **ramas musculares** de las ramas dorsales y ventrales suministran inervación a un **miotoma** específico, que es la masa muscular inervada por las ramas de un solo nervio raquídeo.
10. Las **ramas espláncnicas** de las ramas ventrales dan origen a los nervios raquídeos T1-L2 y S2-4 y **llevan fibras autónomas y sensitivas** hasta los órganos del tórax, abdomen y pelvis.

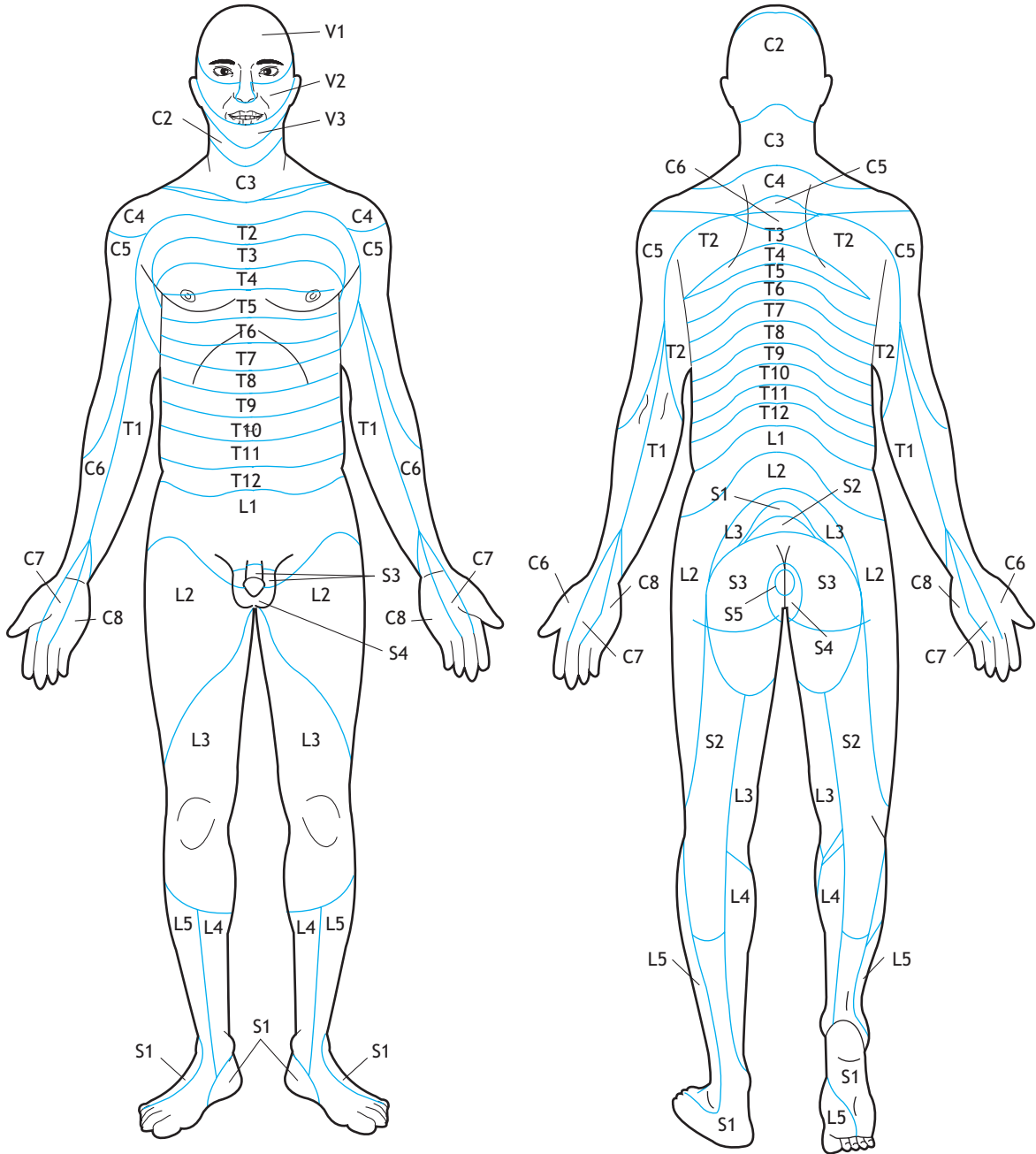
#### D. Pares craneales (fig. 1-2)

1. Los **pares craneales son 12** y emergen del cerebro (casi siempre a partir del tallo cerebral) en la cavidad craneal, a la cual abandonan a través de un agujero en el cráneo.
2. **Inervan** en especial a **estructuras de la cabeza y la porción visceral del cuello**; el nervio vago (X par craneal) inerva también al corazón, los pulmones y las estructuras digestivas del tórax y el abdomen.



A PROYECCIÓN ANTERIOR

B PROYECCIÓN POSTERIOR



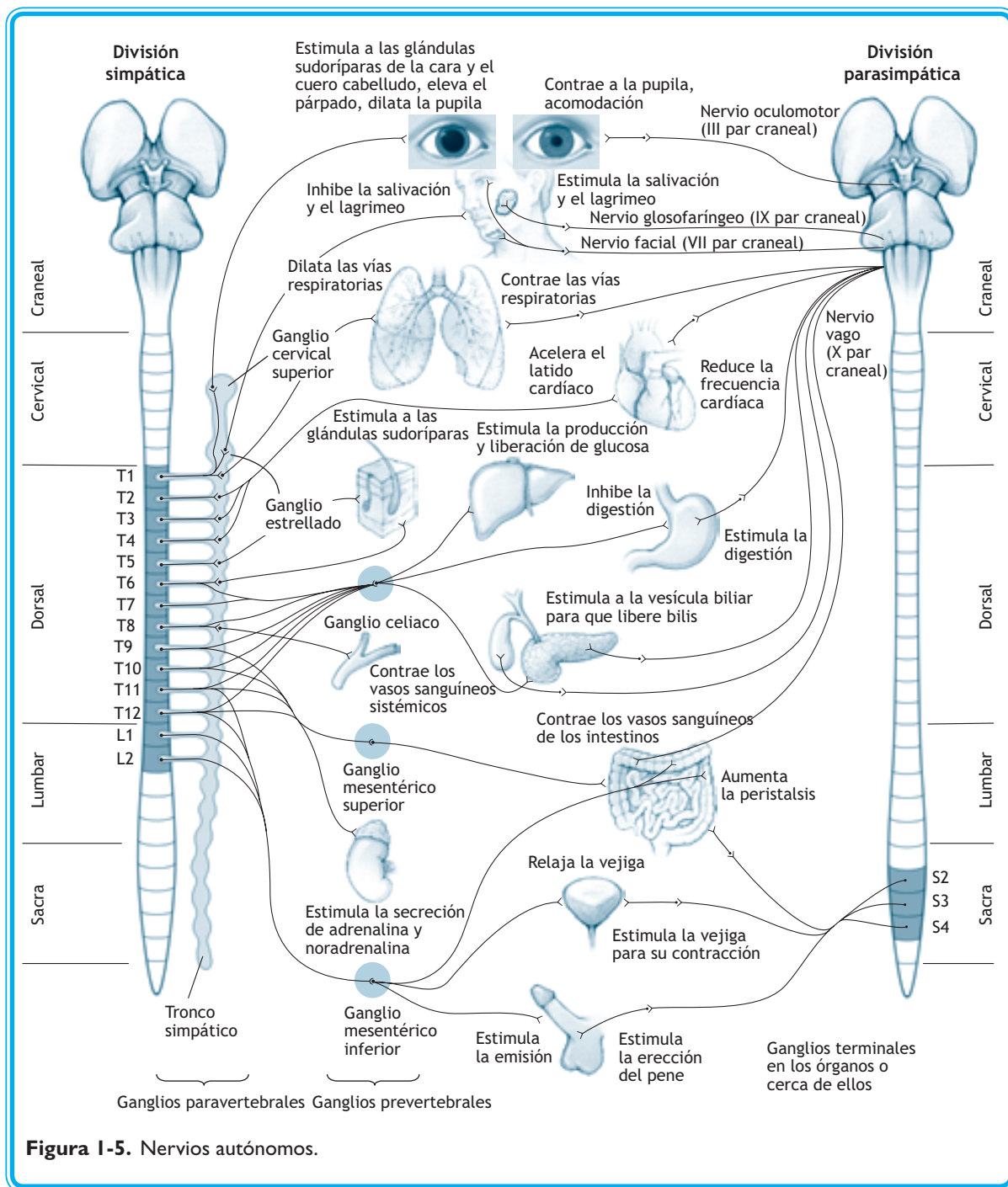
**Figura I-4.** Dermatomas. C, cervical; T, dorsal; L, lumbar; S, sacro; V<sub>1</sub>, V<sub>2</sub>, V<sub>3</sub>, trigémino.



3. Los pares craneales se designan con números romanos (I al XII) y nombres especiales, que casi siempre aluden a las regiones o estructuras que inervan (p. ej., I par craneal: olfatorio o del olfato; IX par craneal: glossofaríngeo o lengua y faringe) o bien reciben el nombre de algún rasgo descriptivo del nervio (p. ej., X par craneal: vago o viajero; V par craneal: trigémino o tres gemelos).
4. Los pares craneales **poseen distintas combinaciones de fibras motoras o sensitivas**; en su punto de entrada o salida del cerebro, tres pares craneales (I, II y VIII) pueden clasificarse como sensitivos, cinco como motores (III, IV, VI, XI y XII) y cuatro como mixtos (V, VII, IX y X).
5. Los cuatro pares craneales **mixtos** (V, VII, IX y X) **inervan a estructuras derivadas de los arcos faríngeos**.

#### E. Nervios autónomos (fig. 1-5 y cuadro 1-1)

1. Los nervios autónomos se ramifican a partir de pares craneales o nervios raquídeos y proporcionan **inervación motora al músculo liso, las glándulas y el músculo cardíaco**. Propagan información sensitiva a partir de las estructuras viscerales.
2. Los nervios autónomos se organizan en una **división simpática y otra parasimpática**, que utilizan dos neuronas en serie para suministrar innervación motora a los tejidos que constituyen el objetivo.
  - a. El cuerpo celular de la primera neurona (neurona preganglionar) se sitúa en el SNC y su axón hace sinapsis al final con una segunda neurona (neurona posganglionar) en un ganglio autónomo.
  - b. El axón posganglionar abandona el ganglio para inervar al músculo liso, una glándula o el corazón.
3. La **división simpática** funciona como sistema catabólico o de urgencia en reacciones inmediatas; los axones simpáticos se distribuyen de modo amplio en el organismo (cuadro 1-1).
  - a. Los cuerpos celulares de las **neuronas simpáticas preganglionares** se hallan en los segmentos lumbar superior y dorsal de la médula espinal desde T1 hasta L2.
  - b. Todos los axones simpáticos preganglionares abandonan la médula y discurren en las raíces y ramas ventrales de los nervios raquídeos de T1 a L2. A continuación se proyectan en **comunicantes de ramas blancas** para establecer sinapsis en un **ganglio paravertebral** en el tronco simpático o bien cruzar a través del tronco hasta hacer sinapsis en un **ganglio simpático prevertebral**.
  - c. Los **axones simpáticos posganglionares** de un ganglio paravertebral discurren en **ramas grises**, que conectan a las ramas de los nervios raquídeos para inervar al músculo liso de las paredes de los vasos sanguíneos y las glándulas sudoríparas en las paredes del cuerpo, en ambas extremidades y en el cuello.
  - d. Los axones simpáticos posganglionares de los ganglios paravertebrales también se proyectan **en los nervios espláncnicos cervicales y dorsales superiores (o cardiopulmonares)** para inervar al músculo liso y las glándulas de los pulmones, el músculo cardíaco y el sistema de la conducción del corazón.
  - e. Los **ganglios prevertebrales (o colaterales)** se ubican por debajo del diafragma. Se sitúan sobre todo alrededor del origen de las ramas de la aorta abdominal, en un punto anterior respecto de los cuerpos de las vértebras, y comprenden a los ganglios celiaco, mesentérico superior, aórtico renal y mesentérico inferior.
  - f. Los axones simpáticos preganglionares llegan hasta los ganglios prevertebrales en los **nervios espláncnicos dorsal inferior, lumbar o abdominopélvico**. Además, los nervios espláncnicos dorsales inferiores hacen sinapsis con las células cromafines de la médula suprarrenal, que en esencia es un ganglio prevertebral.



**Figura I-5.** Nervios autónomos.

**Cuadro 1-1.** Comparación entre los componentes simpáticos y parasimpáticos.

Características	Simpáticos	Parasimpáticos
<b>Generales</b>	Movilización de la energía; catabólica, movilizan al organismo en las reacciones inmediatas de pelea o escape	Conservación; descanso y digestión
<b>Anatómicas</b>		
Ubicación de los cuerpos celulares preganglionares (en SNC)	En la columna celular intermediolateral de la médula espinal dorsolumbar de T1 a L2	En los núcleos de los pares craneales en el tallo cerebral o la médula espinal sacra de S2-4
Los axones abandonan el sistema nervioso central en	Raíces ventrales, luego ramas ventrales de los nervios raquídeos de T1 a L2; lo abandonan en ramas blancas para penetrar en el tronco paravertebral	En los pares craneales III, VII, IX o X o las raíces ventrales y las ramas de los nervios raquídeos S2, S3 y S4
Nombres de los ganglios	Paravertebrales (en el tronco simpático) o Prevertebrales (cerca de los orígenes de las arterias abdominopélvicas)	Terminal Ciliar, pterigopalatino, submandibular, ótico
Distribución de los axones posganglionares	Se proyectan hacia todos los sitios; abandonan los ganglios paravertebrales para reunir los nervios raquídeos en las ramas grises; dejan los ganglios prevertebrales para discurrir en las arterias abdominopélvicas o en los plexos viscerales	Limitados a la cabeza, cuello y vísceras; abandonan los ganglios con el mismo nombre para discurrir con las ramas del V par craneal; abandonan los ganglios terminales para proyectarse en plexos viscerales
Nervios espláncnicos (poseen axones autónomos y fibras sensitivas viscerales)	Nervios espláncnicos cervical y dorsales superiores: poseen axones simpáticos posganglionares de los ganglios paravertebrales (de la porción cervical central a T5) Nervios dorsales inferiores (mayor, menor e inferior) y espláncnicos lumbares; tienen axones simpáticos preganglionares de T5 a L2; establecen sinapsis en los ganglios prevertebrales	Nervios espláncnicos pélvicos; transportan fibras preganglionares de S2, S3, S4; hacen sinapsis en los ganglios terminales abdominopélvicos
<b>Químicas</b>		
(las neuronas preganglionares utilizan acetilcolina como neurotransmisor)	Las neuronas posganglionares utilizan noradrenalina (con excepción de los axones que se dirigen hacia las glándulas sudoríparas ecrinas, que usan acetilcolina)	Las neuronas posganglionares emplean acetilcolina

SNC, sistema nervioso central.



- g. Los axones posganglionares de los **ganglios prevertebrales** inervan a las glándulas y el músculo liso de los órganos situados en el abdomen y la pelvis.
  - h. Todos los axones simpáticos preganglionares utilizan **acetilcolina** como neurotransmisor y los posganglionares **noradrenalina**, con excepción de los que inervan a las glándulas sudoríparas ecrinas y los tejidos eréctiles, que emplean acetilcolina.
4. Las funciones de la **división parasimpática** son conservar la energía y restablecer los recursos del organismo. La distribución de los axones parasimpáticos es limitada; reciben inervación dos músculos lisos en la órbita, el tejido mucoso y las glándulas salivales en la cabeza, además del músculo liso y las glándulas de las paredes de las vísceras torácicas y abdominopélvicas.
- a. Los **cuerpos celulares de las neuronas parasimpáticas preganglionares** se hallan en el tallo cerebral y abandonan el cerebro en uno de cuatro pares craneales o bien se localizan en los segmentos sacros de la médula espinal S2, S3 y S4 y se apartan de la médula espinal con las raíces ventrales de los nervios raquídeos S2 a S4 (fig. 1-5).
  - b. Cuatro pares craneales (III, VII, IX y X) proyectan axones parasimpáticos preganglionares desde el tallo cerebral. Estos axones establecen sinapsis con ganglios parasimpáticos específicos en la cabeza. Los axones parasimpáticos preganglionares del vago (X par craneal) hacen sinapsis **en los ganglios terminales** cerca del corazón y los pulmones en el tórax y en las paredes del aparato digestivo en el intestino anterior y medio (desde la faringe hasta casi dos tercios del colon transversal).
  - c. Los **axones parasimpáticos preganglionares sacros** abandonan la médula espinal en los nervios raquídeos sacros S2 a S4, pero dejan las ramas ventrales de estos nervios en los **nervios espláncnicos pélvicos**. Los nervios espláncnicos pélvicos establecen sinapsis con los ganglios terminales del intestino posterior (que corresponde al tercio distal del colon transversal, colon descendente, colon sigmoide y recto), en la vejiga y la pelvis.
  - d. Todos los axones parasimpáticos preganglionares y posganglionares utilizan **acetilcolina** como neurotransmisor.
5. Las **fibras viscerales aferentes**, que transmiten sensaciones fisiológicas o dolor visceral, discurren con los nervios simpáticos y parasimpáticos (fig. 1-3).
6. Los **aferentes viscerales que propagan sensaciones fisiológicas distintas del dolor** se transmiten en **axones parasimpáticos** en el vago o los nervios espláncnicos pélvicos.
- a. Estas sensaciones se originan en los mecanorreceptores, que responden a la distensión de las paredes de las estructuras respiratorias, el aparato digestivo y la vejiga, y en los barorreceptores situados en las arterias, que reaccionan a los cambios de la presión arterial.
  - b. También pueden surgir de los quimiorreceptores que responden a ciertos cambios de la concentración de los iones de hidrógeno en el estómago, la presión parcial del oxígeno y el dióxido de carbono en la sangre y cambios del pH sanguíneo.
7. Por lo general existen **fibras de dolor visceral** que **acompañan a los nervios simpáticos** de regreso hasta el SNC y penetran en la médula espinal dorsolumbar en T1 a L2; dichas fibras refieren el dolor a estos dermatomas (fig. 1-3).
- a. Las sensaciones se originan por el dolor visceral o los nociceptores, que se estimulan por la distensión excesiva de una porción del aparato digestivo o la vejiga.
  - b. El dolor también se produce por contracciones intensas del músculo liso de las paredes de una estructura visceral, como el útero.
  - c. Estas sensaciones también se inducen por la falta de oxígeno en el músculo cardíaco.





8. Dolor referido
- El **dolor referido** corresponde a las **sensaciones que proceden de los órganos torácicos, abdominales o pélvicos**, pero que se perciben de manera consciente en los dermatomas situados en la superficie del cuerpo.
  - El dolor referido es **sordo y mal localizado**.
  - A menudo **se siente o se refiere en el dermatoma** que corresponde al mismo nivel medular donde las fibras aferentes que inervan al órgano penetran en el SNC.
  - Puesto que la mayor parte de las fibras que transportan dolor visceral se proyecta con los nervios simpáticos y penetra en el SNC en T1 a L2, **el dolor visceral se refiere casi en su totalidad a los dermatomas T1 a L2**.

## SÍNDROME DE HORNER

- El **síndrome de Horner** se debe a una **lesión** en las **neuronas simpáticas preganglionares o posganglionares** que inervan a las glándulas sudoríparas y los vasos sanguíneos de la cara y el cuero cabelludo y los dos músculos lisos de la órbita. Estos músculos lisos elevan el párpado superior y dilatan la pupila.
- Tales individuos padecen **anhidrosis** (ausencia de sudación en el lado correspondiente de la cara), **ptosis** (párpado superior caído) y **miosis** (contracción de la pupila).



## SÍNDROME DE SHY-DRAGER

- El **síndrome de Shy-Drager** es consecuencia de la **degeneración de las neuronas simpáticas y parasimpáticas preganglionares** en el tallo cerebral y la médula espinal y la degeneración de las neuronas en la mayor parte de los ganglios. Este síndrome puede combinarse con la pérdida de otras neuronas del sistema nervioso central no autónomo.
- Los pacientes experimentan **impotencia, retención de orina** (con mayor frecuencia urinaria durante la noche), **mareo al ponerse de pie, visión borrosa y falta de sudación**.



## ENFERMEDAD DE HIRSCHSPRUNG (MEGACOLON AGANGLIONAR)

- La **enfermedad de Hirschsprung** es efecto de una **falla de la migración de las células de la cresta neural** hasta la pared del colon descendente, colon sigmoide o recto o su falta de diferenciación en los ganglios parasimpáticos terminales en esas áreas.
- Se acompaña de **peristalsis nula** en el segmento afectado y **distensión intestinal proximal** a ese segmento.



### F. Reflejos

- Un **reflejo** es una **respuesta motora autónoma a un estímulo sensitivo** e incluye, como mínimo, una neurona sensitiva y una neurona motora que se comunican en la sinapsis.
- En respuesta a un estímulo, ciertas fibras sensitivas penetran en el SNC y estimulan a una neurona motora esquelética o una neurona motora autónoma.
  - En los **reflejos de distensión muscular** se estimulan los husos musculares de los músculos esqueléticos por distensión y las neuronas motoras esqueléticas facilitan la contracción refleja de ese mismo músculo.
  - En los **reflejos autónomos**, el estímulo sensitivo y las neuronas autónomas facilitan la contracción refleja del músculo liso, la secreción de una glándula o un cambio de la velocidad y la fuerza de la contracción del músculo cardíaco.
  - En los **reflejos nerviosos craneales** se utilizan las neuronas sensitivas y esqueléticas o autónomas en uno o más pares craneales en el reflejo luminoso pupilar, el reflejo del parpadeo y el reflejo del vómito.





## LESIONES NERVIOSAS

En las lesiones **irritativas**, las fibras nerviosas se comprimen y la descarga de las neuronas sensitivas o motoras irritadas se altera.

- Las lesiones irritativas de las fibras sensitivas casi siempre provocan reducción de la sensibilidad (**hipoestesia**) o alteraciones de ella (**parestesia**).
- Las lesiones irritativas de las fibras motoras ocasionan debilidad (**parexia**) del músculo esquelético. En las lesiones **destruktivas**, las fibras nerviosas se comprimen o seccionan y el efecto es la pérdida de la capacidad para conducir impulsos.
- Las **lesiones destruktivas de las fibras sensitivas** dan lugar a la **pérdida** de la sensibilidad o las modalidades que transportan las fibras que discurren en ese nervio (**anestesia**).
- Las **lesiones destruktivas de las fibras motoras** provocan parálisis de los nervios desnervados. Las fibras musculares esqueléticas desnervadas poseen fasciculaciones (contracciones aleatorias que se observan por debajo de la piel) y algunas veces sufren atrofia.

## V. El sistema circulatorio produce, absorbe y difunde los componentes del líquido extracelular para conservar a las células en todos los tejidos del organismo. Esta conservación celular comprende intercambio de nutrientes, productos de desecho y gases.

A. El **sistema cardiovascular** consta del corazón y los vasos sanguíneos, que comienzan y terminan en los capilares revestidos de endotelio.

1. Existen dos arterias elásticas (la aorta y el tronco pulmonar) que conducen sangre desde el corazón. Las **arterias musculares** difunden la sangre hacia las **arteriolas** y éstas la llevan hasta los capilares donde se produce el intercambio.
2. La mayor parte de las arterias se comunica con otras arterias pequeñas a través de anastomosis.
  - a. Las **anastomosis** hacen posible la circulación colateral en la cual el incremento de la circulación a través de una anastomosis compensa un bloqueo. Las arterias terminales funcionales, que poseen vasos anastomóticos potenciales, irrigan a casi todos los tejidos.
  - b. Las arterias que carecen de circulación colateral se denominan **arterias terminales anatómicas**. Son escasas; algunos ejemplos son la arteria central de la retina y las arterias interlobulares del riñón.
3. La **vena cava** y la **vena pulmonar** reciben sangre que se desplaza a través de un lecho capilar venoso antes de volver al corazón.
4. Las **venas porta** reciben sangre que se difunde a través de un lecho capilar venoso, pero llevan esta sangre hasta un segundo lecho capilar antes de devolverla al corazón. Algunos ejemplos de sistemas porta son el hepático y el hipofisario.
5. Las **derivaciones arteriovenosas** son comunicaciones entre las arterias y venas pequeñas encontradas en muchos tejidos. Estas derivaciones proceden de los lechos capilares y poseen paredes gruesas de músculo liso.
  - a. Los **cortocircuitos en la piel** son importantes para la termorregulación y sirven para prevenir la congelación.
  - b. Los **cortocircuitos en las paredes intestinales** derivan sangre hacia el sistema porta hepático cuando no se absorben nutrientes.

## ENFERMEDAD DE RAYNAUD

La **enfermedad de Raynaud** se caracteriza por la presencia de cortocircuitos arteriovenosos con vasoconstricción hiperactiva, lo que provoca el enfriamiento de las manos y los pies. Algunas veces se acompaña de **cianosis** de los dedos de manos y pies.



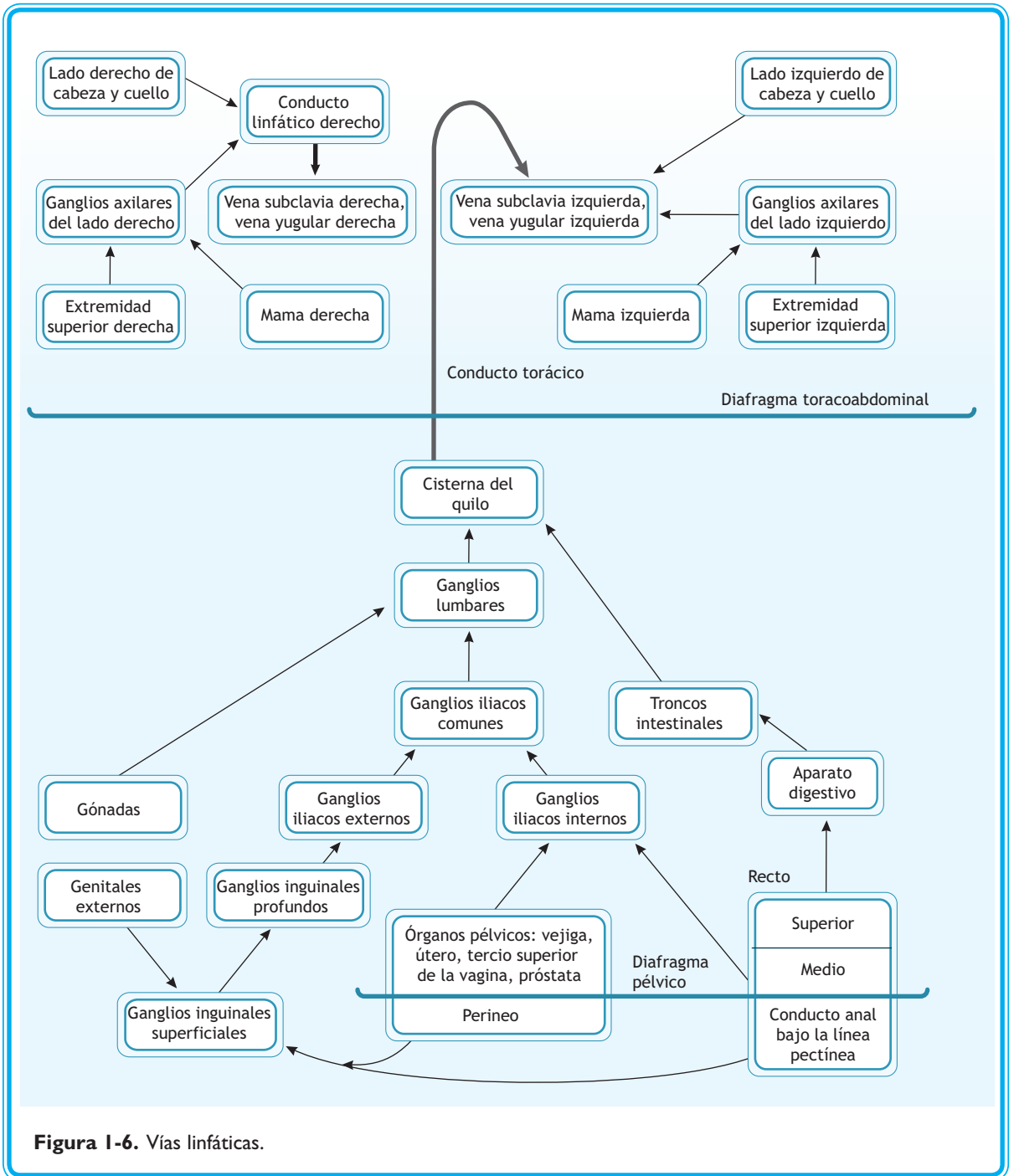


Figura I-6. Vías linfáticas.



- B.** El **sistema linfático** drena un componente del líquido extracelular que contiene grandes proteínas hacia el sistema venoso desde la mayor parte de los tejidos. Los ácidos grasos grandes se absorben desde el intestino en los vasos linfáticos llamados **quilíferos**.
1. Los **capilares linfáticos** se vacían en los vasos linfáticos, que a su vez lo hacen en los ganglios linfáticos y con posterioridad en los troncos linfáticos.
  2. La **linfa penetra en el sistema venoso** en el sitio donde se une la vena yugular interna con la vena subclavia en el cuello a través del conducto linfático derecho en el lado derecho o el conducto torácico en el izquierdo (fig. 1-6).
  3. Los **ganglios linfáticos filtran y transforman la linfa** al eliminar los restos y atrapar antígenos, material extraño y células malignas que se exponen a los linfocitos para obtener reacciones inmunitarias.
  4. Las **células metastásicas del cáncer** y las infecciones se diseminan a través del sistema linfático. Los ganglios ofrecen sitios para que proliferen o crezcan las células neoplásicas.
  5. Los **tejidos que carecen de vasos sanguíneos tampoco tienen vasos linfáticos**, como la epidermis, el cartílago, el sistema nervioso central y el timo.
- C.** El sistema nervioso central, las cavidades pleural, pericárdica y peritoneal, el oído interno y el ojo poseen **regiones de circulación especializada**.
1. El **líquido cefalorraquídeo** circula en el sistema nervioso central y alrededor de él.
    - a. Se libera hacia los ventrículos dentro del cerebro.
    - b. Circula en el espacio subaracnoideo y vuelve al sistema venoso.

## HIDROCEFALIA

- La **hidrocefalia** es consecuencia de la **producción excesiva o falta de absorción del líquido cefalorraquídeo**.
- También es efecto de un bloqueo dentro de los ventrículos del sistema nervioso central o en el espacio subaracnoideo.

2. El **líquido seroso** presente en las cavidades pleural, pericárdica y peritoneal facilita el desplazamiento sin fricción de los pulmones, el corazón y las vísceras digestivas situadas bajo el diafragma.
3. La **endolinfa** es un líquido producido en el oído interno que se caracteriza por una concentración atípica de iones inorgánicos extracelulares indispensables para la función de las células pilosas.
4. El **humor acuoso** es un líquido cuya composición es similar a la del líquido cefalorraquídeo y nutre al cristalino y la córnea del ojo.
  - a. La circulación del humor acuoso define la presión intraocular.
  - b. La elevación de la presión intraocular puede causar compresión del nervio óptico y glaucoma.



## PROBLEMAS CLÍNICOS

Correspondencia del sistema nervioso autónomo. Elija la mejor respuesta.

- A. Sistema nervioso simpático
- B. Sistema nervioso parasimpático
- C. A y B
- D. Ni A ni B





1. Provoca la contracción del músculo detrusor.
2. Proyecta axones preganglionares para establecer sinapsis en los ganglios prevertebrales.
3. Posee axones preganglionares que abandonan el sistema nervioso central en las raíces ventrales de los nervios raquídeos.
4. Posee cuerpos celulares neuronales preganglionares en la médula espinal.
5. Emite axones preganglionares para hacer sinapsis en los ganglios terminales.
6. El ganglio cervical superior es un ganglio de este sistema.
7. Facilita la emisión.
8. Las fibras posganglionares de este sistema inervan al músculo liso en los vasos sanguíneos de la extremidad superior.
9. Es el encargado de inervar al músculo liso que dilata la pupila.
10. Aumenta la actividad secretora de las glándulas ubicadas en la pared del aparato digestivo.
11. Funciona al dilatar al músculo liso vascular en la erección.
12. Sus axones preganglionares discurren en ramas blancas.
13. Sus axones preganglionares abandonan el sistema nervioso central en los pares craneales V, VII, IX y X.
14. Sus axones posganglionares discurren en ramas grises.
15. La lesión de este sistema origina miosis, ptosis y anhidrosis.

Una mujer de 34 años de edad acude al médico con queja de visión borrosa y párpados caídos, sobre todo al final del día. Habla con tono nasal y afirma que tiene dificultad para deglutir. La exploración física revela debilidad en la aducción del ojo en cualquier dirección durante la mirada horizontal; la debilidad en la abducción de los ojos es menos pronunciada. Acusa dificultad para cerrar los ojos con firmeza y debilidad para cerrar con fuerza los labios y mostrar los dientes. La sensibilidad y los reflejos luminosos pupilares son normales.

16. Los signos y síntomas de esta paciente indican que quizá padece:
  - A. Síndrome de Guillain-Barré
  - B. Síndrome de Shy-Drager
  - C. Síndrome de Lambert Eaton
  - D. Esclerosis múltiple
  - E. Miastenia grave

Un recién nacido padece incapacidad para defecar y el examen imagenológico revela distensión del colon. El gasto urinario es normal.

17. ¿De cuál de los sistemas siguientes quizá no se desarrollaron las neuronas de forma adecuada?
  - A. Nervios espláncnicos pélvicos
  - B. Ganglios terminales en la pared del colon sigmoide o recto
  - C. Ganglios prevertebrales en la pelvis
  - D. Ganglios de la raíz dorsal en los nervios raquídeos sacros
  - E. Porción abdominal del tronco simpático



Un paciente refiere impotencia, retención de orina con mayor frecuencia urinaria durante la noche, hipotensión ortostática y falta de sudación en las extremidades superiores e inferiores.

18. En conjunto, estos síntomas sugieren que el sujeto padece:
- Enfermedad de Raynaud
  - Síndrome de Horner
  - Síndrome de Guillain-Barré
  - Esclerosis múltiple
  - Síndrome de Shy-Drager

Un individuo presenta una fractura costal que lesiona al nervio intercostal T10.

19. Los cuerpos celulares neuronales de las fibras lesionadas se ubican en los sitios siguientes, excepto:
- Ganglio de la raíz dorsal de T10
  - Ganglio paravertebral de T10
  - Interior de la médula espinal
  - Un ganglio prevertebral
  - Un ganglio derivado de las células de la cresta neural

## RESPUESTAS

- B
- A
- C
- C
- B
- A
- A
- A
- A
- B
- B
- A
- D
- A
- A

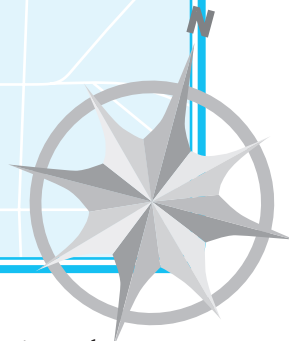




16. La respuesta es E. El paciente sufre debilidad de los músculos que inervan casi de manera exclusiva los pares craneales III y VI (ptosis bilateral y diplopía horizontal), X (disfagia y paladar caído) y VII (debilidad de los músculos de la expresión facial). El reflejo luminoso se encuentra íntegro puesto que esta enfermedad excluye al músculo liso.
17. La respuesta es B. Es probable que el lactante padezca enfermedad de Hirschsprung, que provoca la ausencia de ganglios parasimpáticos terminales en la pared del colon descendente, colon sigmoide o recto. El resultado es la ausencia de peristalsis en el segmento afectado y distensión intestinal proximal a ese segmento.
18. La respuesta es E. El síndrome de Shy-Drager, o atrofia de sistemas múltiples, es consecuencia de la degeneración de las neuronas simpáticas y parasimpáticas preganglionares en el tallo cerebral y la médula espinal y además degeneración de las neuronas en la mayor parte de los ganglios. Este síndrome constituye la única opción cuando existen síntomas de las divisiones simpática y parasimpática.
19. La respuesta es D. Los axones del ganglio prevertebral inervan a las vísceras pélvicas abdominales situadas por debajo del diafragma; no existen axones en las ramas dorsal o ventral, incluso en un nervio intercostal.

# CAPÍTULO 2

## ESPALDA



- I. La **columna vertebral** contiene y protege a la médula espinal, sostiene al cráneo y las extremidades superiores y transfiere el peso hacia las extremidades inferiores a través de la pelvis.
- A. La columna vertebral posee un número aproximado de **33 vértebras**. De éstas, **24 son individuales: siete cervicales, 12 dorsales y cinco lumbares**. Además, existen cinco vértebras sacras que se fusionan para formar el sacro y cuatro cóccigeas para constituir el cóccix (fig. 2-1).
- B. La mayor parte de las **24 vértebras individuales** se integra con un cuerpo, un arco vertebral y un par de apófisis costales.
1. Los **cuerpos vertebrales** se encuentran en la cara anterior y son más grandes en la región cervical que en la lumbar.
  2. El **arco vertebral** tiene dos pedículos y dos láminas. Los primeros se fijan al cuerpo y las segundas se unen para formar la apófisis espinosa (fig. 2-2).

### ESPINA BÍFIDA

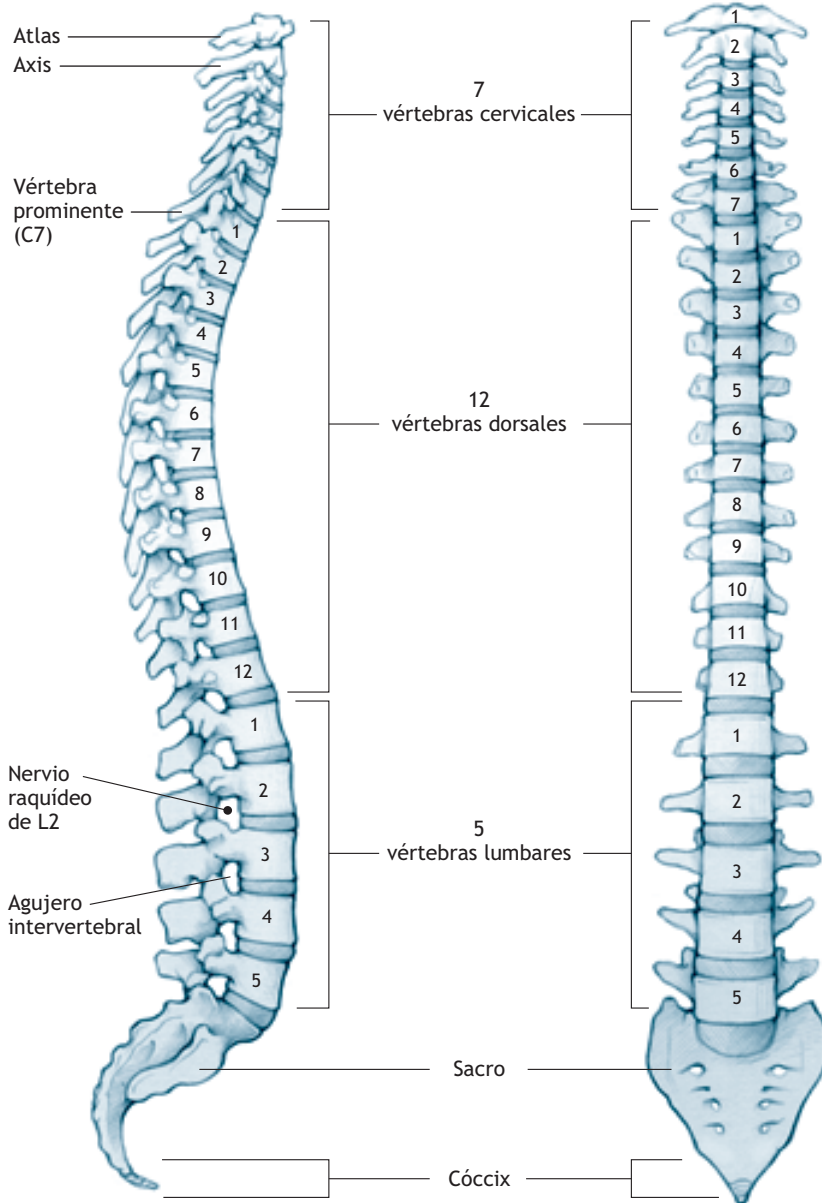
La **espina bífida** es consecuencia de la **falta de fusión de las láminas** para constituir una apófisis espinosa, lo que suele ser más frecuente en las vértebras lumbares inferiores o sacras.

- En la **espina bífida oculta** no se forman una o más apófisis espinosas en los planos lumbar o sacro. Este trastorno es asintomático y muchas veces se acompaña de un cúmulo de pelo en la piel que cubre al defecto.
- En la **espina bífida quística**, un quiste protruye a través del defecto en el arco vertebral. Este trastorno se diagnostica desde la etapa intrauterina al encontrar la fetoproteína alfa elevada en la amniocentesis y por medio de un estudio ecográfico. La espina bífida quística provoca hidrocefalia y defectos neurológicos.
  - En la **espina bífida quística con meningocele**, el quiste se halla cubierto de duramadre y aracnoides y contiene líquido cefalorraquídeo (LCR).
  - En la **espina bífida quística con mielomeningocele**, la médula espinal lumbosacra se desplaza hacia el quiste. Este movimiento estira los nervios raquídeos lumbosacros y produce debilidad vesical e intestinal o de las extremidades inferiores.
  - En la **espina bífida con mielosquisis o raquisquisis**, el extremo caudal del tubo neural no se cierra en la línea media dorsal y permanece expuesto en la superficie de la espalda.

3. Por lo general, las **apófisis costales** forman una apófisis transversa que se proyecta en sentido lateral en la unión de cada lámina con su pedículo.

- C. Las vértebras y el sacro tienen **cuatro curvaturas en el adulto: cervical, dorsal, lumbar y sacra**. Las curvaturas cervical y lumbar son secundarias y se trazan en sentido anterior; las curvaturas dorsal y sacra son primarias y se proyectan en sentido posterior.



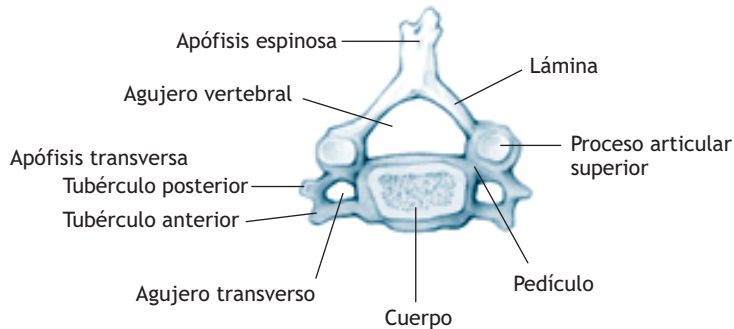


**Figura 2-1.** Columna vertebral.

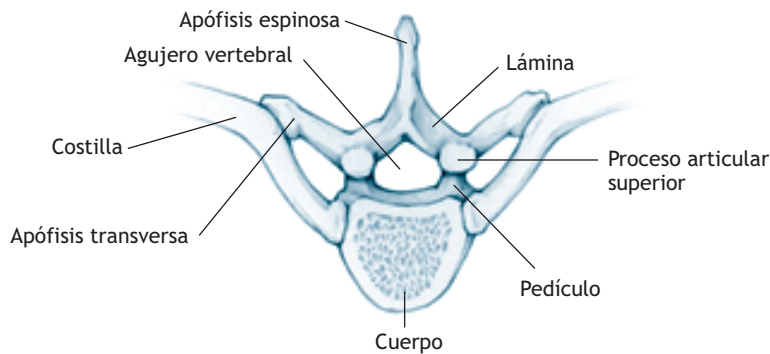




### A. Vértebra cervical



### B. Vértebra dorsal



**Figura 2-2.** Componentes y características de las vértebras cervicales y dorsales.

## CURVATURAS ANORMALES DE LA COLUMNA VERTEBRAL

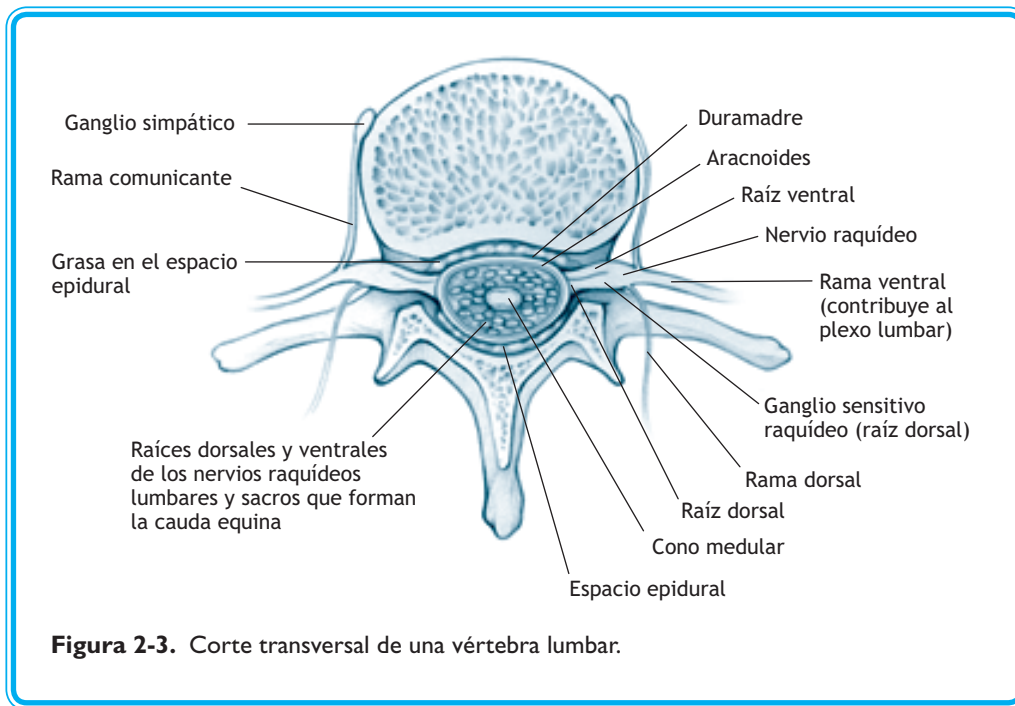
- La **cifosis** es la curvatura posterior pronunciada de la columna vertebral. La más común es la cifosis postural. Algunas veces la causa es la presencia de vértebras dorsales con forma de cuña y en otros casos la resorción de la cara anterior de los cuerpos vertebrales dorsales por osteoporosis.
- La **lordosis** es la curvatura anterior pronunciada de la columna vertebral y se debe en ocasiones a la debilidad de los músculos de la pared abdominal anterior por el aumento de peso.
- La **escoliosis** es la curvatura lateral anormal como efecto de la ausencia parcial de la mitad de una vértebra, una vértebra cuneiforme o la debilidad asimétrica de los músculos de la espalda.

**D. Cada vértebra se articula en las carillas articulares y a través de discos intervertebrales** que reciben el soporte de ciertos ligamentos.





1. Las **carillas o articulaciones cigoapofisarias** se forman entre las carillas de las apófisis superior e inferior en el sitio donde se une cada pedículo con su lámina. Estas articulaciones permiten los movimientos de deslizamiento. En dichas articulaciones actúan los músculos intrínsecos o profundos de la espalda.
  2. La mayor parte de las vértebras adyacentes posee **discos intervertebrales** entre ellas.
    - a. Este disco consta de un **anillo fibroso** cartilaginoso que rodea a un **núcleo pulposo**; este último constituye el vestigio posnatal de la notocordia fetal.
    - b. Los movimientos de los cuerpos vertebrales adyacentes comprimen y distienden diferentes porciones del disco.
    - c. El disco **absorbe los impactos** y distribuye el peso en la superficie completa de los cuerpos vertebrales.
  3. El **ligamento longitudinal anterior** cubre la cara anterolateral de los cuerpos vertebrales y los discos y limita la extensión vertebral.
  4. El **ligamento longitudinal posterior** cubre la cara posterior de los cuerpos vertebrales y los discos y restringe la flexión vertebral. El ligamento longitudinal posterior es más estrecho y débil que el ligamento longitudinal anterior.
  5. Entre las láminas de las vértebras adyacentes existe un **ligamento amarillo elástico**. Este ligamento también limita la flexión vertebral y ayuda a conservar las curvaturas normales de la columna vertebral.
- E.** Las vértebras están separadas por **agujeros intervertebrales**.
1. A través de los agujeros intervertebrales pasan las **raíces dorsales y ventrales de los nervios raquídeos** hacia el conducto raquídeo.
  2. Los agujeros intervertebrales están limitados por los pedículos de las vértebras adyacentes, en la cara posterior por las carillas articulares y en la anterior por los cuerpos y los discos intervertebrales.
- II.** El **conducto vertebral** se forma con los agujeros de las vértebras y los ligamentos y discos que las conectan con las demás. Dentro del conducto se encuentran las meninges, la médula espinal y las raíces de los nervios raquídeos (fig. 2-3).
- A.** El **espacio epidural** se encuentra por fuera de la duramadre de las meninges y contiene grasa y el plexo venoso interno.
1. El **plexo venoso interno** conecta las venas que drenan en el tórax, abdomen y pelvis con los senos venosos de la duramadre de la cavidad craneal.
  2. Además, el plexo venoso interno ofrece un **trayecto para las metástasis** de las neoplasias de próstata, útero y recto hacia la cavidad craneal.
- B.** La **duramadre** se continúa con la dura meníngea de la cavidad craneal y termina en el plano de S2. Las extensiones laterales del saco de la duramadre contienen las raíces de los nervios raquídeos.
- C.** El **espacio subdural** es un espacio potencial ubicado entre la duramadre y la aracnoides.
- D.** La **aracnoides** también se extiende hasta S2 y sufre la presión del líquido cefalorraquídeo (LCR) contra la duramadre.
- E.** El **espacio subaracnoideo contiene LCR**.
1. El LCR se libera hacia los ventrículos cerebrales, circula a través del espacio subaracnoideo y vuelve al retorno venoso.
  2. La presión del LCR es de 100 mmH<sub>2</sub>O.
  3. El LCR amortigua al cerebro y la médula espinal, absorbe productos de desecho y transporta hormonas.



**Figura 2-3.** Corte transversal de una vértebra lumbar.

4. El LCR es un líquido incoloro y transparente que contiene muy pocas células, escasas proteínas y una menor concentración de glucosa respecto del suero.

**F.** La **piamadre** recubre a la médula espinal y las raíces de los nervios raquídeos.

1. Los **ligamentos dentados** son extensiones laterales de la piamadre que unen a la médula espinal con la duramadre.

2. El **filamento terminal** consta de piamadre, que se extiende desde el extremo inferior de la médula espinal hasta la vértebra L2, y une a la duramadre y la aracnoides para terminar en el conducto sacro en S2.

**G.** La **médula espinal** ocupa los dos tercios superiores del conducto vertebral y termina en sentido inferior en L2. El **cono medular** es el extremo inferior de la médula espinal que contiene a la médula sacra y coccígea y se localiza en L2.

**H.** Los **nervios raquídeos** dejan el conducto vertebral a través de los agujeros intervertebrales, agujeros sacros y hiato sacro.

1. Los **primeros siete nervios cervicales salen por arriba de las vértebras cervicales** de las cuales toman su nombre (p. ej., el nervio C4 emerge de las vértebras C3 y C4).

2. **Incluido primero el nervio raquídeo T1, los demás nervios raquídeos se proyectan por debajo de las vértebras** que les dan sus nombres (p. ej., el nervio L4 sale entre L4 y L5).

3. El **octavo nervio cervical** surge a través del agujero intervertebral situado entre C7 y T1 puesto que existen ocho nervios raquídeos cervicales pero sólo siete vértebras cervicales.



4. La **cauda equina** se forma con las raíces dorsal y ventral de los nervios raquídeos lumbares y sacros y se extiende en sentido inferior hasta la médula espinal en el plano de L2.

## PUNCIÓN LUMBAR

La **punción lumbar** es la técnica practicada para **recoger muestras de líquido cefalorraquídeo** o **introducir anestésicos** en el espacio subaracnoideo.

- Este procedimiento **se realiza entre L4 y L5**, por debajo del extremo inferior de la médula espinal.
- **En una punción lumbar efectuada en la línea media la aguja atraviesa:**
  - Piel
  - Fascias superficial y profunda
  - Ligamentos supraespinoso e interespinoso
  - Espacio intralaminar
  - Espacio epidural
  - Duramadre
  - Aracnoides
- En una **punción lumbar realizada por fuera de la línea media** la aguja atraviesa un ligamento amarillo en lugar de los ligamentos supraespinoso e interespinoso y el espacio intralaminar.



## RADICULOPATÍAS

Las **radiculopatías** son consecuencia de la **compresión de las raíces de los nervios raquídeos** en los agujeros intervertebrales o el conducto vertebral.

- Los síntomas típicos son **dolor y parestesias** (alteraciones sensitivas como adormecimiento o cosquilleo) en los dermatomas que inervan las raíces comprimidas. El dolor se irradia sobre la distribución del dermatoma de las raíces afectadas.
- Los pacientes con radiculopatías también padecen **debilidad muscular** en los miotomas que inervan las raíces motoras comprimidas.
- Las **radiculopatías** se producen por osteoartritis, espondilitis, espondilosis o una hernia de disco.
- La **osteoartritis** es la inflamación que provoca crecimiento adicional de hueso por los osteofitos en las carillas articulares.
- La **espondilitis** es la inflamación consecutiva al crecimiento adicional de hueso por los osteofitos en los bordes de los cuerpos vertebrales. Se calcifica el ligamento longitudinal anterior y las articulaciones sacroiliacas. El sujeto sufre anquilosis (rigidez articular) y "columna vertebral con forma de bambú" (enfermedad de Marie-Strümpell).
- La **espondilosis** comprende cambios degenerativos de los discos intervertebrales y casi siempre se combina con osteoartritis en los bordes de los cuerpos vertebrales.



**III. Las características regionales de las vértebras** son diversas (fig. 2-2).

### A. Vértebras cervicales

1. Las **vértebras cervicales** se integran con cuerpos pequeños, apófisis espinosas cortas con puntas bífidas y apófisis transversas por donde discurren las arterias vertebrales.
2. Poseen **carillas articulares** de las vértebras C3 a C7, que forman un ángulo de 45° en relación con el plano transversal; esta alineación posibilita la flexión, extensión, inclinación lateral y rotación.

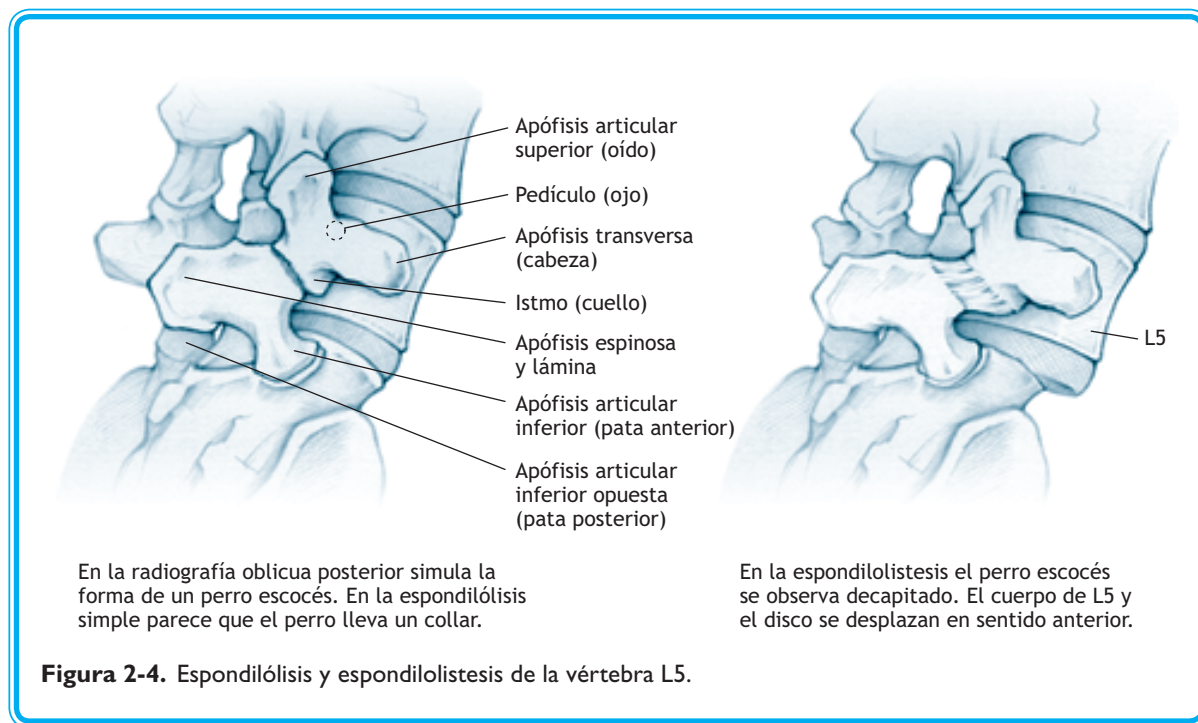


## LATIGAZO

Las **lesiones por latigazo provocan extensión y flexión excesivas de las vértebras cervicales**, lo cual ocasiona luxación anterior de las carillas articulares.



3. Las vértebras cervicales poseen **ganchos** en los cuerpos de C3 a C7 que forman articulaciones sinoviales uncovertebrales con los cuerpos vertebrales superiores. Los cambios osteoartrotróficos en estas articulaciones causan compresión de las raíces de los nervios raquídeos cervicales de C3 a C7.
4. Comprenden la vértebra C1, el llamado **atlas**, que tiene un arco posterior y otro anterior sin cuerpo ni apófisis espinosa.
  - a. Entre C1 y C2 no existe disco intervertebral.
  - b. Las apófisis articulares superiores del atlas se articulan con los cóndilos occipitales del cráneo y forman las **articulaciones de “asentimiento”**; estas carillas articulares permiten sobre todo flexión y extensión.
5. Incluyen también la vértebra C2, o **axis**. La apófisis odontoides del axis se articula con la curvatura anterior del atlas y forma la **articulación de “negación” o trocoide**, que hace posible la rotación del atlas y el cráneo.
  - a. La **apófisis odontoides** se sostiene en su sitio por la acción del ligamento transversal del atlas. Cuando este ligamento se rompe, la articulación atlantoaxial se luxa y la apófisis odontoides se desplaza en sentido posterior hasta la médula espinal cervical. La **compresión** de la porción ventrolateral de la médula espinal cervical por la apófisis odontoides ocasiona **cuadriplejía**.



**Figura 2-4.** Espondilólisis y espondilolistesis de la vértebra L5.



- b. La apófisis odontoides se fija a los bordes del agujero magno por medio de los **ligamentos alares**. Si éstos se rompen el cráneo gira de forma excesiva.
6. La **vértebra C7 (vértebra prominente)** posee una apófisis espinosa larga y un agujero transversal pequeño a través del cual no discurren las arterias vertebrales.

## HERNIA DEL NÚCLEO PULPOSO

La **hernia de disco** aparece cuando el núcleo pulposo protruye en la porción posterolateral del anillo fibroso, lo que da lugar a la compresión de las raíces de los nervios raquídeos cervicales o lumbares inferiores. Por lo general, las raíces comprimidas son las del nervio raquídeo más inferior (p. ej., hernias de C5-C6 que comprimen a las raíces de C6 y hernias de L4-L5 que comprimen a las raíces de L5).

El **núcleo pulposo herniado cervical** casi siempre se produce en el disco entre C6 y C7, tras comprimir al nervio raquídeo C7 o, con menos frecuencia, en el disco entre C7 y T1, luego de comprimir al nervio raquídeo C8.

- La **compresión del nervio raquídeo C7** provoca dolor referido en el cuello y el hombro y dolor y parestesias en los dedos índice y medio. Algunas veces se acompaña de un reflejo tricipital reducido y debilidad durante la extensión del antebrazo en el codo (tríceps) o lasitud durante la extensión de la muñeca y los dedos (músculos posteriores del antebrazo).
- La **compresión del nervio raquídeo C8** suscita dolor en el cuello y el hombro y dolor y parestesias en los dedos anular y meñique. En ocasiones se acompaña de debilidad en los músculos hipotenar e interóseos de la mano.

## COSTILLA CERVICAL

La **costilla cervical** surge a partir de la apófisis costal de C7. Esta anomalía comprime al nervio raquídeo T1 y la arteria subclavia a su paso por arriba de la costilla cervical en lugar de hacerlo por arriba de la primera costilla dorsal. El paciente manifiesta atenuación del pulso radial y dolor y parestesias en la porción medial del antebrazo. Algunas veces se acompaña del **síndrome de Horner**.

### B. Vértebras dorsales

1. La forma del cuerpo de las **vértebras dorsales** se asemeja a un corazón y sus apófisis espinosas son largas y su orientación oblicua; además, hay carillas costales en los cuerpos y las apófisis transversas para articularse con las costillas.
2. Asimismo, poseen carillas articulares orientadas que forman un ángulo de 60° en relación con el plano transversal; esta alineación permite la inclinación y rotación lateral. La flexión y extensión son limitadas por la fijación que tienen las costillas.

### C. Vértebras lumbares

1. El cuerpo de las **vértebras lumbares** posee forma de riñón; sus apófisis espinosas son cortas y su orientación horizontal; las apófisis transversas son largas.
2. Las carillas articulares se orientan en sentido perpendicular respecto del plano transversal; esta alineación posibilita en especial la flexión y extensión y la inclinación lateral. La rotación es limitada.
3. Las apófisis articulares inferior y superior se encuentran interconectadas por medio de un **istmo o porción interarticular**; estas estructuras, combinadas con las apófisis espinosa y transversa, tienen forma de **perro escocés**.

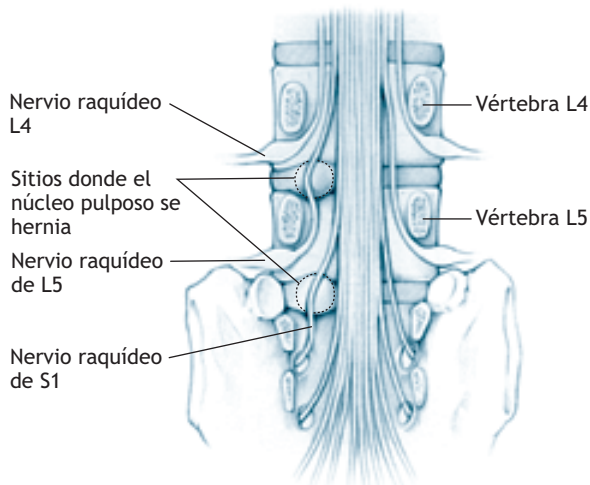
## ESPONDILÓLISIS Y ESPONDILOLISTESIS

- La **espondilólisis** se caracteriza por un defecto o fractura en el istmo, sin desplazamiento del cuerpo vertebral en sentido anterior. En las radiografías se observa que el perro escocés lleva un collar en el sitio de la fractura (fig. 2-4).





- La **espondilolistesis** se distingue por un defecto o fractura unilateral o bilateral del istmo acompañados de desplazamiento anterior del cuerpo vertebral (fig. 2-4). La radiografía muestra que la cabeza del “perro escocés” (apófisis transversa) se ha separado del cuerpo. La espondilolistesis es más común entre la vértebra L5 y el sacro y algunas veces distiende las raíces de los nervios raquídeos lumbosacros en la cauda equina. Estos individuos padecen lumbalgia bilateral irradiada a ambas extremidades inferiores y debilidad de los músculos de las piernas.
- La **estenosis raquídea** es la reducción del diámetro del conducto vertebral; en ocasiones se debe a la espondilosis, en la que se producen cambios degenerativos en los discos intervertebrales de L4 o L5, o la osteoartritis en las carillas articulares en este punto.
- La **hernia del núcleo pulposo lumbar** es más frecuente en los discos entre L4 y L5 o L5 y S1 (fig. 2-5).
- Las hernias pequeñas comprimen a las raíces de los nervios raquídeos que salen a través de los agujeros intervertebrales inmediatamente por debajo del disco lesionado; las hernias de L4-L5 comprimen a la raíz nerviosa L5 y las hernias de L5-S1 a la raíz del nervio S1.
- La **compresión de las raíces de los nervios raquídeos L5 o S1** causa ciática, que se reconoce por dolor irradiado desde la espalda hasta el muslo, la pierna y el pie.
  - La compresión de L5 suscita dolor y parestesias en la cara posterior del muslo, la cara anterolateral de la pierna y el dorso del pie. En ocasiones se acompaña de debilidad durante la extensión del dedo gordo del pie (extensor largo del dedo gordo del pie) y lasitud en dorsiflexión (tibial anterior).
  - La **compresión de las raíces de los nervios raquídeos de S1** origina dolor y parestesias en la cara posterolateral de la pierna, el tobillo y la cara lateral del pie. Algunas veces se acompaña de debilidad durante la flexión de la pierna en la rodilla (tendones de la corva), lasitud en flexión plantar (gastrocnemio y sóleo) y reflejo del tendón de Aquiles reducido.



El abultamiento del disco en L4-L5 casi siempre comprime al nervio de L5, no L4; asimismo, el abultamiento en L5-S1 comprime al nervio de S1, no L5.

**Figura 2-5.** Características de una hernia de núcleo pulposo.





#### D. El sacro

1. El **sacro** se integra con **cinco vértebras sacras fusionadas**. La cara superior del sacro soporta y transmite el peso a la cintura pélvica.
2. Posee una **cresta mediana**, que conforman las apófisis espinosas sacras fusionadas, y las crestas intermedias, que constituyen los procesos articulares fusionados.
3. El **promontorio** forma la superficie ventral de la vértebra S1 y representa un límite del estrecho pélvico inferior importante en obstetricia.
4. El sacro se articula en el plano de las articulaciones sacroiliacas, que se integran con las superficies laterales de la porción superior del sacro y la superficie medial de cada ilion.
5. El sacro tiene cuatro pares de **agujeros sacros dorsales** y cuatro pares de **agujeros sacros ventrales**, a través de los cuales pasan las ramas dorsales y ventrales de los nervios raquídeos sacros de S1 a S4, respectivamente.
6. El sacro posee el conducto sacro, que termina en el hiato sacro en la línea media dorsal; este conducto aloja a las raíces de los nervios raquídeos de S1 (coccígeos) y a través del agujero sacro pasan los nervios raquídeos S5 y coccígeo.

### BLOQUEO EPIDURAL O CAUDAL

Para el **bloqueo epidural o caudal** se administra un anestésico a través del agujero sacro; la sustancia se difunde por las meninges y anestesia las raíces de los nervios raquídeos sacros y coccígeos en la cauda equina.



#### E. El cóccix

1. El **cóccix** consta de **tres a cinco vértebras coccígeas fusionadas**.
2. Constituye el sitio de fijación del glúteo mayor y el ligamento anococcígeo, que fija a su vez a los músculos del piso pélvico.

**IV. Los músculos de la espalda** se dividen en tres grupos, según sean su función, inervación y fijación a las estructuras óseas (cuadro 2-1).

#### A. Músculos superficiales de la espalda

1. Los **músculos superficiales de la espalda** se encuentran adheridos a la cintura pectoral y actúan sobre la extremidad superior.
2. Incluyen al trapecio, dorsal ancho, romboides mayor, romboides menor y elevador de la escápula.
3. Estos músculos reciben inervación de las ramas ventrales de los nervios raquídeos a través de las ramas del plexo braquial, con excepción del trapecio, cuya inervación procede del XI par craneal, o nervio accesorio.

#### B. Músculos intermedios de la espalda

1. Los **músculos intermedios de la espalda** se fijan a las costillas y actúan como músculos accesorios de la respiración.
2. Comprenden al serrato posterosuperior, serrato posteroinferior y 12 pares de músculos elevadores de las costillas.
3. Las ramas ventrales de los nervios raquídeos inervan a los músculos intermedios de la espalda.

#### C. Músculos profundos o intrínsecos de la espalda

1. Los **músculos profundos o intrínsecos de la espalda** se adhieren en particular a las apófisis transversas y espinosas de las vértebras y actúan sobre la columna vertebral en las articulaciones intervertebrales.



**Cuadro 2-1.** Acciones de los músculos de la espalda.

Acción	Músculos participantes	Inervación	Segmentos principales de inervación
Capa superficial: actúan sobre la cintura pectoral en el húmero	Trapezio	Accesorio (XI par craneal)	
	Dorsal ancho	Toracodorsal	C6, C7, C8
	Elevador de la escápula	Escapular dorsal	C5
	Romboide mayor	Escapular dorsal	C5
	Romboide menor	Escapular dorsal	C5
Capa intermedia: actúan como músculos accesorios de la respiración (se adhieren a las costillas y las vértebras)	Serrato posterosuperior	Ramas ventrales de los nervios raquídeos	
	Serrato posteroinferior	Ramas ventrales de los nervios raquídeos	
	Elevadores de las costillas (12 pares)	Ramas ventrales de los nervios raquídeos	
Capas profundas: actúan sobre la columna vertebral	1. Esplenios de la cabeza y el cuello	Ramas dorsales de los nervios raquídeos	
	2. Músculos espinales: Iliocostal	Ramas dorsales de los nervios raquídeos	
	Ancho		
	Espinal		
	3. Transversoespinales: Semiespinal	Ramas dorsales de los nervios raquídeos	
	Multífido		
	Rotadores		
Suboccipitales: actúan sobre el atlas y el axis	Músculo recto posterior menor de la cabeza	Rama dorsal de C1 (nervio suboccipital)	C1
	Músculo recto posterior mayor de la cabeza		C1
	Oblicuo inferior (de la cabeza)		C1
	Oblicuo superior (de la cabeza)		C1

2. Constan de los **músculos espinales**, que incluyen a tres grupos musculares paralelos (de la porción lateral a la medial): el iliocostal, el cervical transverso y el espinal.
  - a. Los componentes de los músculos espinales actúan en forma bilateral y extienden la columna vertebral en las articulaciones intervertebrales.
  - b. Los elementos de los músculos espinales, al actuar de manera unilateral, inducen inclinación lateral de la columna vertebral en el plano de las articulaciones intervertebrales.



3. Los **esplenios de la cabeza y el cuello** son dos músculos profundos de la espalda que yacen en un plano superficial respecto de los componentes de los músculos espinales en el cuello.
  - a. El esplenio de la cabeza extiende la cabeza y el esplenio del cuello la hace girar.
  - b. Cuando actúan en forma unilateral, ambos músculos permiten inclinación lateral de las vértebras cervicales.
4. Los músculos profundos de la espalda también se integran con los **músculos transversoespinales**, que comprenden tres grupos musculares localizados por debajo de los músculos espinales (del más superficial al más profundo): semiespinal, multífido del raquis y rotadores.
  - a. Cuando actúan de forma bilateral, estos músculos extienden la columna vertebral.
  - b. Cuando actúan de manera unilateral, estos músculos posibilitan la rotación de la columna vertebral.
5. Los músculos de **triángulo suboccipital** promueven la extensión en las articulaciones atlantooccipitales y rotación en las atlantoaxiales.
6. Las **ramas dorsales de los nervios espinales** inervan a los músculos profundos de la espalda.

---

## PROBLEMAS CLÍNICOS

Un varón de 45 años de edad se queja de lumbalgia irradiada hacia ambas extremidades y debilidad de las piernas. La resonancia magnética revela que el cuerpo de L5 se halla desplazado en sentido anterior.



1. El diagnóstico de este paciente puede ser:

- A. Espondilólisis
- B. Espondilosis
- C. Espondilitis
- D. Espondilolistesis
- E. Estenosis raquídea

En un paciente quirúrgico se infunde anestesia raquídea. Se lleva a cabo una punción lumbar en la línea media entre L4 y L5.

2. ¿Cuáles de las siguientes estructuras no atraviesa la aguja en una punción regular?

- A. Ligamento interespinoso
- B. Ligamento longitudinal posterior
- C. Espacio epidural
- D. Aracnoides
- E. Duramadre

3. ¿Cuál de las estructuras siguientes del conducto vertebral se anestesia en un bloqueo raquídeo?

- A. Las ramas dorsales y ventrales
- B. Los nervios raquídeos lumbares



- C. Los nervios raquídeos sacros
- D. Las raíces dorsales y ventrales
- E. El plexo lumbosacro

Una resonancia magnética revela que el sujeto padece una hernia posterolateral del núcleo pulposo del disco intervertebral entre L5 y el sacro.

4. ¿Qué esperarías observar en este individuo?
- A. Debilidad durante la dorsiflexión
  - B. Alteraciones sensitivas en el dorso del pie
  - C. Debilidad en flexión plantar
  - D. Alteraciones sensitivas en la cara anterior del muslo
  - E. Debilidad durante la extensión de la pierna en la rodilla

Un varón de 50 años de edad se queja de lumbalgia y dificultad para caminar. El estudio imagenológico revela calcificación de las articulaciones sacroiliacas y el ligamento longitudinal anterior por una producción mayor de hueso de los osteofitos.

5. Estos datos sugieren que el paciente padece:
- A. Espondilitis
  - B. Espondilosis
  - C. Espondilólisis
  - D. Estenosis raquídea
  - E. Escoliosis

Un varón de 64 años de edad manifiesta dolor irradiado desde la espalda a través de la cara posterior del músculo y hasta la pierna y el pie. Se diagnostica una hernia del núcleo pulposo del disco intervertebral entre L4 y L5.

6. ¿Qué otro signo puede evidenciar este sujeto?
- A. Alteraciones sensitivas en el dermatoma de L3
  - B. Debilidad de los músculos que inerva el segmento medular de L5
  - C. Incapacidad para contraer y vaciar la vejiga
  - D. Incontinencia fecal
  - E. Debilidad para extender la pierna en el plano de la rodilla
7. Un individuo sufre neuropatía periférica que da lugar a la degeneración de las fibras nerviosas en las ramas dorsales. Los datos siguientes son evidencia de este problema, EXCEPTO:
- A. Alteraciones sensitivas en la piel que recubre al trapecio
  - B. Debilidad del músculo iliocostal
  - C. Anomalías de los axones que salen a través del agujero sacro dorsal
  - D. Anormalidades de las fibras motoras del nervio escapular dorsal
  - E. Alteraciones sensitivas de las carillas articulares



8. Un enfermo tiene el disco herniado entre L5 y el sacro. Si la hernia fuera pequeña, ¿qué estructura nerviosa se comprimiría?
- A. El nervio raquídeo L4
  - B. El nervio raquídeo L5
  - C. El nervio raquídeo S1
  - D. El cono medular
  - E. El nervio esplácnico lumbar

---

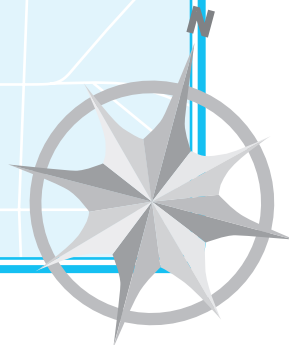
## RESPUESTAS



1. La respuesta es D. En la *espondilolistesis*, el cuerpo vertebral sufre desplazamiento en sentido anterior en relación con el cuerpo vertebral inferior. Por lo general se acompaña de un defecto o fractura del istmo de la vértebra. Predomina entre L5 y el sacro y, en este paciente, ha distendido las raíces de los nervios raquídeos lumbosacros en la cauda equina. El resultado es lumbalgia irradiada hacia ambas extremidades y debilidad de los músculos de las piernas.
2. La respuesta es B. El ligamento longitudinal posterior cubre a las porciones posteriores de los cuerpos vertebrales y sus discos y es anterior al saco dural; la aguja atraviesa la cara posterior del saco en una técnica regular.
3. La respuesta es D. Las raíces dorsal y ventral se encuentran en la cauda equina, situada en el conducto vertebral; las demás opciones se encuentran en el agujero intervertebral o por fuera del conducto vertebral.
4. La respuesta es C. Las raíces del nervio raquídeo S1 se comprimen por la hernia posterolateral del disco entre L5 y S1. La compresión de las raíces de S1 provocan alteraciones sensitivas en la cara posterolateral de la pierna, el tobillo y la cara lateral del pie, debilidad durante la flexión del pie en la rodilla y lasitud durante la flexión plantar.
5. La respuesta es A. En la *espondilitis*, la producción adicional de hueso a través de los osteofitos en los cuerpos vertebrales da lugar a una calcificación del ligamento longitudinal anterior y las articulaciones sacroilíacas.
6. La respuesta es B. Se ha comprimido el nervio espinal L5. Las demás opciones reflejan lesiones de otros nervios raquídeos.
7. La respuesta es C. El nervio escapular dorsal es una rama ventral del nervio raquídeo C5. Muy pocas ramas dorsales tienen nombres.
8. La respuesta es C. El nervio raquídeo S1. Las hernias de disco comprimen al nervio que corresponde a la vértebra situada en la parte inferior.

# CAPÍTULO 3

## TÓRAX



### I. Esqueleto: esternón y costillas

- A. El **esternón** consta del manubrio, el cuerpo y la apófisis xifoides.
1. El **manubrio** se integra con la escotadura yugular y se articula con el extremo medial de cada clavícula en las articulaciones esternoclaviculares y con los cartílagos costales de las dos primeras costillas.
  2. El **cuerpo** se articula con el manubrio en el ángulo esternal; el cartílago costal de la segunda costilla lo hace en el ángulo esternal y los cartílagos costales de las costillas tercera a séptima con el cuerpo por debajo del ángulo esternal.
  3. La **apófisis xifoides** se articula con el cuerpo y es el sitio de adherencia del diafragma y los músculos abdominales.
  4. El **ángulo esternal** se sitúa en la unión del manubrio con el cuerpo del esternón.

### ÁNGULO ESTERNAL

El ángulo esternal es una marca anatómica de gran importancia. Se halla en un plano horizontal e interseca el ángulo esternal y el disco entre las vértebras T4 y T5. En este punto:

- La tráquea se bifurca y forma los bronquios primarios derecho e izquierdo.
- El cayado de la aorta emerge a partir de la aorta ascendente y continúa como aorta descendente.
- La vena ácigos drena en la vena cava superior.



- B. En la cara posterior, **12 pares de costillas** se articulan con las vértebras dorsales.
1. La **cabeza** de la mayor parte de las costillas se articula con el cuerpo de las vértebras dorsales adyacentes y el disco intervertebral en la unión costovertebral.
  2. El **tubérculo** de casi todas las costillas se articula con la apófisis transversa en la articulación costotransversa.
  3. Las **costillas verdaderas (1 a 7ª)** poseen cartílagos costales que se articulan con el cuerpo del esternón. La elevación de las costillas verdaderas combinada con el movimiento del esternón en sentido anterior incrementa el diámetro anteroposterior del tórax durante la inspiración (movimiento en forma de manubrio de bomba).
  4. Las **costillas falsas (8 a 10ª)** tienen cartílagos costales que se articulan con el cartílago costal más superior y conforman el borde costal. Su elevación incrementa el diámetro transversal del tórax durante la inspiración (movimiento de asa de cubeta).
  5. Las **costillas flotantes (11 y 12ª)** no se articulan con el esternón ni con alguna apófisis transversa de las vértebras dorsales. Se incrustan en los músculos de la pared abdominal.



## FRACTURAS COSTALES

Las **fracturas costales** casi siempre ocurren por delante del **ángulo costal**, que es el **punto más débil de la costilla**, y en ocasiones provocan un **neumotórax** (véase más adelante).



### II. Músculos esqueléticos de la pared torácica

- A. Los **músculos esqueléticos** de la pared torácica actúan sobre las costillas y el esternón durante la respiración.
- B. Los principales componentes son el diafragma, los músculos intercostales externos y los músculos intercostales internos y transversos del tórax.
  1. Diafragma:
    - a. El **diafragma** es el principal músculo de la inspiración.
    - b. Eleva las costillas e incrementa los diámetros anteroposterior, transversal y vertical del tórax.
    - c. El diafragma recibe inervación de los **nervios frénicos**, integrados con las ramas ventrales de los segmentos medulares C3, C4 y C5.
      - (1) Los nervios frénicos proporcionan inervación motora y la mayor parte de la inervación sensitiva al diafragma.
      - (2) Fibras sensitivas situadas en los nervios intercostales inervan la periferia del diafragma.

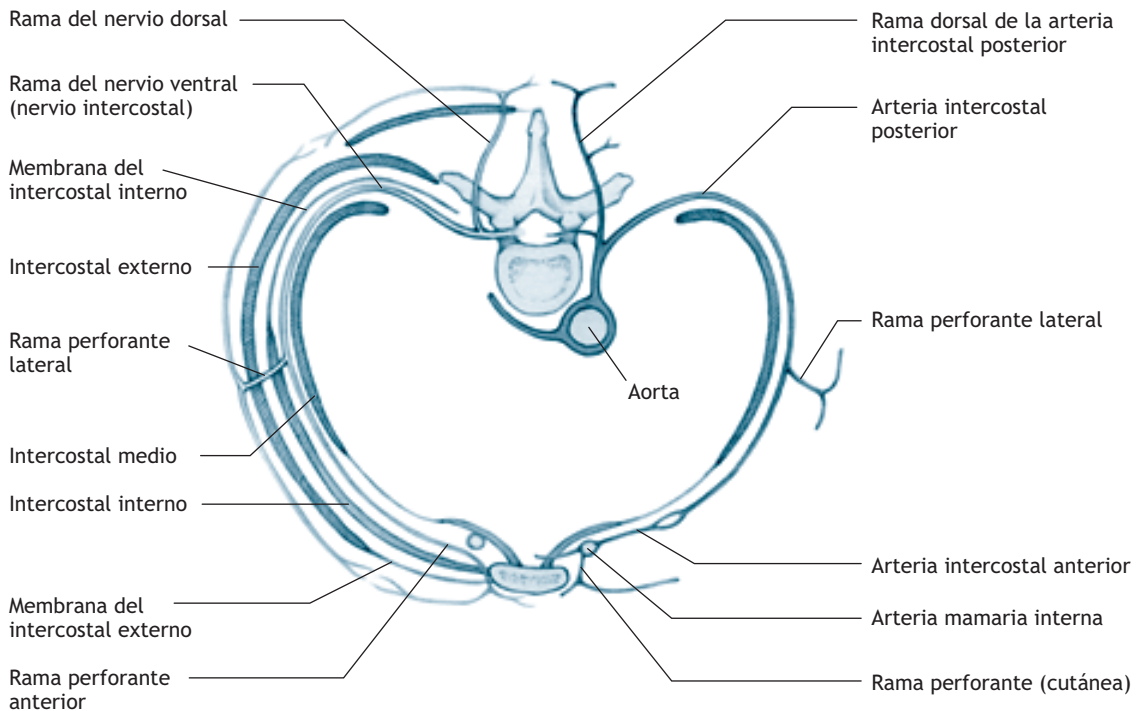
## LESIONES DEL NERVO FRÉNICO

- Una **lesión irritativa del nervio frénico** induce contracciones involuntarias del diafragma y algunas veces **hipo**.
  - Una **lesión destructiva del nervio frénico** origina parálisis y **movimientos paradójicos** de la mitad del diafragma. La cúpula diafragmática paralizada no desciende durante la inspiración y se desplaza hacia arriba por la elevación de la presión intraabdominal.
2. Músculos intercostales externos (fig. 3-1).
    - a. Los **músculos intercostales externos** elevan las costillas falsas, lo que incrementa el diámetro transversal del tórax.
    - b. También elevan las costillas verdaderas, lo cual aumenta el diámetro anteroposterior del tórax.
  3. Los **músculos intercostales internos** y el **músculo triangular del esternón** ayudan en la espiración; el principal mecanismo de ésta es la retracción elástica pasiva del tórax.
  4. Los **músculos esternocleidomastoideo**, **escaleno** (anterior, medio y posterior) y **pectorales mayor y menor** también se adhieren a las costillas y actúan como músculos accesorios de la inspiración.
  5. Los **músculos de la pared abdominal anterior** (recto abdominal y oblicuos externo e interno) se emplean durante la espiración forzada y en la maniobra de Valsalva (espiración forzada con las vías respiratorias cerradas).



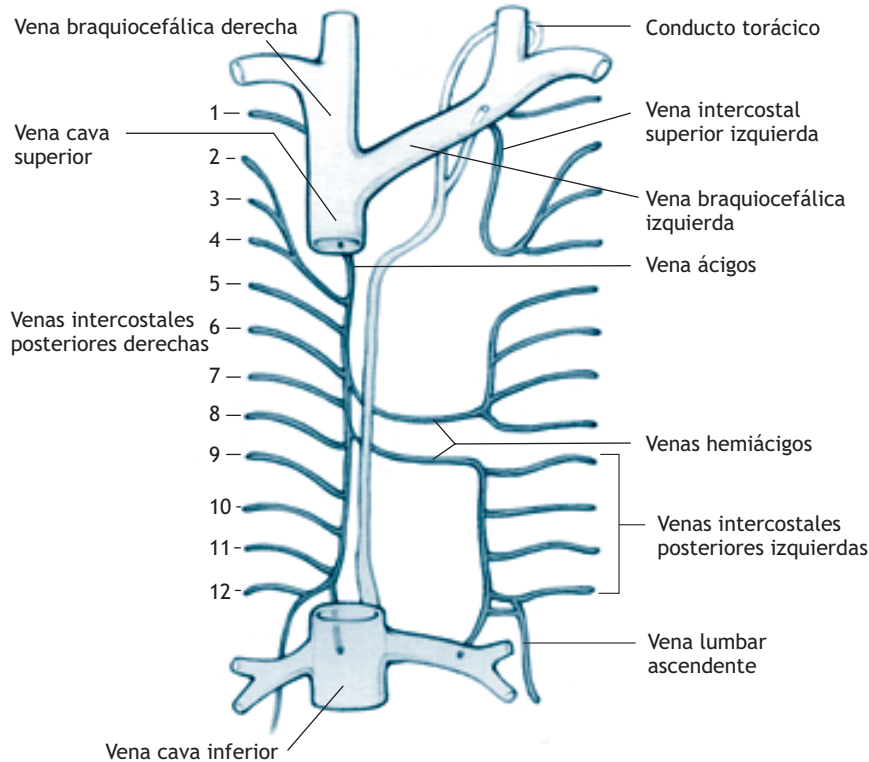
### III. Inervación e irrigación de la pared torácica (fig. 3-1)

- A. Los **nervios intercostales** (es decir, las ramas ventrales de T1 a T11) y el **nervio subcostal** (esto es, la rama ventral de T12) inervan a los músculos intercostales y la piel de la pared torácica.
- B. Ramas de tres arterias (**un par de arterias mamarias internas** y la **aorta descendente**) irrigan la pared torácica.



**Figura 3-1.** Músculos intercostales y estructuras neurovasculares de la pared torácica.

1. Las **arterias intercostales anteriores** perfunden la cara anterior de la pared torácica.
  - a. Las arterias intercostales anteriores se originan en la arteria mamaria interna o una de sus ramas, la arteria musculofrénica.
  - b. La arteria mamaria interna es una rama de la arteria subclavia.
2. Las **arterias intercostales posteriores** riegan la cara posterior y lateral del tórax y proceden sobre todo de la aorta descendente.
- C. El drenaje de la pared torácica se realiza a través de las tributarias de las **venas mamarias internas** y el **sistema ácigos** venoso.
  1. Las **venas intercostales anteriores** drenan en la cara anterior del tórax y desembocan en las venas mamarias internas, que drenan en las venas braquiocéfálicas.
  2. Las **venas intercostales posteriores** drenan la cara posterior y lateral del tórax y se vacían en las venas hemiacigos en el lado izquierdo y la vena ácigos en el derecho (fig. 3-2).
    - a. La vena hemiacigos atraviesa la línea media para drenar en la vena ácigos.
    - b. La vena ácigos desemboca en la vena cava superior.
- D. Los **nervios intercostales** y las arterias y venas intercostales discurren a través de la pared superior de cada espacio intercostal protegidos por el borde costal de la costilla superior. En estos haces neurovasculares, la vena yace en la parte superior, la arteria en el medio y el nervio en la parte inferior (disposición “VAN”).



**Figura 3-2.** Conducto torácico y venas intercostales.

#### IV. Mamas

- A.** Las **mamas** son **glándulas sudoríparas modificadas** situadas en la fascia superficial de la pared torácica que crecen en la mujer durante los ciclos menstruales y el embarazo y producen leche después del parto.
- B.** Constan de 15 a 20 lóbulos que se abren a través de **conductos lactóforos** hacia el pezón. Los ligamentos suspensorios (de Cooper) separan los lóbulos y se adhieren a la piel.
- C.** Las mamas reciben su irrigación principal de las ramas de la mamaria interna, mamaria externa y arterias intercostales anteriores y posteriores.
- D.** Se **dividen en cuadrantes**.
  - 1. La mayor parte del **drenaje linfático** de los cuadrantes de la mama, incluido del pezón, se dirige hacia los **ganglios linfáticos axilares** (fig. 1-6).
  - 2. Una parte de los cuadrantes mediales drena hacia los ganglios linfáticos paraesternales.

#### ADENOCARCINOMAS MAMARIOS

- Casi todos los **adenocarcinomas mamarios** son carcinomas de los conductos lactóforos que comienzan como tumorações indoloras, las más de las veces en el cuadrante lateral superior.



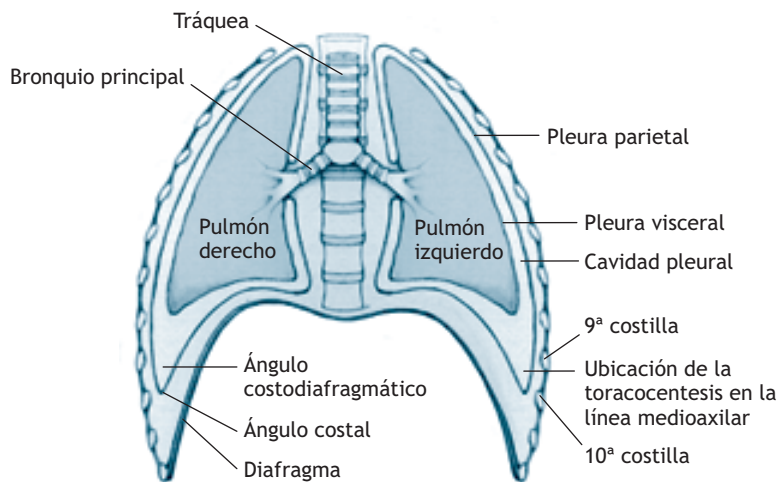




- Los **adenocarcinomas avanzados** causan retracción y fijación del pezón y retracción de la piel por la invasión de los ligamentos suspensorios.
- Los **adenocarcinomas mamarios metastatizan** sobre todo hacia los ganglios linfáticos axilares, aunque también a los ganglios paraesternales de la mama opuesta y los ganglios de la pared abdominal anterior.
- En una mastectomía radical se extirpa la mama, los músculos pectorales mayor y menor, los ganglios y vasos axilares y las tributarias de la vena axilar.
- Durante la mastectomía se lesiona en ocasiones el **nervio torácico largo** o el **nervio toracodorsal**. La lesión del nervio torácico largo produce debilidad en la retracción y rotación superior de la escápula y "escápula alada" en el reposo. La lesión del nervio toracodorsal induce lasitud en la extensión, aducción y rotación medial del brazo en la articulación glenohumeral.

## V. Pleura

- La **pleura** es una de las tres membranas serosas delgadas que reducen la fricción del cuerpo. Las otras son el pericardio y el peritoneo.
- La **pleura parietal** recubre a la pared torácica (pleura costal), el diafragma (pleura diafragmática) y el mediastino (pleura mediastínica). La pleura parietal cervical (cúpula) se extiende hasta la raíz del cuello por arriba del tercio medial de la clavícula y la primera costilla (fig. 3-3).
- La **pleura visceral** cubre por completo al pulmón y se continúa con la pleura parietal en el pedículo pulmonar.
- La **cavidad pleural** es el espacio potencial que existe entre la pleura visceral y la parietal.
  - La cavidad pleural contiene una capa delgada de líquido seroso que permite el deslizamiento de la pleura visceral y el pulmón contra la pleura parietal durante la respiración.
  - Durante la **inspiración**, los músculos esqueléticos de la inspiración se contraen y crean una presión negativa transitoria en la cavidad pleural al incrementar el volu-



**Figura 3-3.** Corte coronal del tórax.



men del tórax. Esta presión negativa se transfiere a los pulmones, que se llenan de aire.

- a. Durante la inspiración, el desplazamiento máximo de la pleura visceral y el pulmón subyacente en dirección inferior es de dos niveles costales por arriba de la trayectoria inferior de la pleura parietal.
  - b. El desplazamiento máximo en dirección inferior de la pleura visceral y el pulmón tiene lugar en la 6ª costilla en la línea medioclavicular, la 8ª en la línea medioaxilar y la 10ª en la línea paravertebral.
  - c. La extensión máxima de la pleura parietal en dirección inferior se observa en la 8ª costilla en la línea medioclavicular, la 10ª en la línea medioaxilar y la 12ª en la línea paravertebral.
3. Las **fosas costodiafrágica y costomediastínica** son espacios potenciales en la cavidad pleural situados en los puntos donde la pleura visceral y el pulmón subyacente no llenan por completo la cavidad pleural durante la inspiración (fig. 3-3).
- a. En la **fosa costodiafrágica**, la pleura diafrágica se encuentra en contacto con la pleura costal.
  - b. En la **fosa costomediastínica**, la pleura costal se halla en contacto con la pleura mediastínica.
  - c. La fosa costomediastínica incluye a la llingula del lóbulo superior del pulmón izquierdo durante la inspiración máxima.
- E. La **pleura costal parietal recibe inervación de los nervios intercostales** y la pleura mediastínica y la mayor parte de la pleura parietal diafrágica del nervio frénico; la pleura parietal es sensible al dolor.
- F. Los **nervios sensitivos que discurren con los nervios autónomos inervan la pleura visceral**, que es indolora.

## PLEURITIS O PLEURESÍA

En la **pleuritis**, la pleura visceral o parietal se inflama y endurece; algunas veces se forman adherencias entre ambas capas.

- Durante la respiración, la fricción que causan las adherencias se escucha en forma de **frote pleural**.
- Los pacientes con **pleuritis costal** perciben dolor agudo sobre la adherencia que aumenta con la inspiración.
- Los sujetos con **pleuritis mediastínica o diafrágica** perciben dolor referido sobre los dermatomas de C3 a C5 en la región supraclavicular.



## TORACOCENTESIS

En una **toracocentesis** se introduce una aguja para **tomar una muestra o extraer líquido** de un ángulo costodiafrágico.

- La aguja se introduce en la cavidad pleural en la línea media axilar sobre el noveno espacio intercostal después de pasar por la piel, la fascia superficial, las tres capas de músculos intercostales y la pleura parietal.
- Con el fin de evitar a los nervios intercostales, la aguja se introduce en la porción inferior del espacio intercostal. La anestesia del nervio intercostal para suprimir el dolor de una fractura costal concomitante se efectúa al introducir la aguja en la porción superior del espacio intercostal.



## NEUMOTÓRAX Y DERRAMES PLEURALES

- En un **neumotórax** penetra aire en la cavidad pleural y el pulmón sufre atelectasia parcial o completa (colapso). Los sujetos con un neumotórax padecen dolor y dificultad para respirar.





- En un **neumotórax abierto**, una herida penetrante de la pared torácica perfora la pleura costal o bien una herida en la base del cuello penetra la pleura cervical. El dolor pleurítico es efecto del estímulo de los nervios intercostales.
  - El aire ingresa en la cavidad pleural durante la inspiración, pero se pierde la presión intrapleurales negativa y se colapsa el pulmón en el lado afectado. El corazón y demás estructuras mediastínicas se alejan del lado afectado y comprimen al pulmón opuesto.
  - Durante la espiración, el aire de la cavidad pleural lesionada fluye a través de la herida y el corazón y otras estructuras mediastínicas regresan al sitio lesionado. La desviación de las estructuras mediastínicas reduce el retorno venoso al corazón.
- En un **neumotórax a tensión**, una herida penetrante de la pleura crea un efecto valvular en la misma durante la respiración.
  - El aire penetra en la cavidad pleural durante la inspiración y el pulmón del lado lesionado se colapsa; el corazón y las otras estructuras mediastínicas se alejan del lado enfermo y comprimen al pulmón opuesto.
  - Durante la espiración, un colgajo de tejido pleural que cierra la herida impide la expulsión de aire. Con cada respiración, la presión intrapleurales se eleva y aumenta la desviación del corazón y las estructuras mediastínicas hacia el lado opuesto. En estos casos se alteran el gasto cardíaco, el retorno venoso y la función respiratoria.
- El **derrame pleural** es la acumulación de líquido en una cavidad pleural por obstrucción de las venas o los vasos linfáticos que drenan al tórax o por la inflamación de alguna estructura ubicada cerca de la pleura.
- En el **hemotórax** se acumula sangre en la cavidad pleural por una hemorragia de los vasos intercostales anteriores o posteriores o las arterias mamarias internas.
- En un **quilotórax** se acumula linfa en la cavidad pleural como complicación de una operación mediastínica o un traumatismo en el que se lesiona el conducto torácico.

## VI. Pulmones

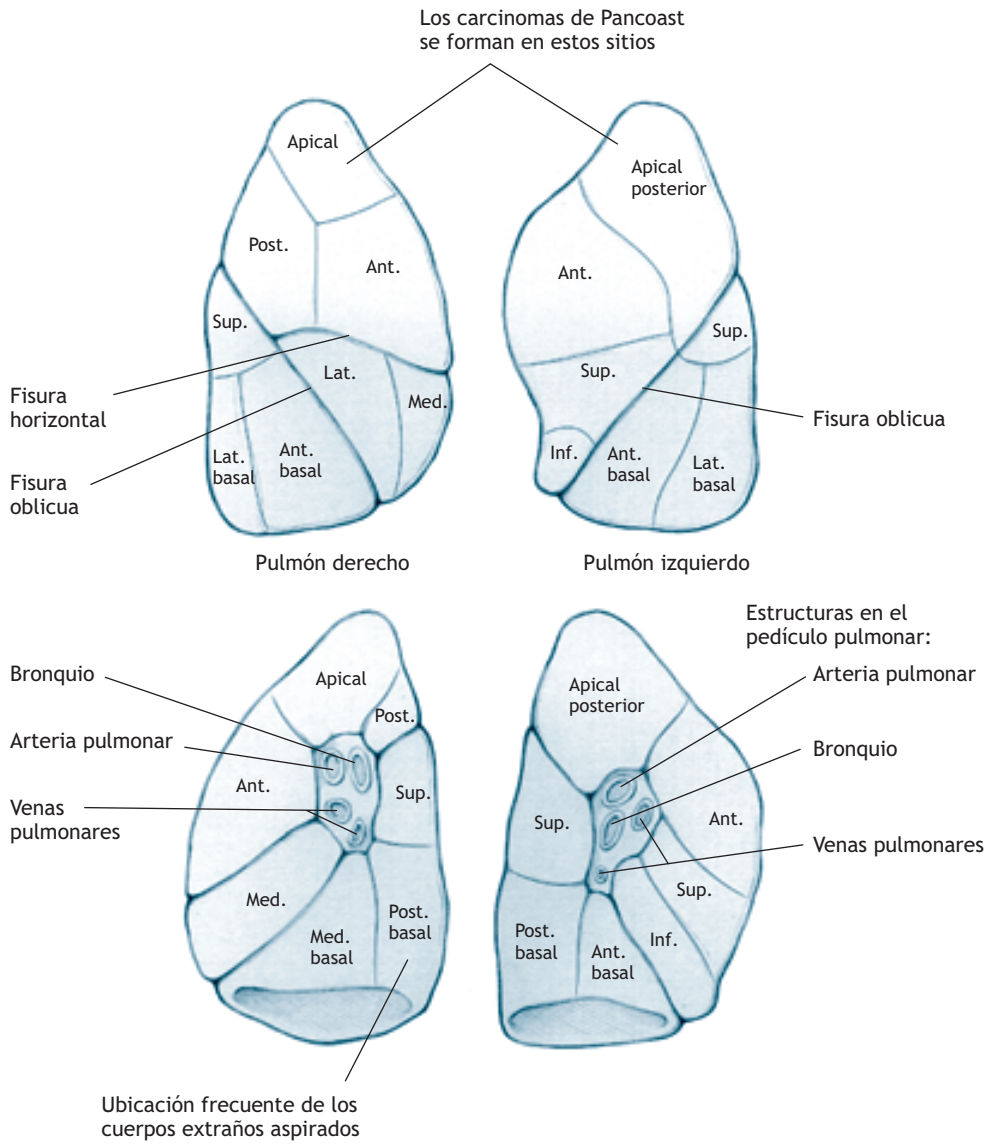
- El **pulmón derecho** es más grande que el izquierdo y se divide en los **lóbulos superior, medio e inferior** separados por una fisura oblicua y una fisura horizontal.
  - La **fisura horizontal** separa a los lóbulos superior y medio.
  - La **fisura oblicua** separa a los lóbulos superior y medio del lóbulo inferior.
- En el **pulmón izquierdo** una fisura oblicua divide un lóbulo superior de otro inferior.

## RUIDOS RESPIRATORIOS

- Los **ruidos respiratorios del lóbulo superior** de cada pulmón se auscultan en la cara anterior y superior de la pared torácica.
- Los **ruidos respiratorios del lóbulo inferior** de cada pulmón se perciben en la cara posterior e inferior de la espalda.
- Los **ruidos respiratorios del lóbulo medio** del pulmón derecho se reconocen en la cara anterior de la pared torácica cerca del esternón, por debajo del cuarto cartilago costal.



- Cada pulmón posee un **pedículo** en el sitio donde el órgano se recubre de pleura visceral (fig. 3-4).
  - Las **estructuras** del pedículo entran o salen del pulmón a través del hilio. **Cada pedículo contiene:**
    - Un bronquio principal
    - Una arteria pulmonar y dos venas pulmonares
    - Arterias bronquiales que irrigan al tejido pulmonar
    - Nervios autónomos, nervios sensitivos y vasos linfáticos
  - En el **hilio del pulmón derecho**, el bronquio lobular superior se localiza por arriba de la arteria y venas pulmonares.



**Figura 3-4.** Segmentos broncopulmonares derecho e izquierdo.



3. En el **hilio del pulmón izquierdo**, la arteria pulmonar se encuentra por arriba del bronquio principal y las venas pulmonares.

## ASPIRACIÓN DE CUERPOS EXTRAÑOS

- Es más probable que **un cuerpo extraño aspirado** penetre en el **bronquio principal derecho**, puesto que éste es más corto, amplio y vertical que el bronquio principal izquierdo.
- En un individuo en posiciones erguida o sedente, el cuerpo extraño tiende a alojarse en el segmento posterobasal del **lóbulo inferior del pulmón derecho** (fig. 3-4).

- D. En cada pulmón, el **bronquio principal** se divide en bronquios lobulares (tres en el lado derecho y dos en el izquierdo) y cada bronquio lobular se subdivide en 10 bronquios segmentarios que se dirigen hasta ciertas áreas de tejido pulmonar, los **segmentos broncopulmonares** (fig. 3-4).

1. Cada segmento recibe irrigación de una rama segmentaria de una arteria pulmonar.
2. Las venas pulmonares son intersegmentarias y drenan ciertas porciones de segmentos adyacentes.



## ENFISEMA

- En el **enfisema** se destruye el tejido respiratorio, lo cual propicia el crecimiento anormal y permanente y la radiolucidez de los espacios aéreos y la formación de vesículas o bulas.
- En el **neumotórax espontáneo** se rompe una vesícula enfisematosa, se introduce aire en la cavidad pleural a través de la pleura visceral y se produce una situación similar a la de un neumotórax abierto o a tensión.  
– La ubicación más frecuente de un neumotórax espontáneo es la pleura visceral del lóbulo superior.

- E. El **drenaje linfático** de cada pulmón sigue sobre todo la dirección de los ganglios broncopulmonares del hilio, hacia los ganglios traqueobronquiales y los ganglios traqueales próximos a la tráquea y al final hacia el tronco broncomediastínico.

1. La **linfa del pulmón derecho** penetra en el tronco mediastínico derecho, que a su vez drena el conducto linfático derecho y éste se vacía con posterioridad en la unión de la vena yugular interna y la vena subclavia derecha.
2. La mayor parte de la **linfa del pulmón izquierdo** penetra en el tronco broncomediastínico izquierdo, que se vacía en el conducto torácico. La linfa del lóbulo inferior del pulmón izquierdo drena en el trayecto del pulmón derecho. El conducto torácico desemboca en la unión de la vena yugular interna izquierda con la vena subclavia izquierda.



## CARCINOMA BRONCÓGENO

Los **carcinomas broncogénos** se metastatizan a través de los canales linfáticos, pero en ocasiones también se extienden a la pared de una vena tributaria o pulmonar y se diseminan a través de la circulación pulmonar y sistémica.

- Los **ganglios linfáticos supraclaviculares** actúan como **ganglios centinelas** e indican la presencia de una neoplasia.
- Los **ganglios linfáticos supraclaviculares hipertróficos** en el lado derecho señalan la existencia de una neoplasia en el tórax.
- Los **ganglios linfáticos supraclaviculares hipertróficos** en el lado izquierdo son indicativos de una neoplasia en el tórax, abdomen o pelvis, puesto que la linfa que se encuentra debajo del diafragma regresa al sistema venoso en el lado izquierdo a través del conducto torácico.





El **carcinoma de Pancoast** que aparece en la porción apical del lóbulo superior de cualquier pulmón da lugar al síndrome del estrecho superior.

- El **síndrome del estrecho superior** es el resultado de la compresión del tronco simpático en el ganglio estrellado, el tronco inferior del plexo braquial en la base del cuello, los vasos subclavios o el nervio laríngeo recurrente.
  - La compresión del tronco simpático o el tronco inferior del plexo braquial causa el **síndrome de Horner**. Algunos de los signos y síntomas de este padecimiento son anhidrosis (ausencia de sudación en el lado ipsolateral de la cara), ptosis (párpado superior caído) y miosis (pupila contraída).
  - El **pulso radial reducido** en la extremidad superior se debe a la compresión de la arteria y vena subclavias.
  - La **disfonía y disfagia** es efecto de la compresión de un nervio laríngeo recurrente.
  - La compresión de las ramas ventrales de C8 y T1 en el tronco de un plexo braquial ocasiona **parestesias** en el brazo y la mano y debilidad y atrofia de los músculos de la mano.

Con frecuencia, los **carcinomas primarios** que se originan en otros órganos se metastatizan hacia los pulmones.

**F.** Las glándulas y el músculo liso de la tráquea, los bronquios y los pulmones reciben inervación de los **nervios simpáticos y parasimpáticos**.

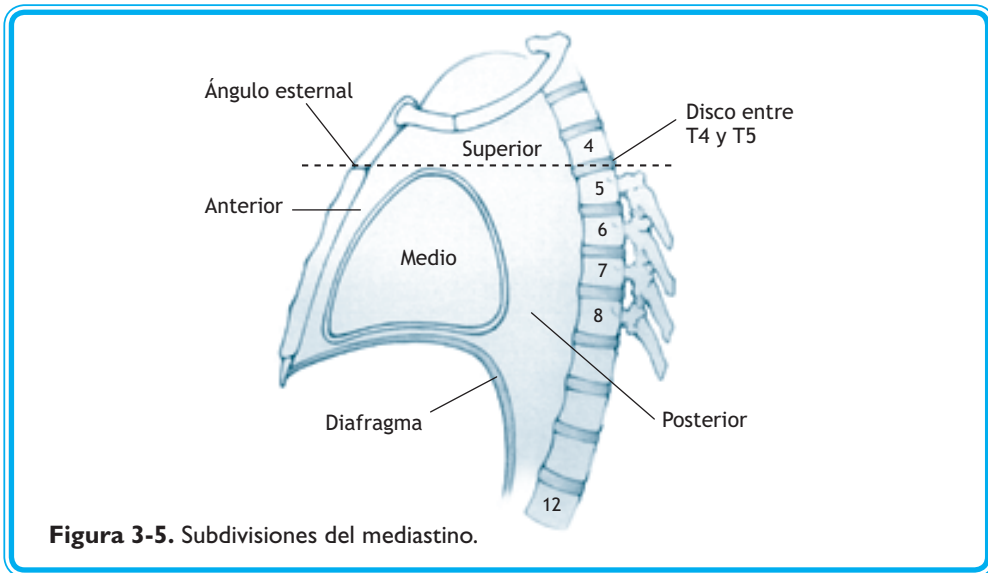
1. Los dos tipos de **fibras autónomas** alcanzan las estructuras respiratorias a través de los plexos pulmonares, que son extensiones del plexo cardíaco.
2. Cada **plexo pulmonar** comprende:
  - a. Axones parasimpáticos preganglionares de los nervios vagos (X par craneal).
  - b. Axones parasimpáticos posganglionares de los ganglios terminales en el plexo.
  - c. Axones simpáticos posganglionares de los nervios espláncnicos cervicales y dorsales superiores (cardiopulmonares).
    - (1) Los cuerpos celulares de estos nervios espláncnicos se sitúan en los ganglios paravertebrales superiores, medios e inferiores y los ganglios paravertebrales de T1 a T5.
    - (2) Los axones simpáticos preganglionares que hacen sinapsis en estos ganglios paravertebrales se originan en los segmentos medulares de T1 a T5.
  - d. Fibras sensitivas de los barorreceptores en la tráquea, bronquios y pulmones.
    - (1) Estas fibras discurren con el sistema nervioso central en los nervios vagos.
    - (2) Los pulmones y la pleura visceral son insensibles al dolor.
3. La **inervación simpática** facilita la relajación del músculo liso en los conductos bronquiales, que se dilatan y permiten un mayor volumen en la respiración.
4. La **inervación parasimpática** promueve la contracción del músculo liso, que contrae a los conductos bronquiales.

## VII. Mediastino

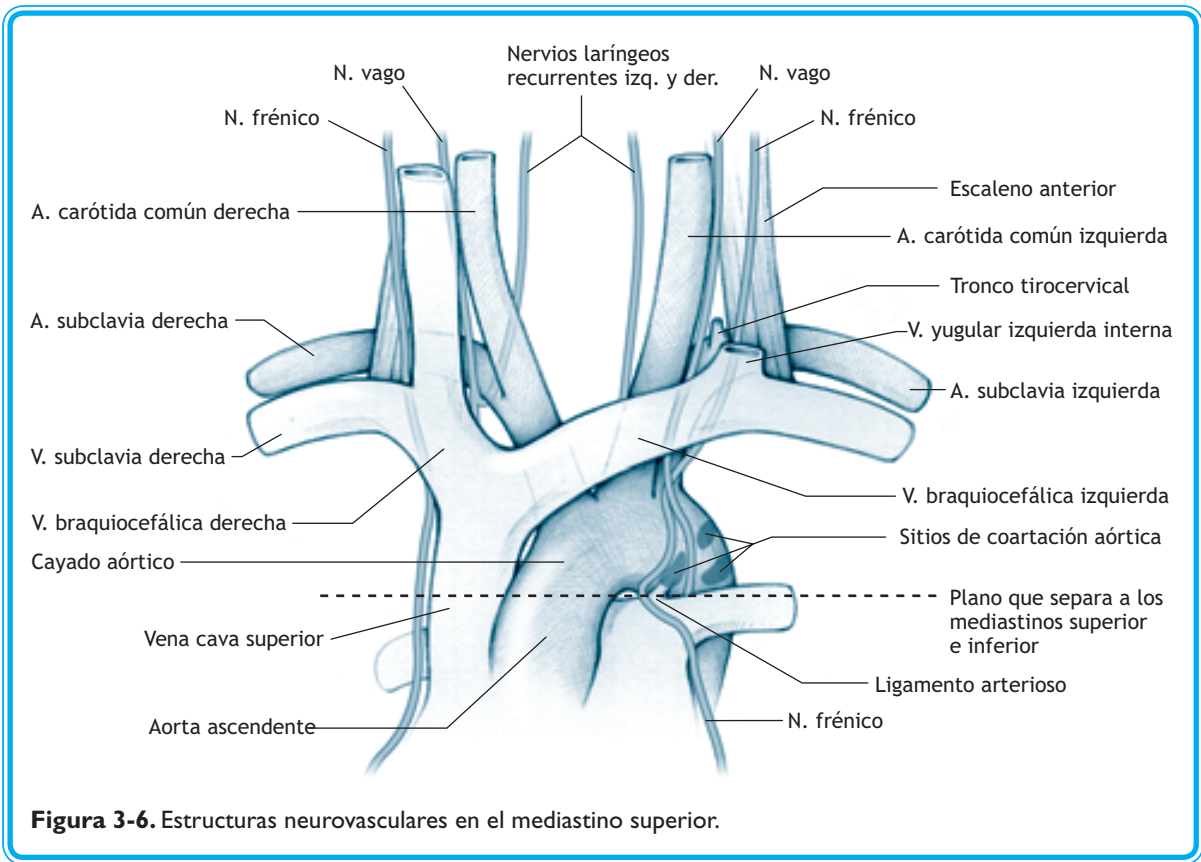
**A.** El mediastino es la **región situada entre las cavidades pleurales**.

**B.** El mediastino se divide en **dos porciones** —superior e inferior— divididas por el plano horizontal que cruza desde el ángulo esternal a través del disco intervertebral entre T4 y T5 (fig. 3-5).

1. El **mediastino superior** contiene estructuras que yacen entre la primera vértebra dorsal y la primera costilla y el plano horizontal entre el ángulo esternal y el disco intervertebral entre T4 y T5 (fig. 3-6).
  - a. La **porción endocrina** incluye al timo en los niños o vestigios de él en los adultos. En aquéllos, el timo se extiende en su cara inferior hasta el mediastino anterior.



**Figura 3-5.** Subdivisiones del mediastino.



**Figura 3-6.** Estructuras neurovasculares en el mediastino superior.





## TIMOMA

Los **timomas** se forman en el mediastino superior o anterior; algunos pacientes con timomas también padecen **miastenia grave**. Los signos y síntomas son obstrucción de la vena braquiocefálica izquierda y dolor torácico.



**b.** La **porción venosa** comprende la vena cava superior y las venas braquiocefálicas izquierda y derecha. La vena cava superior desciende en sentido inferior hasta el lado derecho de la parte superior del mediastino y desemboca en la aurícula derecha.

(1) Cada vena braquiocefálica se forma detrás de una articulación esternoclavicular por la unión de una vena yugular interna y una vena subclavia.

(2) La vena braquiocefálica izquierda atraviesa la línea media por detrás del timo o sus vestigios e incorpora las venas tiroideas inferiores y la vena intercostal superior izquierda.

## SÍNDROME DE LA VENA CAVA SUPERIOR

En el **síndrome de la vena cava superior**, los ganglios linfáticos hipertrofiados por las metástasis que emite un carcinoma broncogénico o el carcinoma mismo comprimen esta vena.

- Los pacientes con síndrome de la vena cava superior manifiestan cefalea, edema de cabeza y cuello, venas superficiales prominentes y cianosis. Cuando elevan la extremidad superior por arriba del corazón, las venas de ésta no se vacían.
- En el caso de una oclusión completa de la vena cava superior, el retorno venoso de la cabeza, cuello y extremidades superiores se desvía hacia las tributarias de la vena cava inferior.
- Algunas veces se acompaña de **anastomosis de la vena cava superior** con la vena cava inferior:
  - Entre las venas mamarias laterales y las venas epigástricas superficiales.
  - Entre las venas epigástricas superiores e inferiores.



**c.** La **porción arterial** comprende el cayado aórtico y sus tres ramas: la arteria braquiocefálica, la carótida común izquierda y la subclavia izquierda (fig. 3-7a, b). La arteria braquiocefálica se divide en la arteria carótida común derecha y la subclavia derecha.

(1) El ligamento arterioso es un vestigio del conducto arterioso fetal y se halla entre la arteria pulmonar izquierda y el cayado de la aorta.

(2) Durante la vida fetal, el conducto arterioso desvía sangre desde el tronco pulmonar directamente hacia el cayado de la aorta, sin pasar por los pulmones.

## COARTACIÓN DE LA AORTA

La **coartación de la aorta** representa la **constricción de la aorta** en la zona **proximal** (tipo infantil) o **distal** (tipo del adulto) al ligamento arterioso.

- En estos casos, la presión arterial es reducida en las extremidades inferiores y elevada en la cabeza, cuello y extremidades superiores.
- Las anastomosis en los espacios intercostales entre las arterias intercostales anteriores (de la mamaria interna) e intercostales posteriores (de la aorta descendente) suministran circulación colateral que se desvía de la coartación. La sangre fluye en sentido retrógrado a través de las arterias intercostales posteriores hasta la aorta descendente.
- La dilatación de las arterias intercostales anteriores y posteriores provoca resorción de las costillas y una **muesca** que se advierte en las radiografías.



**d.** La **porción respiratoria** comprende la tráquea, que se bifurca en el ángulo esternal en los bronquios principales derecho e izquierdo. El cayado de la aorta pasa





**Figura 3-7a.** Estructuras en el mediastino superior (tomografía horizontal por computadora en el plano de T<sub>3</sub>). *a*, vena braquiocefálica derecha; *b*, vena braquiocefálica izquierda; *c*, arteria braquiocefálica; *d*, arteria carótida común izquierda; *e*, arteria subclavia izquierda; *f*, tráquea. Asteriscos: troncos simpáticos.

sobre el bronquio principal izquierdo y la vena ácigos sobre el bronquio principal derecho. En las **imágenes transversales**, la presencia de la tráquea indica que el corte transversal sólo puede realizarse a través del cuello o el mediastino superior y no contiene ninguna porción del corazón, que yace en el mediastino medio por debajo de la bifurcación traqueal.

- e. La **porción digestiva** incluye al esófago, que posee una muesca en el lado izquierdo por el cayado de la aorta y otra en la cara anterior por el bronquio principal izquierdo.
  - (1) Estas muescas son dos sitios donde disminuye el diámetro del esófago.
  - (2) Los otros dos sitios donde el diámetro esofágico es menor son el origen del esófago en el cuello y el hiato esofágico en el diafragma.

## CARCINOMAS ESOFÁGICOS

Por lo general, los **carcinomas esofágicos** aparecen en algunas de las tres muescas en el mediastino.

## DEGLUCIÓN DE CUERPOS EXTRAÑOS

Los **cuerpos extraños deglutidos** se alojan en alguna de las tres muescas del esófago en el mediastino.





**Figura 3-7b.** *m*, vena cava superior; *n*, aorta ascendente; *o*, tronco pulmonar; *p*, arteria pulmonar derecha; *q*, arteria pulmonar izquierda; *r*, aorta descendente; *s*, esófago; *t*, vena ácigos (tomografía horizontal por computadora en el plano de T<sub>6</sub>).

- f. El **conducto torácico** se proyecta por detrás del esófago, se desvía luego hacia la izquierda y penetra en la base del cuello para drenar linfa en la unión de las venas subclavia izquierda y yugular interna izquierda (fig 3-2).
- g. Los **nervios vagos derecho e izquierdo** atraviesan el mediastino superior, penetran en su porción posterior y pasan por detrás del pedículo pulmonar, donde forman un plexo esofágico en el esófago.
  - (1) En el mediastino superior, el nervio vago cruza el cayado de la aorta y da origen al nervio laríngeo recurrente izquierdo, que se flexiona bajo el cayado por detrás del ligamento arterioso y discurre por arriba de la laringe.
  - (2) El nervio laríngeo recurrente derecho emerge del vago derecho en la base del cuello, se flexiona alrededor de la arteria subclavia derecha y no se sitúa en la parte superior del mediastino.
  - (3) Las ramas pulmonares y cardíacas del nervio vago penetran en el plexo cardíaco.
- h. Los **nervios frénicos derecho e izquierdo** cruzan el mediastino superior, penetran en su porción media y se proyectan por delante del pedículo pulmonar para luego descender e inervar al diafragma.

### ANEURISMA DEL CAYADO AÓRTICO

Un **aneurisma del cayado aórtico** comprime la tráquea, el esófago y el nervio laríngeo recurrente. Estos pacientes manifiestan dificultad para respirar y deglutir, además de disfonía.



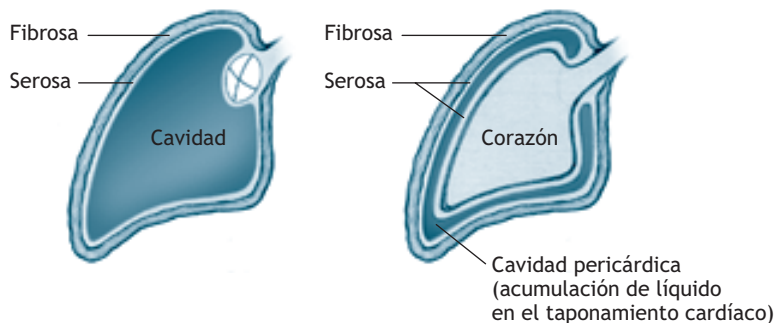


2. El **mediastino medio** contiene al pericardio, el corazón y los grandes vasos adyacentes, los nervios frénicos y los vasos pericardiofrénicos adjuntos.
  - a. El **pericardio** consta de dos capas: una visceral y otra parietal (fig. 3-8).
    - (1) La **capa visceral de pericardio seroso** (epicardio) envuelve al corazón.
    - (2) La capa visceral se continúa con la parietal de pericardio seroso en los sitios donde los vasos sanguíneos abandonan o ingresan al corazón.
  - b. El **pericardio fibroso** consta de tejido conectivo, que forma una capa externa indistensible de pericardio parietal.
    - (1) El pericardio fibroso se continúa con la capa adventicia de los vasos cardíacos.
    - (2) Se fusiona con el tendón central del diafragma.
  - c. La **cavidad pericárdica** es el espacio potencial situado entre las capas parietal y visceral del pericardio seroso. Contiene una capa de líquido seroso, que permite el deslizamiento del corazón cubierto por el epicardio contra la capa serosa de pericardio parietal.
  - d. Los senos pericárdicos oblicuo y transversal son fosas de la cavidad pericárdica localizadas entre los vasos del corazón.
    - (1) El **seno pericárdico transversal** se halla entre la aorta ascendente y el tronco pulmonar y la vena cava superior.
    - (2) El **seno oblicuo** se ubica por debajo de las venas pulmonares y hacia la izquierda de la vena cava inferior.
  - e. Ramas sensitivas de los nervios frénicos inervan las capas parietales de pericardio.

## TAPONAMIENTO CARDÍACO

El **taponamiento cardíaco** es resultado de la **acumulación de líquido** en la cavidad pericárdica, con compresión de las cavidades del corazón.

- El **derrame pericárdico** induce en ocasiones el **signo de Kussmaul**, que consiste en la distensión de las venas del cuello durante la inspiración.
- La herida penetrante de una cavidad cardíaca o una pared débil del corazón por un infarto del miocardio ocasionan un taponamiento agudo por la acumulación de sangre en la cavidad pericárdica (**hemopericardio**).
- En los pacientes con taponamiento, el retorno venoso y el gasto cardíaco son reducidos.



**Figura 3-8.** Capas del pericardio.



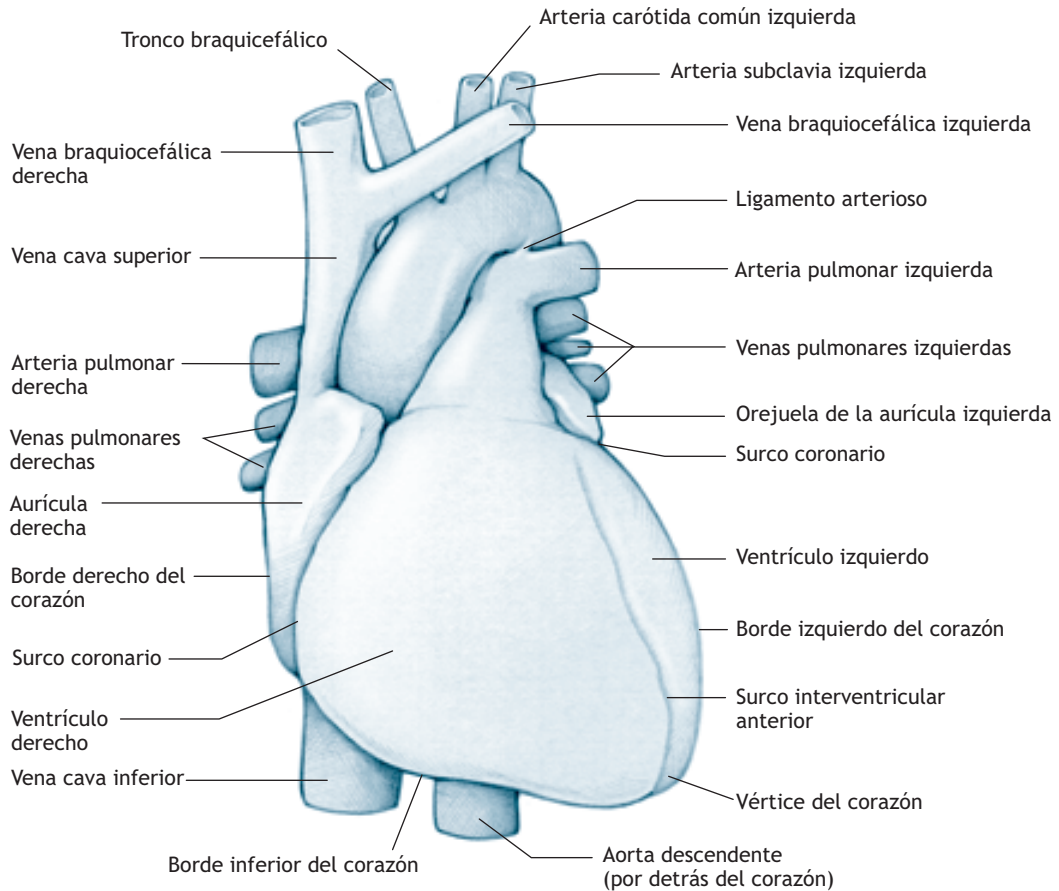
- En la **pericardiocentesis para corregir el taponamiento**, la aguja atraviesa el pericardio parietal para aspirar sangre a partir de la cavidad pericárdica.
  - La pericardiocentesis se practica en el **ángulo xifocostal izquierdo**.
  - La aguja penetra en la cavidad pericárdica después de pasar por la piel, fascia, vaina del recto, músculo recto abdominal, capa fibrosa y capa serosa del pericardio parietal.

## PERICARDITIS

La **pericarditis** causa rigidez y reduce la elasticidad del pericardio seroso. En los individuos con pericarditis los ventrículos no se llenan en su totalidad y el gasto cardíaco es reducido por un derrame pericárdico.



3. El **corazón** posee cuatro cavidades: dos **aurículas** y dos **ventrículos**; cada una tiene una pared que consta de un epicardio externo, el miocardio y el esqueleto fibroso y el endocardio interno (fig. 3-9).



**Figura 3-9.** Corazón y grandes vasos (vista esternocostal).



- a. El **epicardio** es la capa visceral de pericardio seroso.
  - b. El **miocardio** se integra con el músculo cardíaco, que es más abultado en los ventrículos.
  - c. El **esqueleto fibroso** suministra un sitio de unión para el miocardio, mantiene la permeabilidad de las válvulas auriculoventriculares y semilunares, proporciona un punto de unión para las valvas y cúspides valvulares y separa las aurículas de los ventrículos para permitir que aquéllas se contraigan al margen de éstos.
  - d. El **endocardio** reviste las cavidades del corazón.
4. El **corazón tiene seis superficies**, incluidas una base y una punta.
- a. La **base** constituye la superficie posterior y se conforma sobre todo con la aurícula izquierda y las cuatro venas pulmonares que penetran en esta cavidad. La aurícula izquierda está separada por el pericardio, la aorta descendente y el esófago de los cuerpos de las vértebras T6 a T8.
  - b. La **punta** se constituye con el vértice del ventrículo izquierdo y se localiza por detrás del quinto espacio intercostal izquierdo.
  - c. La **superficie derecha** del corazón se forma con la aurícula derecha, situada entre la vena cava superior y la inferior.

**Figura 3-10a.** Estructuras en el mediastino medio (tomografía horizontal por computadora en el plano de T<sub>8</sub>): *m*, aurícula derecha; *n*, ventrículo derecho; *o*, ventrículo izquierdo; *p*, aurícula izquierda; *q*, aorta ascendente; *r*, aorta descendente; *s*, esófago; *1*, ubicación de la coronaria derecha; *2*, localización de la arteria interventricular anterior; *3*, sitio de la rama circunfleja de la coronaria izquierda; *4*, vena pulmonar izquierda. Asteriscos: ubicaciones aproximadas de los nervios frénicos.



- d. El ventrículo y la aurícula izquierdos constituyen la **superficie izquierda** del corazón.
  - e. El ventrículo derecho representa la **superficie anterior o esternocostal**; una parte del ventrículo derecho se extiende hasta el lado izquierdo del esternón.
  - f. La **superficie inferior o diafragmática** se integra con los ventrículos izquierdo y derecho.
5. El **corazón posee cuatro bordes** que corresponden a sus propios márgenes y a los vasos sanguíneos en proyección posteroanterior (fig. 3-9, 3-10a, b).
- a. El **borde derecho** se forma con la aurícula derecha y las venas cavas superior e inferior.
  - b. El **borde izquierdo** se constituye con el ventrículo y la aurícula izquierdos.
  - c. El **borde inferior** se integra con la unión de las superficies anterior y diafragmática del corazón, en particular con el ventrículo derecho.
  - d. El **borde superior** se crea con las aurículas izquierda y derecha y la aorta ascendente, el tronco pulmonar y la vena cava superior.
6. Las **cavidades del corazón** son la aurícula derecha, el ventrículo derecho, la aurícula izquierda y el ventrículo izquierdo (fig. 3-10a, b, 3-11).
- a. **Aurícula derecha**  
(1) La aurícula derecha consta de una porción lisa (**seno venoso**) y una rugosa (que incluye la pared anterior y la aurícula) que encierra a los músculos **pec-**

**Figura 3-10b.** a, ventrículo derecho; b, ventrículo izquierdo; c, vena cava inferior; d, aorta descendente.



**tíneos.** La **cresta terminal** separa el seno venoso de la porción de aurícula que contiene a los músculos pectíneos.

- (2) Contiene la **fosa oval** en el tabique interauricular. Esta fosa oval es el vestigio del agujero oval, que durante la vida fetal permite que la sangre oxigenada se desvíe de los pulmones y pase de la aurícula derecha a la izquierda.

## COMUNICACIONES INTERAURICULARES

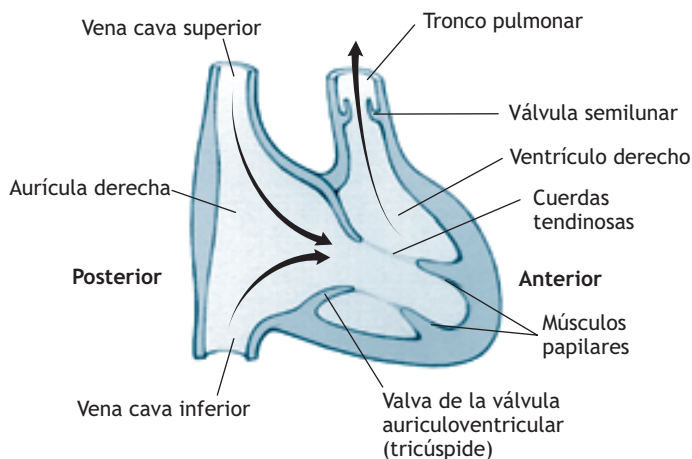
Algunas veces existe una **pequeña comunicación** en la porción superior de la fosa oval del tabique interauricular que no es sintomática. Sin embargo, cuando esta **comunicación** de la fosa oval **es grande** casi siempre es un defecto interauricular sintomático.

- En condiciones normales, la presión arterial es mayor en el lado izquierdo del corazón que en el lado derecho en la vida posnatal.
- En pacientes con una comunicación interauricular, la sangre de la aurícula izquierda se desvía a través del defecto hacia la aurícula derecha.

- (3) La aurícula derecha contiene los orificios de la vena cava superior, la vena cava inferior, el **ostium** del seno coronario y los orificios de las venas cardíacas anteriores. Estas estructuras se abren hacia el seno venoso y llevan sangre venosa poco oxigenada hacia la aurícula derecha desde las circulaciones sistémica y cardíaca.
- (4) Además, contiene el orificio auriculoventricular derecho, que se abre en el ventrículo derecho y se cierra por medio de las tres valvas de la **válvula tricúspide** (fig. 3-11).

### b. Ventrículo derecho

- (1) El ventrículo derecho consta de una porción rugosa con paredes musculares gruesas que poseen trabéculas carnosas.
- (2) También comprende una porción lisa, el **cono arterioso** o infundíbulo. El cono arterioso da origen al tronco de la pulmonar; la válvula semilunar



**Figura 3-11.** Cavidades y válvulas del corazón en el lado derecho.



- nar pulmonar se encuentra en la unión entre el infundíbulo y el tronco pulmonar.
- (3) El ventrículo derecho tiene tres **músculos papilares** (anterior, posterior y del tabique) y **cuerdas tendinosas** que se unen a los músculos papilares y los bordes de las valvas anterior, posterior y del tabique de la válvula tricúspide.
  - (4) Está separado del ventrículo izquierdo por el **tabique interventricular**, que posee un componente membranoso y otro muscular.
  - (5) El ventrículo derecho comprende las **trabéculas septomarginales o banda moderadora**, que se extiende desde la base del músculo papilar anterior hasta el tabique interventricular. La trabécula septomarginal contiene a la rama derecha del haz de His, que forma parte del sistema de la conducción cardíaca.

## COMUNICACIÓN INTERVENTRICULAR

Cuando existe un gran **defecto posnatal** del tabique interventricular (casi siempre en su porción membranosa), la circulación pulmonar aumenta de modo excesivo por la desviación de sangre del ventrículo izquierdo al derecho. En los pacientes con una comunicación interventricular puede haber hipertensión pulmonar, que ocasiona insuficiencia cardíaca congestiva.



### c. Aurícula izquierda

- (1) La aurícula izquierda consta de una porción lisa y otra rugosa, la llamada orejuela, que contiene a los músculos pectíneos.
- (2) En la pared posterior muestra los orificios de las **cuatro venas pulmonares**.
- (3) El orificio auriculoventricular izquierdo se encuentra en la aurícula izquierda, se abre hacia el ventrículo izquierdo y lo cierran las dos valvas de la **válvula mitral**.

### d. Ventrículo izquierdo

- (1) El ventrículo izquierdo posee una pared muscular con **trabéculas carnosas** dos veces más gruesa que la pared del ventrículo derecho.
  - (2) Su porción lisa, el **vestíbulo aórtico**, lleva hacia la aorta ascendente. La **válvula semilunar aórtica** se ubica en la unión entre el vestíbulo y la aorta ascendente. Esta válvula posee tres cúspides (una derecha, una izquierda y una posterior) y un seno aórtico distal a cada cúspide.
  - (3) El ventrículo izquierdo tiene dos **músculos papilares** (uno anterior y otro posterior) con cuerdas tendinosas que se adhieren a los bordes de las valvas anterior y posterior de la válvula mitral. Los músculos papilares de ambos ventrículos se contraen durante la contracción ventricular para mantener cerradas a las válvulas tricúspide y mitral.
7. Los **ruidos valvulares cardíacos** se producen por la aceleración y desaceleración de la sangre que circula a través de una válvula y se auscultan adyacentes al esternón en la zona distal de la válvula.
- a. El primer ruido cardíaco (S1) corresponde al cierre de las válvulas mitral y tricúspide y se percibe cerca de la sístole.
    - (1) La **válvula tricúspide** se ausculta junto al lado izquierdo del esternón en el quinto espacio intercostal.
    - (2) La **válvula mitral** se escucha en el quinto espacio intercostal en la línea medioclavicular (latido de la punta).





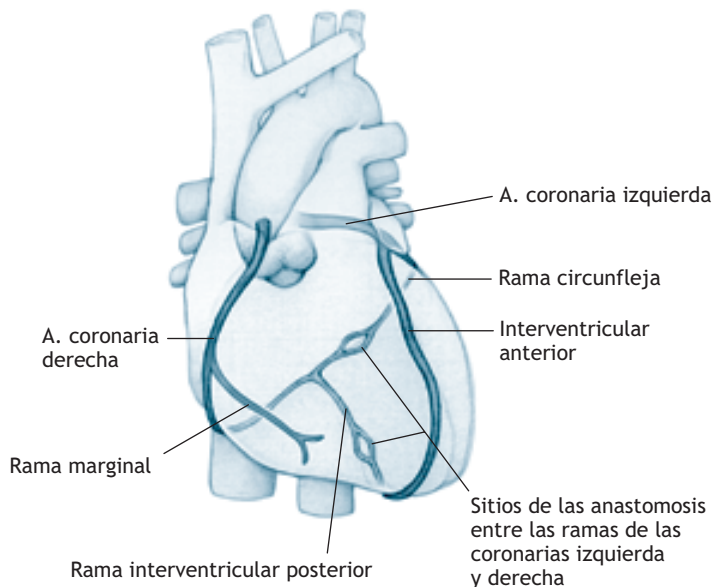
- b. El segundo ruido cardíaco (S2) corresponde al cierre de las válvulas aórtica y pulmonar y ocurre al final de la sístole y principio de la diástole.
- (1) Las válvulas aórtica y pulmonar se cierran por la circulación retrógrada de la sangre, con lo cual se evita que ésta regrese a los ventrículos.
  - (2) La **válvula aórtica** se escucha en la zona adyacente al lado derecho del esternón en el segundo espacio intercostal.
  - (3) La **válvula pulmonar** se percibe próxima al lado izquierdo del esternón en el segundo espacio intercostal.

## SOPLOS CARDÍACOS Y VALVULOPATÍAS

Un **soplo cardíaco** es un ruido anormal consecutivo a las vibraciones que originan las **turbulencias de sangre**.

- Los soplos en las valvulopatías aparecen cuando una válvula no cierra por completo (por insuficiencia) o disminuye el diámetro valvular (estenosis).
- Durante la mayor parte de la sístole ventricular la válvula mitral debe permanecer cerrada y la válvula aórtica abierta, de manera que los "defectos valvulares sistólicos" incluyen la insuficiencia mitral y la estenosis aórtica. Durante casi toda la diástole ventricular la válvula mitral debe mantenerse abierta y la válvula aórtica cerrada, de modo que los "defectos valvulares diastólicos" comprenden la estenosis mitral y la insuficiencia aórtica.

8. Las **arterias coronarias** y sus ramas irrigan al corazón; **las venas cardíacas** conforman su drenaje venoso (fig. 3-10, 3-12).
- a. Las arterias coronarias derecha e izquierda se originan en los senos aórticos izquierdo y derecho de la aorta ascendente, que se localizan en la porción distal de las cúspides semilunares derecha e izquierda de la válvula aórtica.



**Figura 3-12.** Arterias coronarias (proyección anterior).

**b.** Arteria coronaria derecha

- (1) La **arteria coronaria derecha** es un vaso largo que discurre en el surco coronario y perfunde a la aurícula y el ventrículo derechos.
- (2) Tiene **ramas nodales** que riegan a los nodos sinoauricular y auriculoventricular.
- (3) La coronaria derecha posee una **rama marginal** que irriga al ventrículo derecho.
- (4) Es la arteria dominante cuando da origen a la **arteria interventricular posterior** (que es el patrón típico). Esta arteria interventricular posterior se proyecta en el surco interventricular posterior y perfunde a los ventrículos izquierdo y derecho y la cara posterior del tabique interventricular.

**c.** Arteria coronaria izquierda

- (1) La **arteria coronaria izquierda** es un vaso corto que se ramifica en el primer centímetro de su origen a partir del seno aórtico izquierdo para formar la arteria interventricular anterior y la arteria circunfleja.
- (2) La **arteria interventricular anterior (o descendente anterior izquierda)** discurre en el surco interventricular anterior e irriga a los ventrículos derecho e izquierdo y las dos terceras partes del tabique interventricular, incluido el haz auriculoventricular.
- (3) La **arteria circunfleja** se proyecta en el surco coronario y riega a la aurícula y el ventrículo izquierdos.
- (4) La arteria circunfleja emite una **rama marginal** que irriga al ventrículo izquierdo.

**d.** Las **arterias coronarias** son vasos terminales y funcionales que establecen **circulación colateral** a través de anastomosis:

- (1) Entre las arterias interventriculares anterior y posterior en la cara posterior del surco interventricular en el corazón con dominio derecho.
- (2) Entre la rama circunfleja de las arterias coronaria izquierda y derecha en la cara posterior del surco coronario.

## ANGINA DE PECHO

La **angina de pecho** es el **dolor de tórax** que provoca la isquemia transitoria por el ejercicio.

- La isquemia que causa angina de pecho es consecuencia de la irrigación deficiente del músculo cardíaco por una estenosis coronaria sin que mueran las células musculares cardíacas. Estos pacientes sufren dolor retroesternal que algunas veces se refiere a los dermatomas de T1-T5 en la pared torácica, que corresponden a los mismos segmentos medulares que suministran inervación simpática al corazón.
- Otras veces el dolor referido se percibe en el dermatoma de T1 en la cara medial del antebrazo y brazo izquierdo, así como sobre los dermatomas cervicales en el cuello hasta el ángulo mandibular.



## INFARTO DEL MIOCARDIO

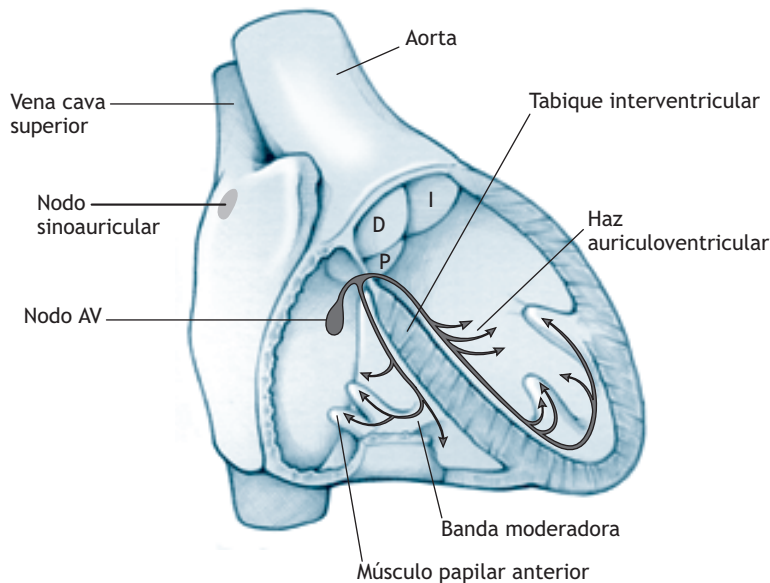
El **infarto del miocardio** se debe a la **necrosis avascular de las células del músculo cardíaco** a causa de una isquemia prolongada.

- La arteria interventricular anterior constituye la ubicación más común de la oclusión que precipita un infarto miocárdico agudo. Otros sitios menos frecuentes son la coronaria derecha y la rama circunfleja de la coronaria izquierda.
- El comienzo de un infarto del miocardio casi siempre se reconoce por dolor intenso y repentino bajo el esternón.





- e. Las **venas cardíacas** discurren junto con las ramas de las arterias coronarias y drenan sobre todo en el seno coronario, que es la vena principal del corazón.
- (1) La **vena coronaria mayor** se proyecta con la arteria interventricular anterior y drena en el seno coronario.
  - (2) La **vena interventricular posterior** discurre con la arteria interventricular posterior y drena en el seno coronario.
  - (3) La **vena coronaria menor** se proyecta con la rama marginal de la arteria coronaria derecha y drena en el seno coronario.
  - (4) Las **venas anteriores del corazón** son excepciones; drenan al ventrículo derecho y desembocan de forma directa en la aurícula derecha.
9. **Sistema de conducción del corazón** (fig. 3-13).
- a. El sistema de conducción del corazón genera y difunde una onda de despolarización a través del músculo cardíaco en las aurículas y ventrículos.
  - b. Se conforma con células modificadas de músculo cardíaco en los nodos sinoauricular (SA) y auriculoventricular (AV), el haz de His y las fibras de Purkinje.
  - c. **Nodo sinoauricular**
    - (1) El nodo SA se halla en el seno venoso de la aurícula derecha cerca de la entrada de la vena cava superior.
    - (2) Actúa como **marcapaso**, puesto que posee células que se despolarizan con mayor velocidad que las demás células de músculos cardíacos. El nodo SA se despolariza unas 70 veces por minuto durante el reposo.



**Figura 3-13.** Sistema de conducción cardíaco.



- (3) El nodo SA emite una onda de despolarización que se extiende hasta las demás células del músculo cardíaco en ambas aurículas, lo que induce la contracción auricular.

**d. Nodo auriculoventricular**

- (1) El nodo AV se localiza en el tabique interauricular cerca del orificio auriculoventricular derecho.
- (2) Se estimula con la despolarización de las células de músculo cardíaco en la aurícula y **retrasa la onda de despolarización** hacia los ventrículos para permitir la contracción completa de las aurículas. El nodo AV se despolariza unas 50 a 60 veces por minuto durante el reposo.

**e. Haz de His**

- (1) El haz de His proviene de las células del nodo AV y llega hasta el tabique interventricular.
- (2) Se divide en una rama derecha y otra izquierda que se proyectan a través del tabique interventricular; las **fibras de Purkinje** difunden una onda de despolarización hasta las células de los ventrículos derecho e izquierdo.
- (3) El haz de His provoca la contracción de los músculos papilares ventriculares para mantener las válvulas AV cerradas mientras los ventrículos se contraen. La **trabécula septomarginal o banda moderadora** posee fibras de Purkinje que se extienden desde la rama derecha del haz de His hasta la base del músculo papilar anterior.

## BLOQUEO AV

En un **bloqueo auriculoventricular o bloqueo cardíaco**, la conducción pierde velocidad en el nodo AV, algunos impulsos no se transmiten a través del nodo o, en el caso de un bloqueo completo, ningún impulso se propaga a través del nodo AV.

- En un **bloqueo AV completo**, las contracciones de las aurículas y los ventrículos se disocian y estas cavidades laten en forma independiente.
- Las aurículas no dejan de contraerse (unas 70 veces por minuto); en el haz de His se forma un marcapaso distal al sitio del bloqueo y la contracción de los ventrículos comienza a una velocidad de 30 a 40 veces por minuto.

### 10. Inervación cardíaca

- a. Nervios simpáticos y parasimpáticos** inervan el sistema de la conducción y el músculo cardíaco.
- b.** Las dos variedades de fibras autónomas llegan al corazón tras atravesar el plexo cardíaco superficial bajo el cayado de la aorta o el plexo cardíaco profundo ubicado por delante de la bifurcación de la tráquea.
- c.** Cada **plexo cardíaco posee fibras autónomas**, incluidos:
  - (1) Los axones parasimpáticos preganglionares de los nervios vagos (X par craneal) que hacen sinapsis en los ganglios terminales.
  - (2) Los axones parasimpáticos posganglionares de los ganglios terminales en el plexo; estas fibras establecen sinapsis en los nodos SA y AV y las paredes de las arterias coronarias.
  - (3) Los axones simpáticos posganglionares de los nervios esplácnicos cervicales y dorsales superiores, cuyos cuerpos celulares se encuentran en los ganglios paravertebrales cervicales superiores, medios e inferiores y en los ganglios paravertebrales de T1 a T5; los axones simpáticos posganglionares hacen sinapsis en los nodos SA y AV y las paredes de las arterias coronarias.



- d. Cada **plexo cardíaco contiene fibras sensitivas**.
  - (1) Las fibras sensitivas **inervan a los barorreceptores y quimiorreceptores** del corazón y el cayado aórtico, que son sensibles a los cambios de la presión arterial o el contenido químico de la sangre, respectivamente. Estas fibras penetran en el SNC después de proyectarse con los nervios vagos.
  - (2) También **transmiten sensaciones dolorosas** de nueva cuenta hacia el SNC con los nervios simpáticos y penetran en el SNC a partir de los segmentos medulares de T1 a T5. Algunas veces el dolor referido de la angina de pecho se ubica sobre los dermatomas de T1 a T5.
- e. La **inervación simpática acelera la frecuencia cardíaca** e incrementa la fuerza de la contracción, en especial al aumentar la velocidad de despolarización de las células de los nodos SA y AV. Además, inhibe al músculo liso de las arterias coronarias, lo que permite su dilatación.
- f. La **inervación parasimpática reduce la frecuencia del corazón**, disminuye la fuerza de la contracción y estimula la vasoconstricción de las arterias coronarias.

### VIII. Mediastino posterior

- A. El **mediastino posterior** se encuentra por debajo del plano horizontal que cruza el ángulo esternal y el disco entre las vértebras T4 y T5.
- B. Se halla entre el pericardio, la columna vertebral y el diafragma.
  - 1. El mediastino posterior contiene estructuras que también se sitúan en otras regiones del mediastino.
    - a. La **aorta descendente** comienza en el plano horizontal, donde se continúa con el cayado de la aorta en la parte superior del mediastino. Da origen a las arterias intercostales posteriores que irrigan a la pared torácica, las arterias bronquiales que perfunden al tejido pulmonar y las arterias esofágicas.
    - b. El **conducto torácico** procede de la cisterna del quilo por debajo del diafragma y discurre a través de las porciones posterior y superior del mediastino para terminar en la base del cuello del lado izquierdo, donde surge la vena braquiocefálica izquierda.
    - c. El **esófago** se extiende a través de las porciones superior y posterior del mediastino. En su tercio superior se forma con músculo esquelético, en su tercio inferior con músculo liso y en el tercio medio con una mezcla de ambos tipos musculares. El esófago recibe inervación del plexo esofágico, que se conforma sobre todo con los nervios vagos izquierdo y derecho. Por arriba del diafragma, el plexo forma un tronco vagal anterior con fibras del vago izquierdo y un tronco vagal posterior con fibras del vago derecho.
    - d. La vena ácigos y una o dos venas hemiacigos (fig. 3-3) reciben las venas intercostales posteriores de la pared torácica derecha e izquierda, respectivamente. Las venas hemiacigos desembocan en la vena ácigos después de atravesar la línea media en el plano de la vértebra T8. La vena ácigos drena en la vena cava superior.

### IX. Mediastino anterior

- A. El **mediastino anterior** se localiza bajo el plano transversal que pasa entre el cuerpo del esternón y el pericardio.
- B. La estructura principal del mediastino anterior es el **timo**.
  - 1. Los **timomas** son tumores mediastínicos comunes.
  - 2. Un timoma se encuentra en el mediastino anterior y superior.



## PROBLEMAS CLÍNICOS



Un varón delgado de 26 años de edad es un buzo apasionado. En uno de sus descensos en el océano sale a la superficie con dificultad para respirar y dolor de tórax. No existen datos de una herida superficial en el tórax. En urgencias, el estudio imagenológico revela colapso del pulmón derecho. El gasto cardíaco es normal.

1. Estos signos y síntomas indican que el paciente padece con probabilidad:
  - A. Neumotórax abierto
  - B. Neumotórax a tensión
  - C. Neumotórax espontáneo
  - D. Taponamiento cardíaco
  - E. Tumor de Pancoast

El dolor que manifiesta el paciente de la primera pregunta se debe a la irritación de las fibras dolorosas que inervan a la pleura costal.

2. ¿Qué nervios conducen el dolor de la pleura costal?
  - A. Nervios vagos
  - B. Nervios espláncnicos mayores
  - C. Nervios intercostales
  - D. Nervios frénicos
  - E. Nervios espláncnicos cardiopulmonares

Durante un examen físico se diagnostica hipertensión arterial en un varón de 18 años de edad. La presión es bastante mayor en las extremidades superiores que en las inferiores. Los estudios imagenológicos revelan erosión bilateral de las porciones anterior y lateral de las costillas. La angiografía muestra estenosis aórtica.

3. ¿Cuál es el sitio más probable de la estenosis aórtica?
  - A. Entre el tronco braquiocefálico y la carótida común izquierda
  - B. Un punto distal al ligamento arterioso
  - C. Entre el origen de la arteria subclavia y el ligamento arterioso
  - D. En el mediastino medio
  - E. En el punto donde el cayado de la aorta hace una muesca en el esófago
4. En el individuo de la pregunta anterior, ¿en cuál de los vasos siguientes existe flujo retrógrado de sangre?
  - A. Arterias intercostales anteriores
  - B. Arterias intercostales posteriores
  - C. Arterias mamarias internas
  - D. Arteria subclavia derecha
  - E. Aorta descendente



Un abogado de 55 años de edad ingresa al servicio de urgencias. La esposa afirma que su cónyuge refirió dolor retroesternal agudo después de la comida y que ha padecido varios episodios de dolor torácico después del ejercicio en los últimos años. Se establece el diagnóstico de infarto agudo del miocardio del haz interventricular.

5. ¿Cuál es el punto más probable de la obstrucción?
  - A. Arteria interventricular posterior
  - B. Arteria circunfleja
  - C. Arteria marginal
  - D. Arteria coronaria derecha
  - E. Arteria interventricular anterior
6. ¿Cuál es la porción del sistema cardíaco de conducción lesionada en el sujeto de la pregunta anterior si el sitio de la obstrucción es la coronaria derecha?
  - A. Ganglio estrellado
  - B. Plexo cardíaco
  - C. Nodo sinoauricular
  - D. Haz auriculoventricular
  - E. Nervio vago izquierdo
7. ¿Cuál de los siguientes es una estructura nerviosa que conduce fibras de dolor visceral desde el corazón y suscita dolor referido sobre los dermatomas T1-T5?
  - A. Raíces ventrales de los nervios raquídeos T1-T5
  - B. Raíces dorsales de los nervios raquídeos T1-T5
  - C. Nervios espláncnicos mayores
  - D. Ramas comunicantes grises de los nervios raquídeos T1-T5
  - E. Ramas dorsales de los nervios raquídeos T1-T5

Una mujer de 64 años de edad se hospitaliza por disnea y dificultad para la deglución. Durante la exploración física la paciente expectora sangre al toser y habla con voz ronca. Se establece el diagnóstico de carcinoma esofágico, que es frecuente en el sitio de una constricción esofágica donde el bronquio principal izquierdo crea una muesca.

8. ¿Qué otra estructura anatómica hace una muesca en el esófago y provoca una estenosis?
  - A. Cayado de la aorta
  - B. Vena cava inferior
  - C. Vena ácigos
  - D. Vena cava superior
  - E. Ventrículo izquierdo
9. En la pregunta 8, la voz ronca de la paciente se debe a la tumoración alojada en:
  - A. Nervio frénico izquierdo
  - B. Nervio laríngeo recurrente izquierdo



- C. Nervio vago izquierdo
- D. Tronco simpático en el lado izquierdo
- E. Nervios espláncnicos cardiopulmonares

- 10.** Cuando un tumor esofágico se extiende en sentido anterior hasta el mediastino medio, ¿qué estructura puede comprimir al principio?
- A. Ventrículo izquierdo
  - B. Ventrículo derecho
  - C. Aurícula derecha
  - D. Aurícula izquierda

Un individuo se hospitaliza por una herida de arma cortante en el tórax hacia la izquierda del esternón. Se encuentra ligeramente cianótico y se reconoce distensión de las venas del cuello durante la inspiración. Se sospecha taponamiento cardíaco y se indica una pericardiocentesis.

- 11.** ¿Cuál es la última capa de tejido que la aguja debe atravesar para llegar a la sangre acumulada?
- A. Epicardio
  - B. Pericardio fibroso
  - C. Pleura mediastínica
  - D. Pericardio visceral
  - E. Capa serosa del pericardio parietal
- 12.** Un sujeto se somete a la resección de un tumor del timo. ¿Cuál de las estructuras siguientes se debe evitar durante la operación y se encuentra por detrás del timoma en el mediastino superior?
- A. Cayado de la aorta
  - B. Esófago
  - C. Tráquea
  - D. Vena braquiocefálica izquierda
  - E. Arteria carótida común izquierda

La tomografía por computadora revela la presencia de una neoplasia del pulmón derecho extendida en sentido medial hasta la pared del pericardio y comprime las fibras nerviosas que discurren en la superficie del pericardio por delante del pedículo pulmonar.

- 13.** ¿Cuáles de los signos o síntomas siguientes se esperaría encontrar en este individuo?
- A. Disminución de la frecuencia y gasto cardíacos
  - B. Disfonía
  - C. Síndrome de Horner
  - D. Vaciamiento gástrico lento
  - E. Elevación del lado derecho del diafragma durante la inspiración





En el quirófano, un cirujano de corazón practica una esternotomía media para llegar al corazón y realizar una revascularización coronaria. Al seccionar el esternón brota de forma repentina una gran cantidad de sangre del tórax. El cirujano sospecha de inmediato que ha lacerado con la sierra una estructura en el mediastino que se encuentra por detrás del cuerpo del esternón.

14. ¿Cuál es la estructura lesionada?
- Vena ácigos
  - Cayado de la aorta
  - Aurícula izquierda
  - Aurícula derecha
  - Ventrículo derecho

## RESPUESTAS

- La respuesta es C. Puesto que no hay datos de una herida superficial, quizá se rompió de forma espontánea una bula enfisematosa y se introdujo aire en el saco pleural a través de la pleura visceral.
- La respuesta es C. La pleura parietal costal recibe inervación de los nervios intercostales.
- La respuesta es B. El sitio más común de la coartación aórtica en el adulto es la zona distal al ligamento arterioso.
- La respuesta es B. Las anastomosis entre las arterias intercostales anteriores y posteriores proporcionan circulación colateral que no pasa por la coartación. La sangre fluye en sentido retrógrado a través de las arterias intercostales posteriores hacia la aorta descendente.
- La respuesta es E. La arteria interventricular anterior irriga a la mayor parte del tabique interventricular.
- La respuesta es C. La coronaria derecha perfunde el nodo SA.
- La respuesta es B. Las raíces dorsales de los nervios raquídeos T1-T5 conducen fibras de dolor visceral hacia la médula espinal. Las fibras de dolor visceral que provienen del corazón no se proyectan en ninguna de las demás estructuras enumeradas (fig. 1-3).
- La respuesta es A. El esófago tiene una muesca en el lado izquierdo por la presencia del cayado de la aorta en el mediastino superior.
- La respuesta es B. El nervio laríngeo recurrente izquierdo se arquea bajo el cayado de la aorta en el mediastino y discurre cerca del esófago.
- La respuesta es D. La aurícula izquierda se halla en la superficie posterior del corazón y directamente por delante del esófago.
- La respuesta es E. La aguja penetra en el saco pericárdico luego de atravesar la capa serosa del pericardio parietal.

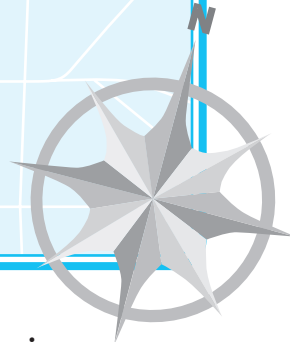




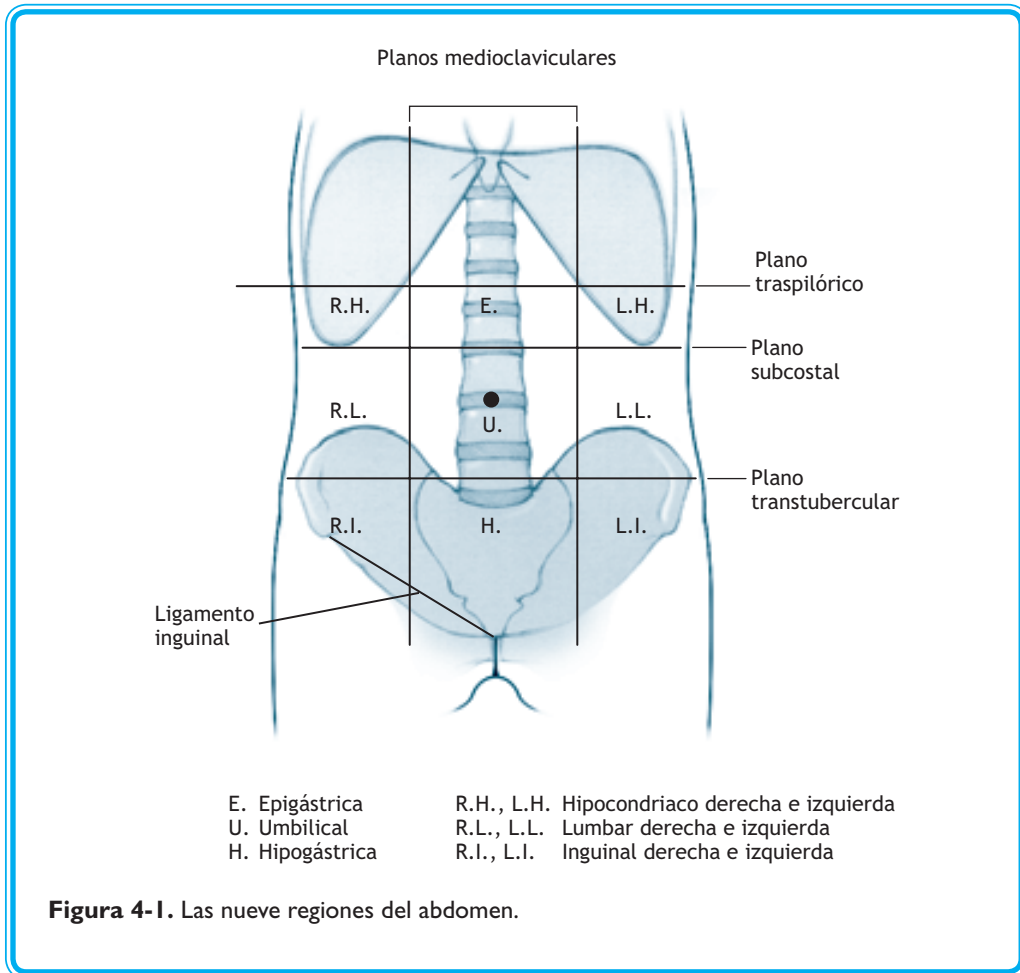
12. La respuesta es C. La vena braquiocefálica izquierda se encuentra por detrás del timo en el mediastino superior.
13. La respuesta es D. El nervio frénico derecho discurre en el pericardio por delante del pedículo pulmonar. Las lesiones del nervio frénico originan elevación paradójica de un lado del diafragma durante la inspiración.
14. La respuesta es E. El ventrículo derecho yace por detrás del cuerpo del esternón.

# CAPÍTULO 4

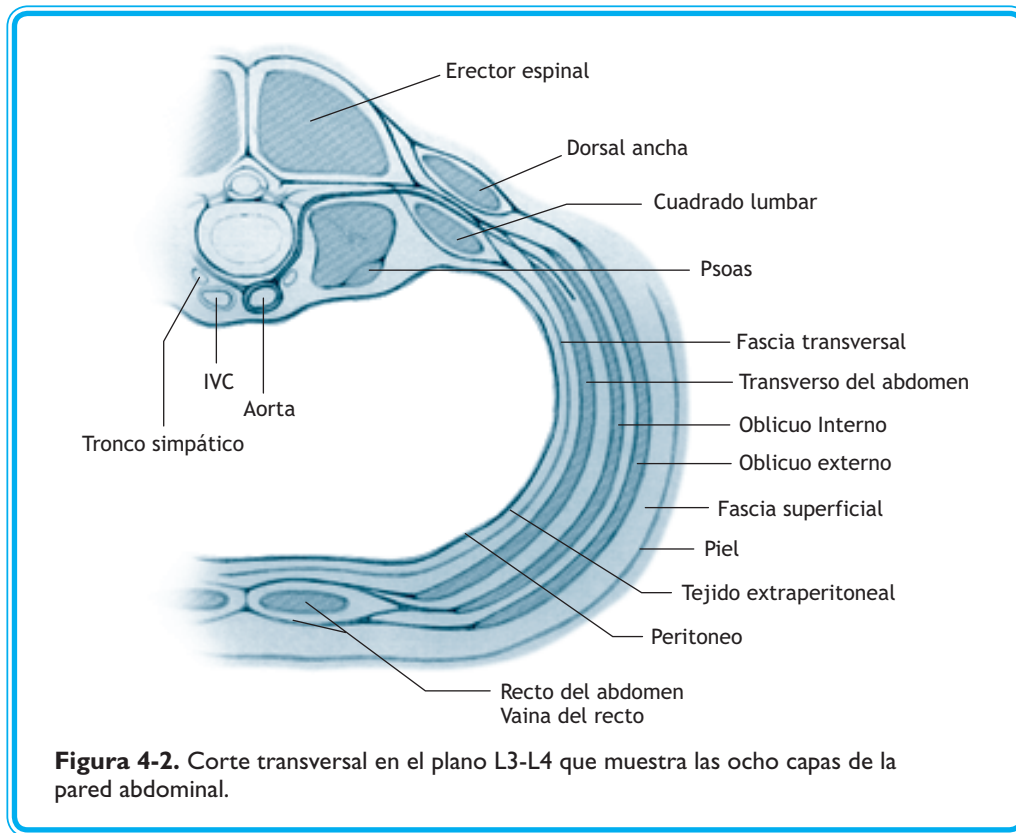
## ABDOMEN



- I. La pared **abdominal anterolateral** puede dividirse en **nueve regiones o cuatro cuadrantes** con el fin de palpar los órganos abdominopélvicos e identificar el dolor que se presenta con las enfermedades abdominopélvicas (fig. 4-1).
  - A. Cuatro planos que se entrecruzan, dos verticales medioclaviculares, uno horizontal subcostal y otro horizontal transtubercular, limitan las **nueve regiones** de la pared abdominal anterolateral.
    1. Los **planos medioclaviculares** cruzan los puntos medios de la clavícula y el ligamento inguinal. Separan las regiones epigástrica, umbilical e hipogástrica del hipocondrio y las regiones lumbar e inguinal.
    2. El **plano subcostal** pasa por debajo del borde costal y se cruza con la vértebra L3.
      - a. Esta última vértebra señala el límite inferior de la tercera porción del duodeno y el origen de la arteria mesentérica inferior a partir de la aorta abdominal.
      - b. Las regiones epigástrica y umbilical se encuentran por arriba y abajo del plano subcostal, respectivamente. La región umbilical comprende el dermatoma T10, donde a menudo se refiere el dolor.
    3. El **plano transtubercular** cruza los tubérculos iliacos y el cuerpo de la vértebra L5. Las regiones umbilical e hipogástrica se localizan por arriba y debajo del plano transtubercular, respectivamente.
  - B. Un plano medial y otro transumbilical que interseca al disco entre las vértebras L3 y L4 limitan los **cuatro cuadrantes**.
    1. Los cuadrantes superiores derecho e izquierdo se encuentran por arriba del plano transumbilical.
    2. Los cuadrantes inferiores derecho e izquierdo se hallan por debajo del plano transumbilical.
  - C. El **plano transpilórico** que pasa por la vértebra L1 constituye una señal importante en los estudios imagenológicos. Dicho plano incluye la porción pilórica del estómago (variable), la primera porción del duodeno, el fondo de la vesícula biliar, el cuello del páncreas, el origen de la arteria mesentérica superior, la vena porta hepática y la vena esplénica.
- II. La **pared abdominal tiene ocho capas hísticas**; las vértebras lumbares, la caja torácica y la pelvis ósea también contribuyen a la pared y ofrecen sitios de unión para sus músculos.
  - A. Las ocho capas de tejido de la pared abdominal anterior, de la superficial a la profunda, comprenden piel, varias capas de fascia, tres capas musculares y peritoneo (fig. 4-2).



1. La **fascia superficial**, que se extiende por debajo de la piel, posee una capa externa de **fascia de Camper**, que contiene grasa y se continúa con la fascia superficial en los demás sitios, y una capa interna de **fascia de Scarpa** que carece de grasa.
  - a. La fascia de Scarpa se convierte en la fascia perineal superficial (fascia de Colles) que recubre al perineo.
  - b. También se continúa con la fascia superficial del pene que cubre a éste y el clítoris.
  - c. La fascia de Scarpa se transforma en la **fascia dartos** del escroto, que incluye al **músculo dartos**, un músculo liso que funciona para regular el ambiente térmico de los testículos.
2. Las **venas epigástricas superficiales** de la fascia superficial drenan en la vena femoral y se comunican con las venas paraumbilicales pequeñas en el plano del ombligo.



**Figura 4-2.** Corte transversal en el plano L3-L4 que muestra las ocho capas de la pared abdominal.

## VARICES EPIGÁSTRICAS

La **obstrucción de la vena cava inferior o la vena porta hepática**, que perfunden estructuras situadas bajo el diafragma, da lugar a varices de las venas epigástricas superficiales.



- B.** El **músculo oblicuo externo** se fija con fibras que discurren en sentido medial e inferior.
1. Este músculo se convierte en la aponeurosis oblicua externa en la línea media claviclar.
  2. La aponeurosis se adhiere en la parte inferior y medial al tubérculo del pubis y en la sección inferior y lateral a la espina iliaca anterosuperior.
    - a. La aponeurosis se pliega en la porción posterior entre el tubérculo del pubis y la espina iliaca anterosuperior para crear el **ligamento inguinal**. Éste señala el borde inferior de la pared abdominal anterior.
    - b. La aponeurosis del músculo oblicuo externo contribuye a la **vaina del recto** y se entrelaza en la línea media anterior sobre la línea alba.
- C.** El **músculo oblicuo interno** se fija a los dos tercios laterales del ligamento inguinal; sus fibras se proyectan en sentido superior y medial, perpendiculares a las del oblicuo externo.
1. Este músculo se convierte en la aponeurosis del oblicuo interno en la línea media claviclar. La aponeurosis de los músculos oblicuos internos contribuye a integrar la vaina del recto y se entrelaza en la línea media sobre la línea alba.



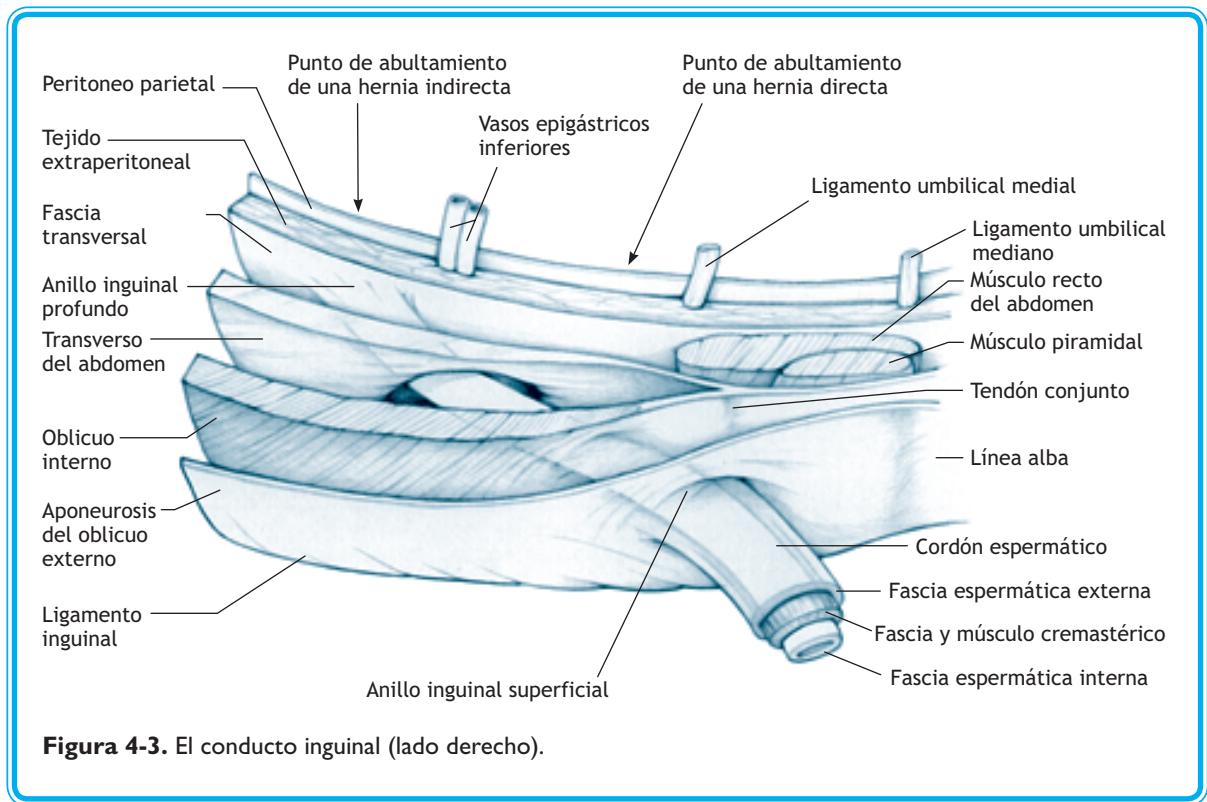
2. El músculo oblicuo interno da origen al **músculo cremáster**, que recubre a los testículos y el cordón espermático.
- D.** El **músculo transverso del abdomen** se constituye con fibras que discurren en sentido horizontal. La aponeurosis de este músculo contribuye a formar la vaina del recto y se entrelaza en la línea media sobre la línea alba.
- E.** La **fascia transversal** se localiza por debajo del músculo transverso abdominal y en contacto con el músculo recto abdominal bajo la **línea arqueada**. De ella procede la **fascia espermática interna**, que recubre a los testículos y el cordón espermático.
- F.** La **grasa extraperitoneal** es la capa en la que se forman los ovarios y los testículos.
- G.** El **peritoneo** es la membrana serosa que reviste a las paredes de la cavidad abdominopélvica y cubre a las estructuras del aparato digestivo que se encuentran bajo el diafragma.
  1. El peritoneo consta de dos capas.
    - a.** Una **capa parietal** se extiende sobre las paredes abdominopélvicas.
    - b.** Una **capa visceral** recubre las estructuras del aparato digestivo.
  2. La **cavidad peritoneal** es un espacio potencial ubicado entre las capas parietal y visceral del peritoneo.
    - a.** En los varones la cavidad peritoneal se encuentra cerrada por completo.
    - b.** En las mujeres las trompas de Falopio se abren hacia la cavidad peritoneal.

## ASCITIS

La **ascitis** es la acumulación de líquido en la cavidad peritoneal y puede deberse a la peritonitis o la congestión del drenaje venoso del abdomen.



3. El peritoneo forma pliegues conocidos como **mesenterios**, que poseen dos capas de peritoneo.
  - a.** Cada capa de mesenterio se continúa con el **peritoneo visceral**, que cubre a una estructura digestiva, y el peritoneo parietal, que reviste a la pared abdominal.
  - b.** El **mesenterio dorsal** se dobla en la línea media sobre la pared dorsal del cuerpo; durante la vida fetal, el mesenterio dorsal suspende a las estructuras del aparato digestivo situadas bajo el diafragma.
  - c.** El **mesenterio ventral** se dobla en el plano de la línea media en la pared ventral del cuerpo; durante la vida fetal suspende a las estructuras del aparato digestivo que se derivan del intestino anterior y el bazo del feto.
  - d.** El mesenterio comprende vasos sanguíneos, vasos linfáticos y nervios que se proyectan hacia las estructuras que suspende el mesenterio.
4. El **peritoneo parietal forma tres pliegues** en la pared abdominal anterior que contienen vestigios de estructuras fetales y dos pliegues con estructuras que persisten hasta la vida posnatal (fig. 4-3).
  - a.** El **pliegue umbilical medio** incluye al uraco, vestigio de la alantoides, que conecta a la vejiga fetal con el ombligo.
  - b.** **Dos pliegues umbilicales mediales** que comprenden a los ligamentos umbilicales mediales, los vestigios obliterados de las arterias umbilicales fetales que regresaban la sangre del feto a la placenta.
  - c.** **Dos pliegues umbilicales laterales** que contienen a los vasos epigástricos inferiores; estos vasos penetran en la vaina del recto e irrigan al músculo recto del abdomen.



**Figura 4-3.** El conducto inguinal (lado derecho).

**H.** Los **nervios intercostales inferiores** (de T7 a T11), el **nervio subcostal** (T12) y los **nervios iliohipogástrico e ilioinguinal** (L1) inervan a la piel, fascia y músculos de la pared abdominal anterolateral.

**III.** La **vaina del recto** se forma con las aponeurosis de los tres músculos de la pared abdominal anterolateral y contiene al músculo recto del abdomen.

- A.** La **aponeurosis oblicua externa** crea la pared anterior de la vaina. En las tres cuartas partes superiores de la vaina, la **aponeurosis del oblicuo interno** se divide para formar parte de las paredes anterior y posterior y la **aponeurosis abdominal transversal** se integra a la pared posterior.
- B.** En la **línea arqueada**, la aponeurosis del oblicuo interno y el abdominal transversal pasan por delante del músculo recto abdominal; esto deja a la pared posterior del recto en contacto con la fascia transversal.
1. La **línea arqueada** se localiza entre el ombligo y la sínfisis del pubis.
  2. La **arteria epigástrica inferior**, rama de la arteria iliaca externa, y la arteria epigástrica superior, rama de la mamaria interna, irrigan al músculo recto abdominal.
- C.** El **músculo recto mayor del abdomen** flexiona a las vértebras lumbares y, junto con los demás músculos de la pared abdominal, comprime al abdomen y eleva la presión intraabdominal.



**IV.** La **región inguinal** de la pared abdominal anterior incluye al conducto inguinal (fig. 4-3).

- A.** El **conducto inguinal** se constituye con cuatro de las ocho capas de tejido que forman la pared abdominal anterior; las prolongaciones de tres de estas capas originan la **fascia espermática**, que cubre al testículo y las estructuras del **cordón espermático**.
- B.** El conducto inguinal tiene una pared posterior y una anterior, un piso y un techo.
- 1. Pared posterior** del conducto inguinal.
    - a.** La pared posterior del conducto inguinal se integra con **fascia transversal** y las primeras capas de tejido que cubren a los testículos en el sitio donde penetran al conducto inguinal.
    - b.** Contiene un **anillo inguinal profundo**, que es un defecto de la fascia transversal y forma el orificio posterior del conducto inguinal; la arteria y vena epigástricas inferiores discurren mediales respecto del anillo inguinal profundo.
    - c.** También da origen a la **fascia espermática interna**, una prolongación de la fascia transversal en el anillo inguinal profundo.
  - 2. Pared anterior** del conducto inguinal.
    - a.** La pared anterior del conducto inguinal se constituye con la **aponeurosis del músculo oblicuo externo** y el testículo la cruza en el sitio donde abandona el conducto inguinal.
    - b.** Contiene el **anillo inguinal superficial**, que es un defecto de la aponeurosis oblicua externa y forma el orificio anterior del conducto inguinal; la **arteria y vena epigástricas inferiores** se hallan a un lado del anillo inguinal superficial.
    - c.** También origina a la **aponeurosis espermática externa**, prolongación de la fascia oblicua externa en el anillo inguinal superficial.
  - 3.** El **piso del conducto inguinal** se forma con el ligamento inguinal.
  - 4.** Las fibras arqueadas del **músculo transverso del abdomen** y el **músculo oblicuo interno** forman el **techo del conducto inguinal**. Las aponeurosis de estos músculos se fusionan para formar el **tendón conjunto** que se adhiere al hueso púbico por detrás del anillo inguinal superficial.
  - 5.** La **túnica muscular o eritroide** se deriva de la fascia del oblicuo interno y el músculo cremáster posee fibras del músculo oblicuo interno que se extienden a lo largo del cordón espermático. La contracción del **músculo cremáster** eleva al testículo y ayuda a regular su ambiente térmico.
  - 6.** Los testículos pasan por debajo del músculo transverso del abdomen; de esta manera, el transverso no contribuye a la aponeurosis espermática.

## REFLEJO CREMASTÉRICO

El **reflejo cremastérico** utiliza fibras sensitivas y motoras de la rama ventral del nervio raquídeo L1.

- Al manipular la piel de la porción medial y superior del muslo se estimulan las fibras sensitivas del **nervio ilioinguinal**.
- Las **fibras motoras** de la rama genital del **nervio genitofemoral** provocan la contracción del músculo cremáster y elevan el testículo.



## TORSIÓN

La **torsión de un testículo** causa dolor testicular repentino y pérdida del reflejo cremastérico.

- C.** En el varón, el **conducto inguinal** encierra al cordón espermático, que se forma con una serie de estructuras.







1. El **conducto deferente** transporta al espermatozoide desde el epidídimo hasta el conducto eyaculador en la pelvis del varón.
2. La **arteria testicular** se origina a partir de la aorta abdominal entre L2 y L3 y la **arteria del conducto deferente** a partir de una rama de la arteria iliaca interna.
3. El cordón espermático contiene también al **plexo pampiniforme de la vena testicular**.
  - a. La vena testicular derecha desemboca en la vena cava inferior y la vena testicular izquierda en la vena renal izquierda.
  - b. El plexo pampiniforme, el músculo cremáster y el dartos suministran termorregulación al testículo de manera que la espermatogénesis se lleva a cabo a una temperatura constante.
4. Los **nervios simpáticos** de T11 a L1 inervan al músculo liso del **conducto deferente**.
  - a. El músculo liso del **conducto deferente** se contrae durante la eyaculación.
  - b. Esta contracción forma parte de un **reflejo sexual** que transporta espermatozoides y líquido seminal hasta la uretra prostática.
5. Otro nervio del cordón espermático es la **rama genital del nervio genitofemoral**, que inerva al cremáster.
6. El drenaje del testículo se realiza a través de los **vasos linfáticos del cordón espermático**. Los linfáticos testiculares atraviesan el conducto inguinal y drenan directamente en los **ganglios lumbares** de la pared abdominal posterior (fig. 1-6).
7. El cordón espermático contiene un vestigio del **proceso vaginal**.
  - a. El **proceso vaginal** es una evaginación de peritoneo parietal que desciende a través del conducto inguinal durante la vida fetal.
  - b. La **túnica vaginal** es el vestigio que subsiste del proceso vaginal y cubre a las porciones anterior y lateral del testículo.

## QUISTES ANORMALES EN EL CONDUCTO ESPERMÁTICO

- El **hidrocele** es la acumulación de líquido seroso en la túnica vaginal o una porción persistente del proceso vaginal en el cordón.
- El **hematocele** se refiere a la acumulación de sangre en la túnica vaginal por la rotura de vasos sanguíneos testiculares después de un traumatismo del cordón espermático o el testículo. Algunas veces el dolor de un traumatismo testicular se transmite a los dermatomas T11 a L1.
- El **espermatocele** es un quiste que contiene espermatozoides y se forma en el epidídimo por arriba del testículo.
- Un **varicocele** es consecuencia de la dilatación de las tributarias de la vena testicular en el plexo pampiniforme.
  - Los varicoceles se forman por defectos valvulares en el plexo pampiniforme o por la compresión de una vena testicular (casi siempre la izquierda) en el abdomen.
  - Las varices del plexo pampiniforme se desarrollan cuando el paciente se encuentra de pie y desaparecen al acostarse. Al palpar el plexo con un varicocele la sensación se asemeja a la de una bolsa con gusanos.

## CÁNCER TESTICULAR

El **cáncer de testículo** (habitualmente un **seminoma**) se metastatiza de manera directa a los **ganglios lumbares**, a diferencia del cáncer de **escroto**, que al principio se propaga a los **ganglios inguinales superficiales**. La causa más común de una masa testicular indolora es una neoplasia.





## CRIPTORQUIDIA

La **criptorquidia** es la falta de descenso de uno o ambos testículos en el escroto. La ubicación más frecuente del testículo con criptorquidia es el conducto inguinal. Cuando la criptorquidia es bilateral existe la posibilidad de **esterilidad**.

- D.** El conducto inguinal en la mujer contiene el **ligamento redondo del útero**, que es un vestigio del proceso vaginal.
1. El **ligamento redondo** es el vestigio del **gubernáculo**, que atraviesa el conducto inguinal durante la vida fetal y termina en el labio mayor.
  2. La **persistencia del proceso vaginal** en la mujer constituye el llamado **conducto de Nuck**.



## METÁSTASIS Y LIGAMENTO REDONDO

El **carcinoma del fondo del útero** metastatiza hacia los **ganglios inguinales superficiales** a lo largo de los linfáticos que discurren con el ligamento redondo.

## HERNIAS

Las **hernias inguinales** (más comunes en el varón) constituyen la protrusión de una estructura abdominopélvica (por lo regular una porción del intestino delgado) a través de la pared abdominal anterior en la región inguinal.

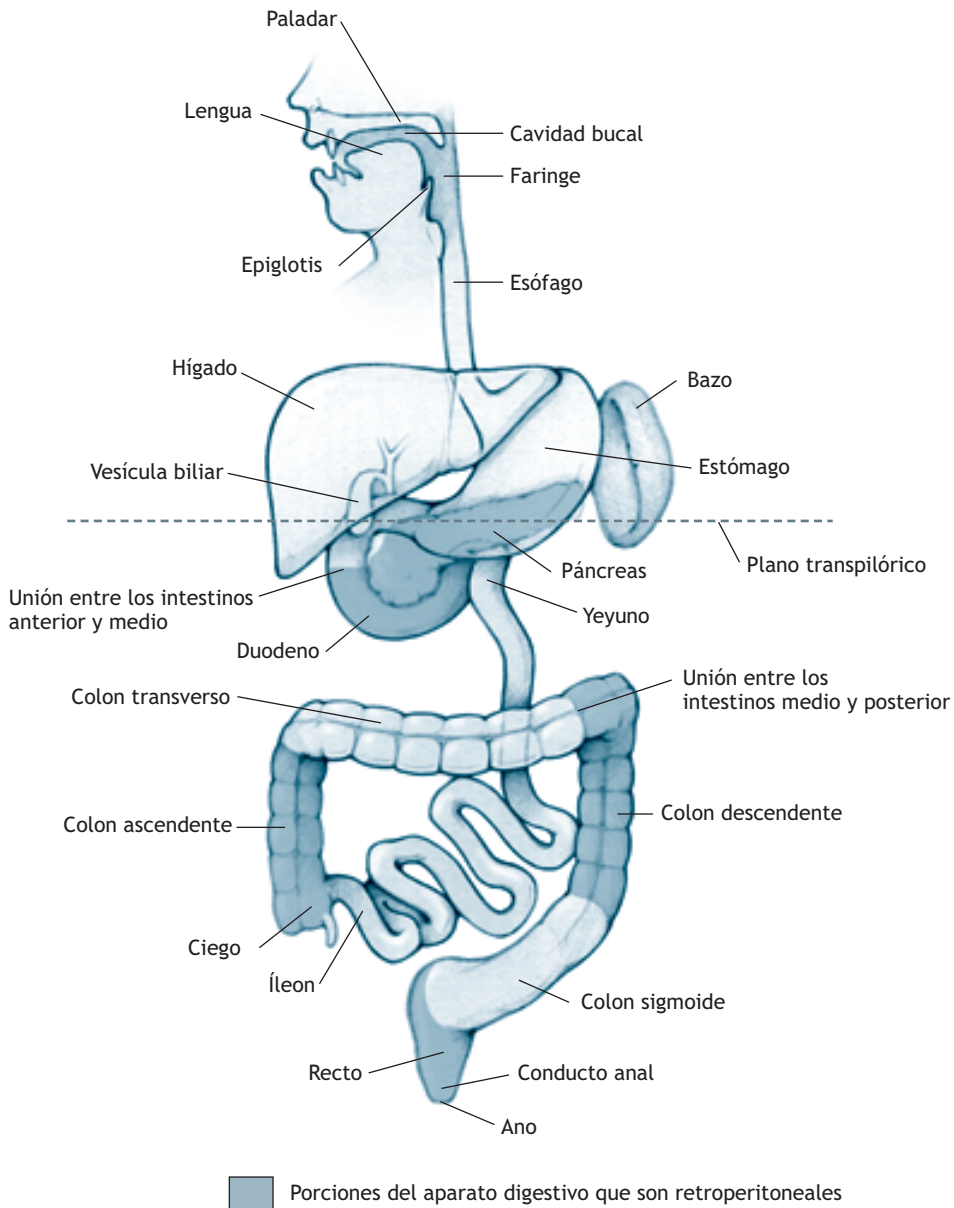
- Las hernias inguinales pueden ser directas o indirectas; ambas variedades emergen a través del anillo inguinal superficial y pasan por arriba del ligamento inguinal.
- La más común es la **hernia inguinal indirecta**. Esta hernia protruye a través de la pared abdominal anterior a un lado de la arteria y vena epigástricas inferiores, penetra en el anillo inguinal profundo y aparece en el anillo superficial después de cruzar el conducto inguinal.
- La hernia inguinal indirecta protruye por el proceso vaginal a través del conducto inguinal, está cubierta de peritoneo y las tres capas aponeuróticas del cordón espermático y desciende hasta el escroto. En la mujer, las hernias inguinales indirectas se forman en el canal de Nuck.
- Las **hernias inguinales directas** protruyen a través de la pared posterior del conducto inguinal en posición medial a la arteria y vena epigástricas inferiores.
- Las hernias inguinales directas suelen atravesar la aponeurosis transversal y cremastérica, de tal manera que casi siempre se cubren sólo de aponeurosis espermática externa y yacen adyacentes al contenido del cordón espermático y el proceso vaginal obliterado en el anillo inguinal superficial.
- Las **hernias femorales** (más comunes en la mujer) penetran en la cara anterior del muslo después de atravesar el anillo femoral por debajo del ligamento inguinal. Estas hernias tienen la mayor frecuencia de incarceration.
- El **anillo femoral** constituye el sitio donde se forma una hernia femoral; se encuentra en posición medial respecto de la vena femoral y lateral al ligamento lacunar, que es una extensión del ligamento inguinal.
- Después de pasar por debajo del ligamento inguinal, la hernia femoral protruye en la cara anterior a través del hiato safeno, que es un defecto en la fascia lata por donde pasa la vena safena.



- V.** La **cavidad abdominal** incluye las estructuras del aparato digestivo agrupadas en tres regiones continuas que se derivan a partir del intestino anterior, medio y posterior del embrión (fig. 4-4). Bajo el diafragma, cada región difiere en cuanto a sus relaciones peritoneales, irrigación e inervación.

### A. Relaciones del peritoneo

1. El término **peritoneal** se refiere a las estructuras que se encuentran suspendidas por un derivado del mesenterio dorsal o ventral en la vida posnatal.



**Figura 4-4.** Estructuras del aparato digestivo.



2. El término **retroperitoneal secundario** se refiere a las estructuras que ya no se encuentran suspendidas por un mesenterio en la vida posnatal, se cubren de modo parcial de peritoneo y yacen en la pared posterior de la cavidad abdominopélvica.
3. El concepto **retroperitoneal primario** alude a las estructuras que jamás se fijaron al mesenterio, se cubren de forma parcial de peritoneo y yacen sobre todo en la pared posterior de la cavidad abdominopélvica.
4. Los **derivados posnatales** del mesenterio se denominan **epiplón** (p. ej., epiplón mayor o menor) o **ligamento** (p. ej., ligamentos gastroesplénico o hepatoduodenal) o bien su nombre se deriva de la estructura digestiva que se encuentra suspendida (p. ej., **mesocolon transverso** [mesenterio del colon transverso] o **mesoapéndice** [mesenterio del apéndice]).

### B. Irrigación

1. Ramas de la **arteria celiaca** irrigan las estructuras del aparato digestivo del intestino anterior.
2. Ramas de la **arteria mesentérica superior** perfunden las estructuras del aparato digestivo del intestino anterior.
3. Ramas de la **arteria mesentérica inferior** riegan las estructuras derivadas del intestino posterior.

### C. Inervación (fig. 1-5)

1. Las estructuras del aparato digestivo reciben inervación de las neuronas parasimpáticas, simpáticas y sensitivas, que forman parte del sistema nervioso intestinal.
2. El **sistema nervioso intestinal** se localiza en las paredes de las estructuras del aparato digestivo comprendidas entre el esófago y el conducto anal.
3. El sistema nervioso intestinal consta de un **plexo mientérico (de Auerbach)** y otro **plexo submucoso (de Meissner)**.
  - a. Cada plexo consta de axones parasimpáticos preganglionares, ganglios parasimpáticos terminales, axones simpáticos posganglionares y neuronas sensitivas.
    - (1) Los **axones parasimpáticos preganglionares** de las estructuras del aparato digestivo discurren en los nervios vagos y espláncnicos pélvicos y hacen sinapsis en los ganglios terminales.
    - (2) El músculo liso tiene inervación de los **axones de los ganglios parasimpáticos terminales** del plexo de Auerbach.
    - (3) Los **axones de los ganglios terminales** de los plexos de Meissner inervan a las glándulas digestivas.
    - (4) Los **axones simpáticos posganglionares** de estos plexos se originan en los cuerpos neuronales de los ganglios prevertebrales celiaco, mesentérico superior y mesentérico inferior.
  - b. Los elementos parasimpáticos del sistema nervioso intestinal inhiben la contracción de los esfínteres y estimulan la secreción glandular y la contracción del músculo liso digestivo y, por lo tanto, la peristalsis.
  - c. Los elementos simpáticos del sistema nervioso intestinal facilitan la contracción de los esfínteres de músculo liso e inhiben la peristalsis y las secreciones glandulares.
  - d. Las **neuronas sensitivas** de los plexos intestinales responden a la presencia y contenido de material en la luz.
  - e. Las neuronas sensitivas que reaccionan al dolor e inervan a las estructuras del aparato digestivo discurren de regreso al SNC con los nervios simpáticos y penetran en la médula espinal entre T5 y L2.



## DOLOR REFERIDO

- La **estimulación de las fibras viscerales del dolor** que inervan a las estructuras del aparato digestivo inducen un dolor sordo y mal localizado que se refiere a los dermatomas T5 a L1.
- Los **sitios del dolor referido** casi siempre corresponden a los segmentos medulares que llevan la inervación simpática hasta la estructura digestiva enferma.



## DOLOR DE TIPO CÓLICO

- El **dolor de tipo cólico** es una sensación rítmica y recurrente que constituye un síntoma del **íleo**, es decir, la obstrucción de una estructura digestiva.
- El **dolor de tipo cólico** se produce por contracciones recurrentes del músculo liso contra la obstrucción.
- El **cólico** es una variedad aguda del dolor de tipo cólico.
- El **cólico renal o biliar** es efecto de las contracciones recurrentes del músculo liso contra un cálculo alojado en el sistema biliar o el uréter.



4. El **peritoneo parietal** es sensible al dolor y recibe inervación de los nervios intercostales inferiores (T7 a T11), el nervio subcostal (T12), los nervios iliohipogástrico e ilioinguinal (L1) y las ramas del nervio frénico (C3-5).

## INFLAMACIÓN DEL PERITONEO PARIETAL

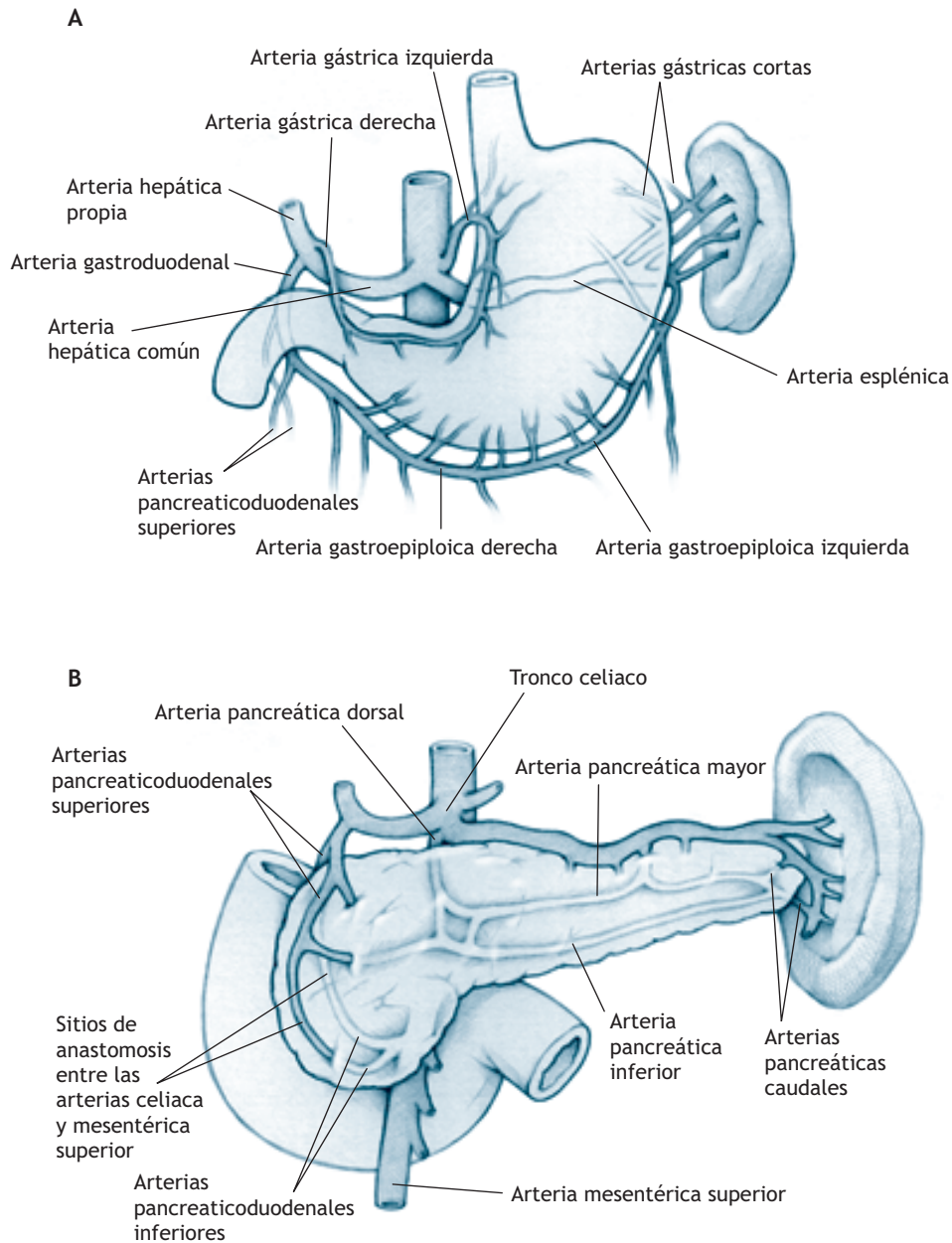
La irritación o **inflamación del peritoneo parietal** por una estructura digestiva hipertrófica o por la salida de líquido de una estructura digestiva causa dolor agudo y circunscrito al área afectada.

- Los pacientes con **inflamación del peritoneo parietal** muestran el **signo del rebote** y la **defensa muscular** sobre el sitio de la inflamación.
- El **signo del rebote** es el dolor que aparece después de presionar mediante palpación el área afectada.
- La **defensa muscular** corresponde a los espasmos reflejos de los músculos abdominales como respuesta a la palpación, por lo general sobre la región del peritoneo inflamado.



**VI.** Las **estructuras del intestino anterior** comprenden la faringe y el esófago por arriba del diafragma, el tercio distal del esófago por debajo del diafragma, el estómago y el duodeno hasta la entrada del conducto biliar y el hígado y el páncreas, que son prolongaciones del aparato digestivo. El hígado no se deriva del intestino anterior pero sí su irrigación (fig. 4-5).

- A. Las estructuras del intestino anterior son **peritoneales** en la vida posnatal, con excepción de la cabeza, cuello y cuerpo del páncreas.
  1. El estómago, duodeno, hígado, aparato biliar y bazo son peritoneales y se encuentran suspendidos por un derivado del mesenterio dorsal o ventral o un derivado de ambos mesenterios.
  2. La **arteria celiaca**, que irriga al intestino anterior, se divide 1 cm después de su origen para formar la **arteria esplénica**, la **arteria hepática común** y la **arteria gástrica izquierda** (fig. 4-5a y b y fig. 4-6a).
    - a. La **arteria esplénica** irriga:
      - (1) El bazo.
      - (2) El cuello, cuerpo y cola del páncreas.
      - (3) El lado izquierdo de la curvatura mayor del estómago (arteria gastroepiploica izquierda).
      - (4) El fondo gástrico (arterias gástricas cortas).



**Figura 4-5.** Ramas de la arteria celiaca (tronco).



- b. La **arteria gástrica izquierda** perfunde a:
- (1) La mayor parte de la curvatura menor del estómago.
  - (2) La porción abdominal del esófago.
- c. La **arteria hepática común** se divide para formar la arteria hepática propia y la arteria gastroduodenal.
- (1) La **arteria hepática propia** riega una porción de la curvatura menor (arteria gástrica derecha) y se ramifica para formar las arterias hepáticas derecha e izquierda, que irrigan al hígado, y una arteria cística, que perfunde a la vesícula biliar. La arteria cística es una rama de la arteria hepática derecha.
  - (2) La **arteria gastroduodenal** irriga a la porción cefálica del duodeno, la porción superior de la cabeza del páncreas (arterias pancreaticoduodenales superiores anterior y posterior) y el lado derecho de la curvatura mayor del estómago (arteria gastroepiloica derecha).
- B. Los axones parasimpáticos y simpáticos y las fibras sensitivas viscerales inervan el intestino anterior.
1. El nervio vago y las neuronas de los ganglios terminales proporcionan la inervación parasimpática.
  2. La inervación simpática proviene de los axones simpáticos preganglionares de los **nervios espláncnicos torácicos inferiores** (nervios espláncnicos mayores) de los segmentos medulares T5 a T9 y las neuronas de los ganglios celiacos.
  3. Las **fibras viscerales del dolor** se proyectan hacia la médula espinal junto con los nervios espláncnicos mayores. El dolor del intestino anterior se propaga a los dermatomas T5 a T9 en el epigastrio y el hipocondrio.
  4. Las demás sensaciones distintas del dolor se transmiten hacia el sistema nervioso central (SNC) en los nervios vagos.
- C. El **esófago** penetra en el abdomen a través del pilar derecho del diafragma cerca de la vértebra T10. Incluye músculo liso, que forma un esfínter fisiológico en la proximidad de la entrada al estómago.

## TRASTORNOS DEL ESÓFAGO

El **reflujo gastroesofágico, o pirosis**, es consecuencia de la insuficiencia del esfínter esofágico inferior. Los pacientes con reflujo gastroesofágico manifiestan una sensación urente subesternal que empeora al acostarse. En el caso de **acalasia** esofágica, el músculo liso del esfínter del esófago no se relaja.

- Estos sujetos tienen dificultades para deglutir líquidos y sólidos. Además, su esófago se halla dilatado y sufren contracciones anormales del músculo liso esofágico proximal al segmento afectado.
- La **acalasia** es similar a la **enfermedad de Hirschsprung** dado que ambas entidades son resultado de la ausencia de ganglios parasimpáticos terminales.

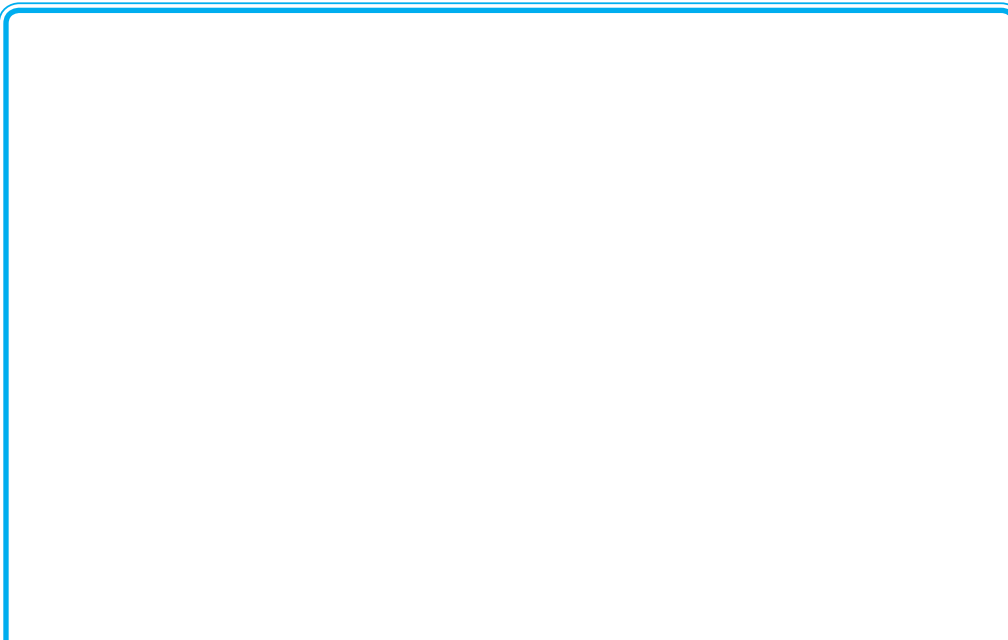
Algunas veces se forma un **divertículo epifrénico** por arriba del esfínter esofágico inferior.

- Éstos son divertículos falsos o por pulsión y no comprenden todas las capas del esófago.
- Los **divertículos falsos** son más comunes en el colon sigmoide.


- D. El **estómago** se localiza en la región epigástrica y se conforma con el cardias, fondo, cuerpo y región pilórica.
1. El estómago recibe al esófago en el plano del cardias.
  2. Se continúa con el duodeno en el píloro.
  3. Posee una **curvatura menor** cóncava y una **curvatura mayor** convexa.
  4. El estómago es **peritoneal** y lo suspende el epiplón menor, que es un derivado del mesenterio ventral extendido desde la curvatura menor hasta el hígado (fig. 4-6a, b, c; fig. 4-7a y b).





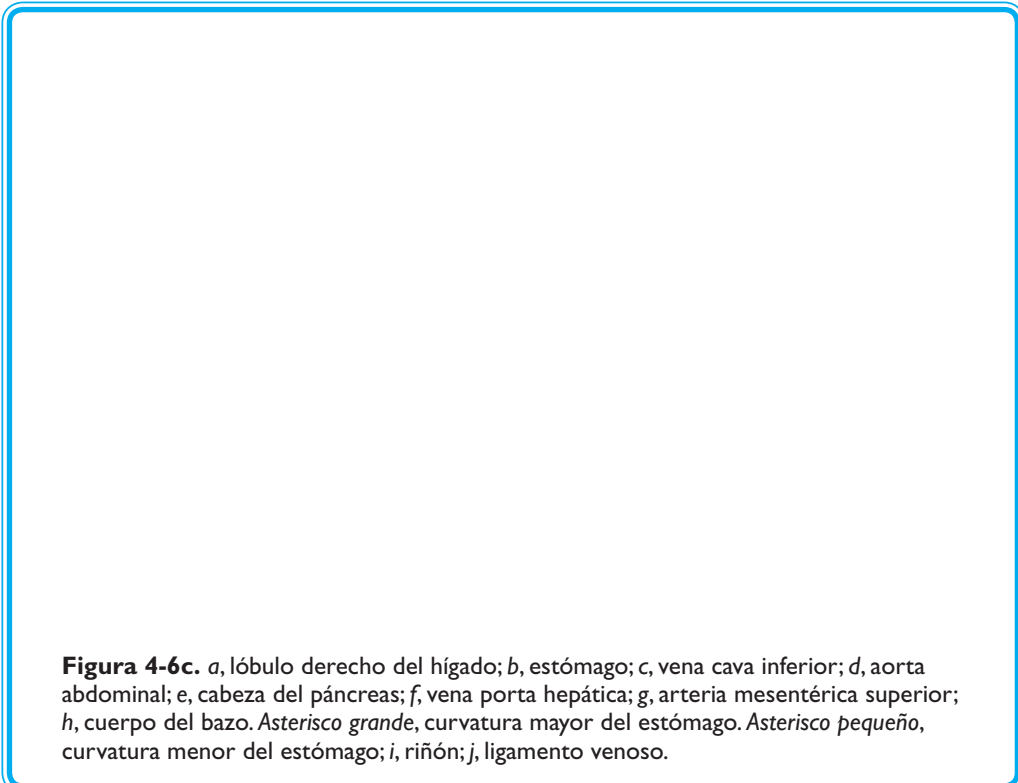


**Figura 4-6a.** Tomografía por computadora de las estructuras que se derivan del intestino anterior. *a*, hígado; *b*, estómago; *c*, bazo; *d*, vena cava inferior; *e*, aorta abdominal; *f*, tronco celiaco; *g*, ángulo costodiafrágico.




**Figura 4-6b.** *a*, hígado; *b*, estómago; *c*, bazo; *d*, vena cava inferior; *e*, vena renal izquierda; *f*, aorta abdominal; *g*, arteria mesentérica superior.

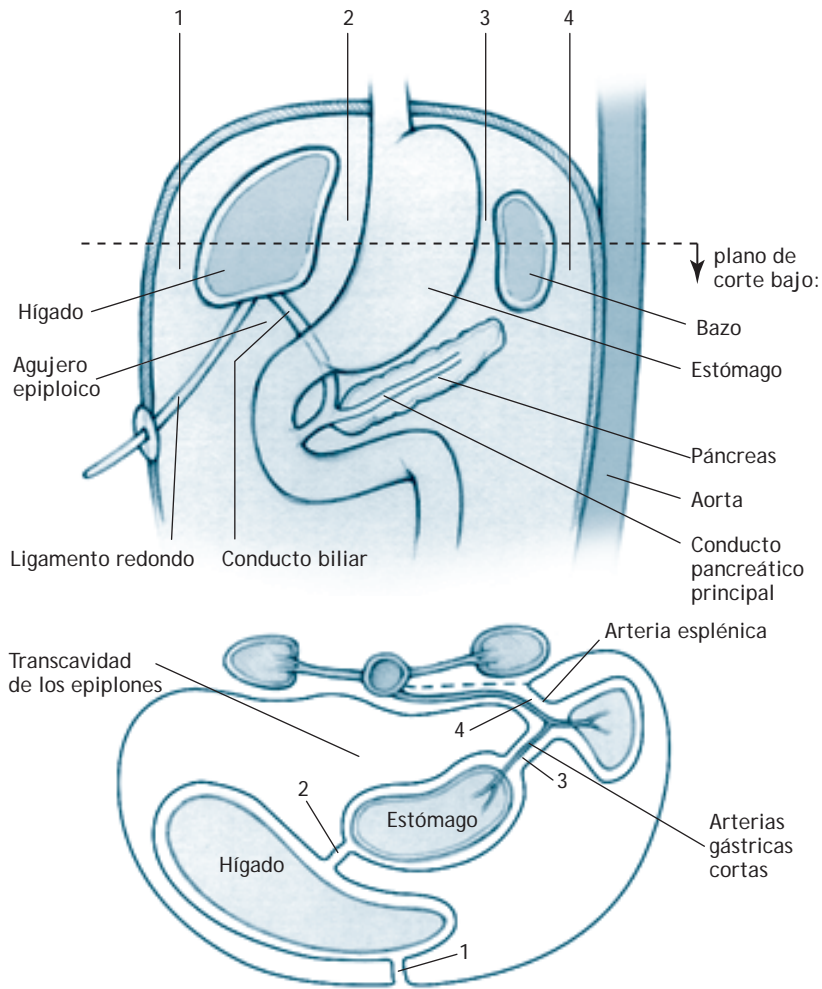




**Figura 4-6c.** *a*, lóbulo derecho del hígado; *b*, estómago; *c*, vena cava inferior; *d*, aorta abdominal; *e*, cabeza del páncreas; *f*, vena porta hepática; *g*, arteria mesentérica superior; *h*, cuerpo del bazo. *Asterisco grande*, curvatura mayor del estómago. *Asterisco pequeño*, curvatura menor del estómago; *i*, riñón; *j*, ligamento venoso.



**Figura 4-6d.** *a*, vena iliaca común; *b*, músculo psoas; *c*, arteria iliaca común; *d*, uréter; *e*, apéndice inflamado; *f*, colon descendente; *g*, colon ascendente; *h*, ileon; *i*, músculo recto del abdomen.



El mesenterio ventral da origen al ligamento falciforme (1) y el epiplón menor (2)  
Del mesenterio dorsal surge el ligamento gastroesplénico (3) y el ligamento esplenorrenal (4)

**Figura 4-7.** Estructuras y mesenterios derivados del intestino anterior.



- a. Los **ligamentos hepatoduodenal** y **hepatogástrico** forman parte del epiplón menor.
  - b. La **transcavidad de los epiplones**, o cavidad peritoneal menor, yace por detrás del epiplón menor y el estómago y se forma por la rotación de las estructuras del intestino anterior durante la vida fetal.
  - c. La **transcavidad de los epiplones** se comunica con la cavidad peritoneal mayor a través del **agujero epiploico** (fig. 4-7a).
  - d. El ligamento hepatoduodenal, que contiene a la vena porta hepática, la arteria hepática propia y el conducto biliar, limita al **agujero epiploico** en su cara anterior.
  - e. Al **agujero epiploico** lo delimitan en su cara posterior la vena cava inferior, en su porción superior el lóbulo caudado del hígado y en su porción inferior el duodeno.
5. Además, al estómago lo suspende el **epiplón mayor**, derivado del mesenterio dorsal que se extiende desde la curvatura mayor para abarcar al bazo antes de doblarse en la pared dorsal del cuerpo.
- a. El **ligamento gastrocólico** forma parte del epiplón mayor, que se extiende desde la curvatura mayor del estómago hasta el colon transverso.
  - b. El **ligamento gastroesplénico** se extiende desde la curvatura mayor hasta el bazo.
  - c. El ligamento esplenorrenal se proyecta desde el bazo hasta la pared dorsal del cuerpo.

## ACCESO QUIRÚRGICO A LA TRANSCAVIDAD DE LOS EPIPLONES

Para el **acceso quirúrgico a la transcavidad de los epiplones** se practica una incisión en el **epiplón menor**, el **ligamento gastrocólico** o el **ligamento gastroesplénico**.

- Las **arterias gástricas derecha e izquierda** discurren en el epiplón menor y de esa manera se evitan durante la intervención.
- La **arteria cólica media** pasa por el ligamento gastrocólico y por tanto se elude durante el procedimiento.
- Las **arterias gástricas cortas** y la arteria gastroepiploica izquierda avanzan junto con el ligamento gastroesplénico y pueden evitarse en la operación.



## CARCINOMAS GÁSTRICOS

Por lo general, los **carcinomas del estómago** se forman en la **porción pilórica** y metastatizan hacia la **cisterna del quilo**, y a través del **conducto torácico**, a la vena braquiocefálica izquierda.

- Un **ganglio supraclavicular izquierdo de Virchow** hipertrófico actúa como **ganglio centinela** del **carcinoma gástrico**.
- Los carcinomas gástricos que metastatizan hacia los ovarios se conocen como **tumores de Krukenberg**.



- E. La **porción cefálica del duodeno** comienza en el plano de la vértebra L1, distal respecto del píloro, y comprende la sección superior y descendente del sitio de entrada del conducto biliar.
  1. La **porción cefálica del duodeno** es **peritoneal** y la suspende el **ligamento hepatoduodenal** (parte del epiplón menor). El ligamento hepatoduodenal contiene la arteria hepática propia, el conducto biliar y la vena porta.
  2. La arteria gastroduodenal y el conducto biliar cruzan por detrás de la porción cefálica del duodeno.
  3. Esta región se conoce en los estudios imagenológicos como **ámpula duodenal o bulbo duodenal**.



## ARTERIA CELIACA, OCLUSIÓN Y CIRCULACIÓN COLATERALES Y EFECTOS DE LAS ÚLCERAS



En una **oclusión de la arteria celiaca** en su origen de la aorta abdominal, se forma circulación colateral en la **cabeza del páncreas** por medio de anastomosis entre las **ramas pancreaticoduodenales de ambas arterias mesentéricas superiores** y las gastroduodenales.

Cuando una úlcera penetra en la pared posterior del estómago o el duodeno, se pueden **erosionar** tres ramas de la **circulación celiaca**.

- La **arteria esplénica** se puede erosionar por el contenido de una úlcera penetrante de la **pared posterior** del estómago.
- La **arteria gástrica izquierda** se puede erosionar por el contenido de una úlcera penetrante situada en la **curvatura menor** del estómago.
- Es posible que la **arteria gastroduodenal** se erosione por el contenido de una úlcera penetrante situada en la **pared posterior** de la primera porción del duodeno.
- Los pacientes con una úlcera penetrante experimentan **dolor referido al hombro**, que aparece cuando el aire escapa a través de la úlcera y estimula al peritoneo que recubre la cara inferior del diafragma.

Algunas veces el contenido de una **úlcera penetrante** localizada en la pared posterior del estómago o el duodeno penetra en la **transcavidad de los epiplones**. Además, el contenido líquido de una úlcera atraviesa el **agujero epiploico** hasta la **fosa subhepática (bolsa de Morison)**, que es la una porción de la cavidad peritoneal mayor ubicada entre la cara posterior del hígado y el riñón derecho.

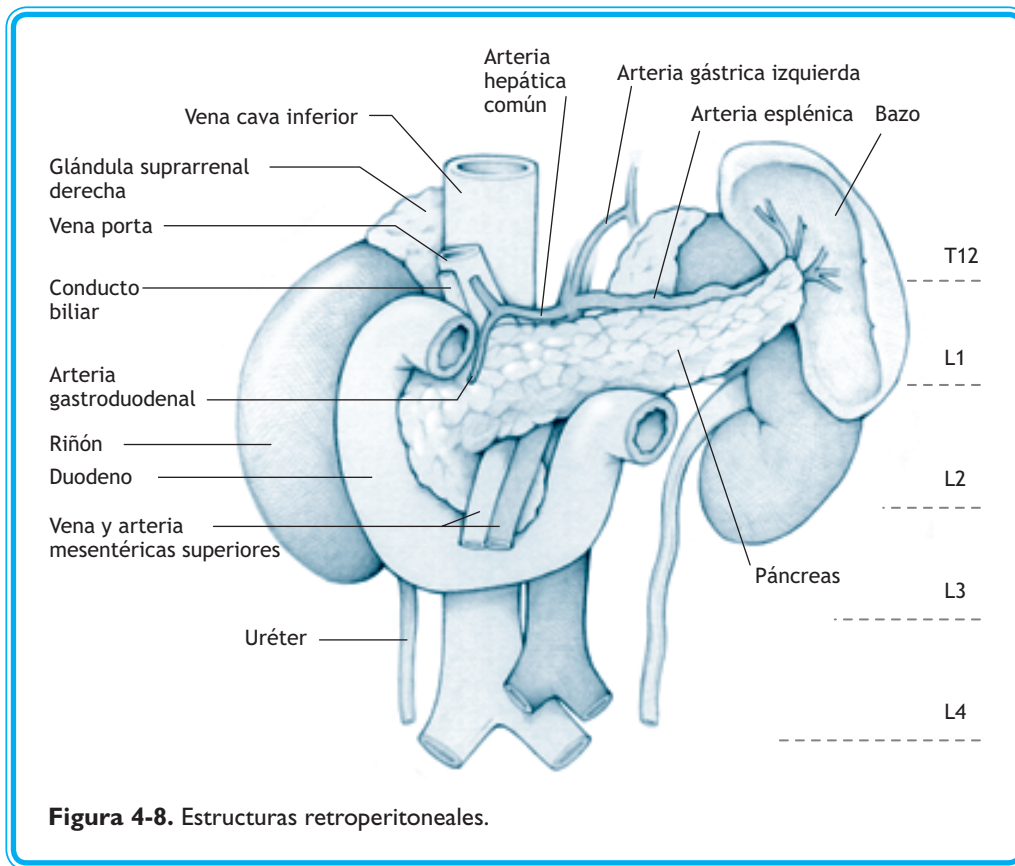
- F.** El **bazo** (fig. 4-4 a 4-8) se halla en el hipocondrio izquierdo.
1. Funciona como órgano linfático y filtro de eritrocitos.
  2. El bazo es peritoneal y lo suspenden los ligamentos gastroesplénico y esplenorenal.
  3. Las costillas novena a duodécima protegen su cara posterolateral.
  4. La **arteria esplénica**, que llega al hígado por detrás del estómago y arriba del páncreas, irriga al bazo.
  5. El drenaje del bazo se lleva a cabo a través de la vena esplénica, que pasa por detrás del cuerpo y la cola del páncreas.

## FRACTURAS COSTALES Y BAZO

Una **fractura de la 9, 10 u 11ª costillas izquierdas** puede **lacerar el bazo**. Cuando así sucede, la hemorragia del bazo es abundante y éste se debe extirpar.

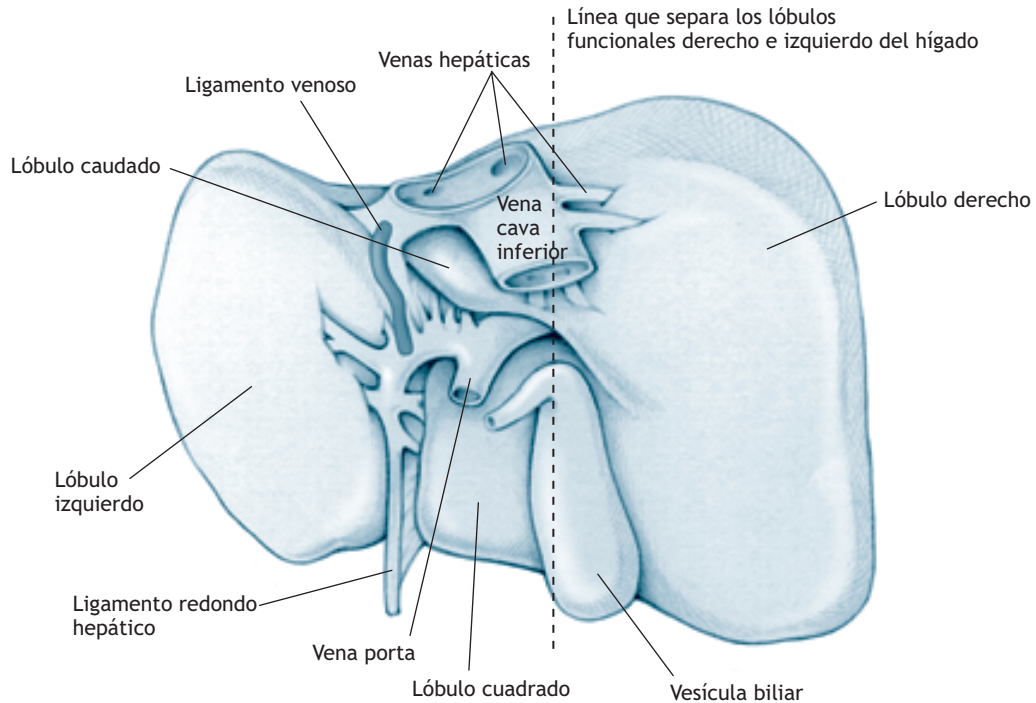


- G.** El **hígado** se sitúa sobre todo en el hipocondrio derecho y se extiende hasta la región epigástrica (fig. 4-6a, b y c y 4-9).
1. El hígado funciona como glándula exocrina y produce y secreta bilis; esta última se libera hacia el sistema de conductos biliares.
  2. Además, funciona como glándula endocrina, elabora proteínas plasmáticas y libera glucosa y lipoproteínas hacia los sinusoides hepáticos.
  3. El hígado transforma los nutrientes, regula la glucemia, destoxifica al organismo de fármacos y toxinas y almacena triglicéridos y vitamina A.
  4. Es **peritoneal** y lo suspenden un derivado del mesenterio ventral, el ligamento falciforme, los ligamentos coronarios y el epiplón menor.
    - a. El **epiplón menor** se extiende desde la curvatura menor del estómago hasta el hígado.
    - b. El **ligamento falciforme** se proyecta desde el hígado hasta la pared ventral del cuerpo, termina en el ombligo y contiene al ligamento redondo del hígado.



**Figura 4-8.** Estructuras retroperitoneales.

5. El **hígado** consta de cuatro **lóbulos anatómicos**: **izquierdo**, **derecho**, **cuadrado** y **caudado** (fig. 4-9). La fisura que contiene al ligamento redondo del hígado, vestigio de la **vena umbilical fetal**, y la fisura que aloja al **ligamento venoso**, vestigio del conducto venoso fetal, separan a los lóbulos anatómicos derecho e izquierdo.
6. El hígado posee **dos lóbulos funcionales** de tamaño parecido, el **izquierdo** y el **derecho** (fig. 4-9).
  - a. Por lo general, los lóbulos funcionales izquierdo y derecho están separados por una línea que conecta la vesícula biliar con la vena cava inferior.
  - b. El **lóbulo funcional izquierdo** comprende al lóbulo izquierdo, lóbulo cuadrado y una parte del lóbulo caudado; el **lóbulo funcional derecho** incluye al lóbulo derecho y una parte del lóbulo caudado.
  - c. Cada lóbulo funcional tiene su propia irrigación, drenaje venoso y drenaje biliar.
7. El hígado recibe 70% de su sangre (poco oxigenada) a través de la **vena porta** y 30% (oxigenada) de la **arteria hepática propia**.
  - a. La arteria hepática propia se divide en las arterias hepáticas derecha e izquierda, que perfunden a los lóbulos funcionales derecho e izquierdo del hígado, respectivamente.



**Figura 4-9.** Hígado.

- b. Los conductos hepáticos, la vena porta y la arteria hepática propia entran o salen del hígado en la **porta hepática** y forman la **triada porta** en el **ligamento hepatoduodenal**.
8. Las **venas hepáticas** drenan el hígado y desembocan en la **vena cava inferior** (fig. 4-9).

## CARCINOMAS E HÍGADO

Los **carcinomas primarios** que se originan en las estructuras abdominopélvicas situadas bajo el diafragma suelen metastatizar al hígado.



- H. Los **conductos biliares** acumulan la bilis que produce el hígado y la transportan hasta la **vesícula biliar** para su almacenamiento y hasta el duodeno para la digestión de las grasas.
1. Los **conductos hepáticos comunes derecho e izquierdo** drenan bilis de los lóbulos funcionales derecho e izquierdo del hígado, respectivamente, y se unen para formar el conducto hepático común.
  2. El **conducto hepático común** se conecta al conducto cístico para crear el conducto biliar.
  3. El **conducto biliar** pasa por detrás del duodeno y, a través de la cabeza del páncreas, se une con el conducto pancreático principal para formar el **ámpula hepatopancreática** y penetra en la segunda porción del duodeno en la **papila duodenal mayor** (fig. 4-7a).



- I. La **vesícula biliar** almacena y concentra la bilis que produce y secreta el hígado.
  1. La vesícula biliar recibe la bilis a través del **conducto cístico** y la expulsa mediante él.
    - a. La bilis atraviesa los **conductos cístico y biliar**.
    - b. La bilis se expulsa hacia el duodeno en respuesta a la presencia de colecistocinina, secretada como reacción a las grasas.
  2. La **arteria cística**, que las más de las veces es una rama de la arteria hepática derecha, irriga la vesícula biliar.

## VARIACIONES ANATÓMICAS DE LAS ESTRUCTURAS BILIARES

Es importante tomar en consideración las **variaciones anatómicas** de la arteria cística y los conductos cístico y hepático común, que representan los límites del **triángulo cistohepático de Calot**, durante las operaciones de la vesícula biliar.



## CÁLCULOS BILIARES

En ocasiones se alojan **cálculos biliares** en los conductos biliares o la vesícula biliar.

- El **ámpula hepatopancreática**, punto estrecho en el sistema de conductos biliares, constituye uno de los sitios más comunes de los **cálculos impactados**. Estos sujetos sufren dolor referido a la región epigástrica.
- Cuando un cálculo bloquea el conducto cístico, la vesícula biliar se hipertrofia. Estos individuos manifiestan **cólico biliar**, que es un dolor intenso similar al cólico que comienza en la región epigástrica pero se desplaza hasta el punto donde el noveno cartílago costal se cruza con el borde lateral de la vaina del recto.
- Otras veces la **vesícula biliar inflamada** se adhiere al duodeno y forma una fístula, lo que posibilita el paso de un cálculo biliar al duodeno. Este cálculo puede alojarse en la unión ileocecal y ocasionar un **íleo por cálculos biliares**.



- J. El páncreas es una **glándula exocrina** que produce bicarbonato y enzimas digestivas que se liberan a través del conducto pancreático accesorio o principal hacia la luz del duodeno (fig. 4-6c, 4-7a, 4-8).
  1. El páncreas es una **glándula endocrina** que elabora glucagon, insulina, somatostatina y polipéptido pancreático.
  2. Consta de cabeza, cuello, cuerpo y cola.
    - a. La **cabeza, cuello y cuerpo** son **retroperitoneales**; la **cola es peritoneal** y se localiza en el **ligamento esplenorenal**.
    - b. La cabeza del páncreas posee la estructura llamada **gancho del páncreas**, la rodea el duodeno y recibe su irrigación de las ramas pancreaticoduodenales de las arterias mesentérica superior y gastroduodenal (circulación celiaca).
    - c. Las **venas esplénica y mesentérica superior** se unen para formar la **vena porta** por detrás del cuello del páncreas.
    - d. La vena y arteria mesentéricas superiores pasan por detrás del cuello del páncreas y por delante del gancho del páncreas.

## ADENOCARCINOMAS PANCREÁTICOS

Los **adenocarcinomas del páncreas** casi siempre se forman en la **cabeza del páncreas** y algunas veces comprimen los conductos biliar y pancreático principal.

- Los pacientes con adenocarcinoma pancreático experimentan **dolor epigástrico** que a menudo se irradia hacia la espalda.
- Las personas con **obstrucción del conducto biliar** padecen ictericia obstructiva, como resultado de la acumulación de pigmentos biliares y tinción amarillenta de los tejidos periféricos.







- Cuando se obstruye el conducto pancreático principal, el páncreas se inflama; los pacientes con pancreatitis aguda sufren **íleo localizado** en el duodeno adyacente al área de la inflamación.

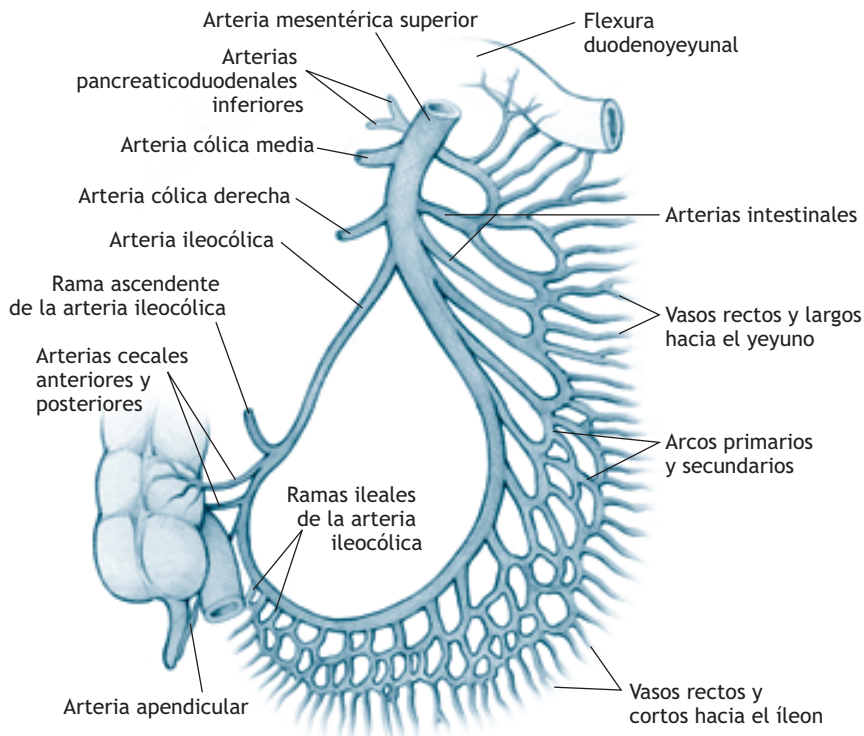
**VII.** Las **estructuras derivadas a partir del intestino medio** comprenden a las tres cuartas partes distales del duodeno por debajo de la entrada del conducto biliar, el yeyuno, el íleon, el ciego, el apéndice, el colon ascendente y los dos tercios proximales del colon transverso (fig. 4-4).

**A.** Las estructuras que se derivan del intestino medio son **retroperitoneales o peritoneales** durante la vida posnatal; derivados de un mesenterio dorsal suspenden las porciones peritoneales de estas estructuras.

1. La porción media del duodeno y el colon ascendente son retroperitoneales.
2. El yeyuno, el íleon y los dos tercios del colon transverso son peritoneales.

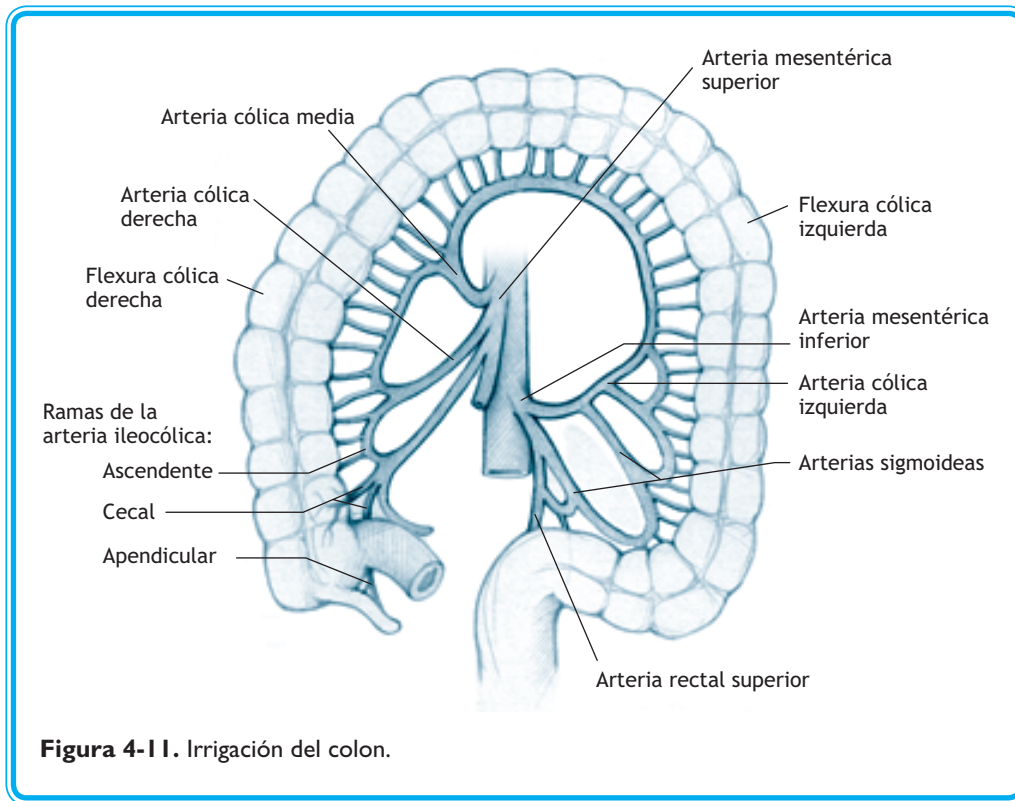
**B.** Estas estructuras reciben irrigación de las ramas de la **arteria mesentérica superior** (fig. 4-6b y c, 4-10 y 4-11).

1. Las ramas **pancreaticoduodenales inferiores anterior y posterior** irrigan la porción media del duodeno y la porción inferior de la cabeza y el gancho del páncreas.



**Figura 4-10.** Irrigación del yeyuno e íleon.





**Figura 4-11.** Irrigación del colon.

2. Las **ramas intestinales** que irrigan al yeyuno forman arcos simples y vasos rectos largos.
  3. Las **ramas intestinales** que riegan al íleon crean arcos complejos y vasos cortos rectos (fig. 4-11).
  4. Las **arterias ileocólica, cólica derecha y cólica media** también perfunden las porciones del colon que se derivan del intestino medio.
    - a. La **arteria ileocólica** irriga la porción distal del íleon, el apéndice, el ciego y la porción proximal del colon ascendente.
    - b. La **arteria cólica derecha** riega al colon ascendente.
    - c. La **arteria cólica media** perfunde a los dos tercios proximales del colon transverso (fig. 4-12).
- C.** Las estructuras que se derivan del intestino medio reciben inervación de axones parasimpáticos y simpáticos y fibras sensitivas viscerales.
1. Los axones parasimpáticos preganglionares de los **nervios vagos** y las neuronas de los ganglios terminales constituyen la inervación parasimpática.
  2. La inervación simpática se efectúa a través de axones simpáticos preganglionares en los **nervios espláncnicos dorsales inferiores** (nervios espláncnicos mayor, menor e inferior) desde T5 hasta T12 y las neuronas de los ganglios mesentéricos celiaco y superior.



3. Las **fibras que propagan el dolor visceral** avanzan de regreso a la médula espinal en los nervios espláncnicos torácicos inferiores.
    - a. El **dolor proveniente del intestino delgado** tiende a referirse en los dermatomas T5 a T10 en las regiones epigástrica y umbilical.
    - b. El **dolor del ciego, apéndice, colon ascendente y los dos tercios proximales del colon transverso** tiende a transmitirse a los dermatomas T10 a T12 en las regiones umbilical, hipogástrica y lumbar.
  4. La sensibilidad visceral restante de las estructuras procedentes del intestino medio discurren de regreso al sistema nervioso central en los nervios vagos.
- D.** La **porción del duodeno que se origina en el intestino medio** comienza en la segunda sección del duodeno distal a la entrada del conducto biliar (fig. 4-4 y 4-7a).
1. La porción del duodeno que se deriva del intestino medio es **retroperitoneal**.
  2. Comprende las secciones descendente (o segunda) del duodeno, distal a la entrada del conducto biliar, horizontal (tercera) y ascendente (cuarta).
    - a. La **porción descendente** se extiende en sentido inferior hasta la vértebra L3.
    - b. La **parte horizontal** avanza de derecha a izquierda por delante del cuerpo de L3; en su cara anterior pasan la arteria y vena mesentéricas superiores.
    - c. La **parte ascendente** se extiende en sentido superior desde el lado izquierdo de la vértebra L3 hasta el mismo lado de la vértebra L2 en la unión duodenoyeyunal.
    - d. Las porciones descendente, horizontal y ascendente del duodeno encierran la cabeza del páncreas.

## COMPRESIÓN DUODENAL

Algunas veces los **vasos mesentéricos superiores** comprimen la sección horizontal del duodeno. Estos pacientes experimentan dolor epigástrico o umbilical, náuseas después de las comidas y vómito biliar.



- E.** El **yeyuno** comienza en el lado izquierdo de la vértebra L2 en la unión duodenoyeyunal y por lo general se localiza en el cuadrante superior izquierdo (fig. 4-4).
1. El yeyuno es **peritoneal** en toda su longitud y lo suspende el mesenterio propio.
    - a. El **ligamento de Treitz** o ligamento suspensorio de la unión duodenoyeyunal es una banda fibromuscular que sostiene a la flexura duodenoyeyunal.
    - b. El ligamento de Treitz contiene músculo del pilar derecho del diafragma.

## HEMORRAGIA DIGESTIVA Y LIGAMENTO DE TREITZ

La **hematemesis** o vómito de sangre es consecuencia de la hemorragia en la luz esofágica, el estómago o el duodeno cerca del ligamento de Treitz. La hematemesis se debe muchas veces a una úlcera duodenal, una úlcera gástrica o varices esofágicas.

La **hematoquecia** o presencia de sangre en las heces fecales casi siempre es resultado de la hemorragia en la luz del yeyuno, íleon, colon o recto en su porción distal al ligamento de Treitz.

El término **melena** se refiere a las evacuaciones negras y herrumbrosas que contienen sangre modificada por las secreciones gástricas. En la **melanemesis**, el vómito adquiere aspecto de "asientos de café".

2. El yeyuno se continúa con el íleon; 40% de la porción peritoneal del intestino delgado es yeyuno y 60% íleon.
3. El yeyuno posee paredes más gruesas, un mayor diámetro luminal, pliegues circulares más prominentes y una mayor vascularidad que el íleon.





- F.** El **íleon** se continúa con el yeyuno y termina en la unión ileocecal con el colon ascendente (fig. 4-4).
1. El íleon tiene más grasa en su mesenterio que el yeyuno.
  2. En sus paredes posee **placas de Peyer**.

## DIVERTÍCULO DE MECKEL

El **divertículo del íleon o de Meckel** es un vestigio del **conducto vitelino fetal**, que persiste en la vida posnatal en forma de prolongación del íleon.

- Un **divertículo** es una extensión de un órgano tubular o sacular, como el aparato digestivo o la vejiga. Los **divertículos verdaderos** son prominencias que incorporan a todas las capas de la estructura afectada; los **divertículos falsos o por pulsión** son prominencias que no incluyen a todas las capas.
- El **divertículo de Meckel** es un divertículo verdadero que se desarrolla a unos 60 cm de la unión ileocecal, tiene una frecuencia de 2% en la población general, mide unos 7 cm de longitud y posee células gástricas o pancreáticas ectópicas.
- Estos individuos padecen hemorragia por úlceras de las células ectópicas, obstrucción y dolor referido sobre el área de la región umbilical en el dermatoma de T10.
- El dolor del divertículo agudo de Meckel es similar al dolor referido del apéndice vermiforme inflamado.

- G.** La **porción del colon que se deriva del intestino medio** (fig. 4-11) se continúa con el íleon en la unión ileocecal.
1. Comprende al **ciego** y el **colon ascendente** que son retroperitoneales.
  2. La sección del colon que se deriva del intestino medio comprende los dos tercios proximales del **colon transverso**; este último es peritoneal y lo suspende el mesocolon transverso.
  3. Se caracteriza por:
    - a. Un diámetro luminal mayor que el del intestino delgado.
    - b. La presencia de **tenias colónicas**, que son tres bandas longitudinales independientes de músculo liso que comienzan en la base del apéndice y terminan en la unión entre el colon sigmoide y el recto.
    - c. La existencia de **haustros** o saculaciones que se crean porque las tenias son más cortas que la longitud total del colon.
    - d. La presencia de **apéndices epiploicos**, que son glóbulos de grasa cubiertos por peritoneo y suspendidos de las tenias.
  4. Contiene al **apéndice vermiforme** (fig. 4-4 y 4-6db).
    - a. El apéndice es peritoneal, lo suspende el mesoapéndice y contiene tejido linfático.
    - b. La base del apéndice vermiforme se origina en el ciego por debajo del orificio ileocecal.
    - c. El apéndice recibe irrigación de la **arteria apendicular**, rama de la arteria ilio cólica.
    - d. La parte distal del apéndice suele tener una ubicación retrocecal. Con menos frecuencia se extiende en sentido inferior y medial a través del borde pélvico.

## APENDICITIS

En la **apendicitis**, el apéndice vermiforme se inflama como resultado de la obstrucción secundaria a la presencia de heces fecales endurecidas, que forman **fecalitos** (frecuentes en los adultos), o a la **hiperplasia** de su tejido linfático (común en los niños).





- El apéndice inflamado (fig. 4-6d) estimula a las fibras en las que se transmite el dolor visceral hacia los nervios espláncnicos inferiores, lo cual causa un dolor similar al cólico referido a la región umbilical.
- En estas personas, la irritación del peritoneo parietal provoca dolor circunscrito sobre la base del apéndice (**punto de McBurney**). Este sitio se halla a un tercio de la distancia sobre una línea trazada entre la espina iliaca anterosuperior y el ombligo en el cuadrante inferior derecho.
- En la apendicectomía se lesiona en ocasiones el **nervio iliohipogástrico**; el resultado es una pared abdominal anterior débil y una hernia inguinal directa.

## INTUSUSCEPCIÓN INTESTINAL

En la **intususcepción**, una parte del intestino delgado se invagina en un segmento distal adyacente, el intussusciens.

- La intususcepción puede ser yeyunoileal, ileoileal o, con mayor frecuencia, **ileocecal**, en la cual la porción distal del íleon se invagina en el colon ascendente.
- La intususcepción es más frecuente en los niños que en los adultos y algunas veces se debe a la hiperplasia del tejido linfático en las placas de Peyer de la pared ileal.
- Estos sujetos manifiestan obstrucción intestinal, dolor de tipo cólico en el lado derecho, distensión abdominal y hematoquecia por alteraciones en la irrigación del íleon invaginado.
- La obstrucción y las alteraciones vasculares que acompañan a la intususcepción son similares a las que se observan en los pacientes con **vólvulo sigmoide**.



**VIII.** Las **estructuras derivadas del intestino posterior** comprenden los dos tercios distales del colon transverso, el colon descendente, el colon sigmoide, el recto y el conducto anal hasta la línea pectínea (fig. 4-4).

- A.** Las estructuras originadas en el intestino posterior son retroperitoneales o peritoneales en la vida posnatal; a las secciones peritoneales las suspenden derivados de un mesenterio dorsal.
1. El colon descendente, el recto y el conducto anal son retroperitoneales.
  2. El tercio distal del colon transverso y el colon sigmoide son peritoneales.
- B. Ramas de la arteria mesentérica inferior perfunden las estructuras derivadas del intestino posterior** (fig. 4-11).
1. La **arteria cólica izquierda** irriga al colon descendente y el tercio distal del colon transverso.
  2. Las **arterias sigmoides** riegan el colon sigmoide.
  3. La **arteria rectal superior** perfunde al recto y el conducto anal hasta la línea pectínea.
  4. La **arteria rectal media**, rama de la arteria iliaca interna, contribuye a la irrigación del recto y el conducto anal por arriba de la línea pectínea.
- C.** Las estructuras provenientes del intestino posterior reciben inervación de las ramas simpáticas y parasimpáticas y fibras sensitivas viscerales.
1. La inervación parasimpática procede de axones parasimpáticos preganglionares en los **nervios espláncnicos pélvicos** que se originan de los segmentos medulares sacros S2 a S4 y los ganglios terminales.
  2. La inervación simpática tiene su origen en axones simpáticos preganglionares de los **nervios espláncnicos torácicos y lumbares inferiores** de T11 a L2 y neuronas de los ganglios mesentéricos inferiores.
  3. Las **fibras que conducen el dolor visceral** discurren hacia la médula espinal sobre todo en los nervios espláncnicos torácicos inferiores y lumbares.



- a. El dolor del tercio distal del colon transversal, colon descendente, colon sigmoide, recto y conducto anal se refiere a los dermatomas T11 a L2 en el hipogastrio y la región iliaca.
  - b. Las demás sensaciones de las estructuras derivadas del intestino anterior se propagan hacia el sistema nervioso central en los nervios esplácnicos pélvicos.
- D. El tercio distal del colon transversal** es peritoneal y lo suspende el mesocolon transversal.
1. Se continúa con el colon descendente en la flexura esplénica o cólica izquierda.
  2. El tercio distal del colon transversal posee tenias longitudinales, haustrors y apéndices epiploicos.
- E. El colon descendente** es retroperitoneal y desciende desde la **flexura esplénica** en el lado izquierdo hasta la fosa iliaca. Incluye tenias longitudinales, haustrors y apéndices epiploicos.
- F. El colon sigmoide** es peritoneal y lo suspende el **mesocolon sigmoide**.
1. Comienza en la fosa iliaca y se continúa con el recto cerca de S3.
  2. El colon sigmoide posee tenias longitudinales, haustrors y apéndices epiploicos. La unión rectosigmoidea marca el final de las tenias longitudinales, haustrors y apéndices epiploicos.

## VÓLVULO, DIVERTICULOSIS Y DIVERTICULITIS DEL COLON SIGMOIDE

En el **vólvulo**, el colon sigmoide se tuerce alrededor del mesocolon sigmoide y se obstruye.

- Estos sujetos sufren dolor de tipo cólico en el lado izquierdo, distensión abdominal y hematoquecia por la lesión de las arterias sigmoides.
- El vólvulo se desarrolla con menor frecuencia en el ciego.

El colon sigmoide constituye una localización frecuente de los **divertículos múltiples por pulsión**.

- Los divertículos sigmoides son divertículos falsos que se forman cuando la mucosa y la submucosa se hernian a través del músculo liso del colon sigmoide.
- El término **diverticulosis** se refiere a los divertículos que no se hallan inflamados.
- El término **diverticulitis** alude a los divertículos que se encuentran inflamados. Cuando un divertículo se rompe, su contenido irrita al peritoneo parietal y causa dolor circunscrito en el cuadrante inferior izquierdo. Los signos y síntomas de la diverticulitis sigmoide aguda son similares a los de la apendicitis aguda izquierda. Algunos de estos individuos padecen hematoquecia.

- G. El recto** es retroperitoneal y comienza en la proximidad de la vértebra S3.
1. El recto se continúa con el conducto anal por delante de la punta del cóccix en el plano del diafragma pélvico.
  2. La cara inferior del recto se encuentra dilatada y forma el ámpula, que es el sitio donde se almacenan las heces fecales antes de la defecación.

## INFARTO DEL INTESTINO ISQUÉMICO

La ubicación más frecuente del **infarto del intestino isquémico** es el colon transversal, cerca de la flexura esplénica y el recto.

- El **infarto del colon transversal** ocurre entre las porciones distales de los lechos vasculares de las ramas mesentérica superior y cólica izquierda de las arterias mesentéricas inferiores.





- El **infarto del recto** sucede entre las porciones distales de los lechos vasculares de las ramas rectales superiores de la arteria mesentérica inferior y las ramas rectales medias de la arteria iliaca interna.

## ENFERMEDAD DE HIRSCHSPRUNG

La **enfermedad de Hirschsprung** se produce por la falta de desplazamiento de las **células de la cresta neural** hacia el intestino posterior o por la falta de diferenciación en **ganglios parasimpáticos terminales** en las paredes del intestino posterior.

- Estos pacientes experimentan **constricción del segmento afectado** (casi siempre el recto), ausencia de la peristalsis y dilatación del intestino grueso proximal al segmento afectado.
- La enfermedad de Hirschsprung es frecuente en las personas con **síndrome de Down**.



**IX. El drenaje venoso** de las estructuras del aparato digestivo situadas bajo el diafragma se efectúa a través del sistema porta hepático (fig. 4-6c y 4-12).

### A. Vena porta hepática

1. La **vena porta hepática** recibe sangre poco oxigenada y con nutrientes abundantes que proceden de los lechos capilares venosos de las paredes de las estructuras del aparato digestivo.
2. Conduce esta sangre hasta el segundo lecho capilar formado por los **sinusoides hepáticos** en el hígado.
3. La **vena porta hepática** se forma por detrás del cuello del páncreas cuando la **vena mesentérica superior**, que drena a las estructuras derivadas del intestino medio, se une con la **vena esplénica**, que drena a una parte del intestino anterior.
  - a. La **vena mesentérica inferior**, que perfunde las estructuras que se derivan del intestino posterior, desemboca en la vena esplénica.
  - b. Las **venas gástricas izquierda y derecha** que se dirigen al estómago, incluidas la curvatura menor y la porción abdominal del esófago, desembocan de forma directa en la vena porta.

### B. Venas hepáticas

1. Las venas hepáticas conducen sangre desde los **sinusoides hepáticos**.
2. Desembocan en la **vena cava inferior** por debajo del diafragma.

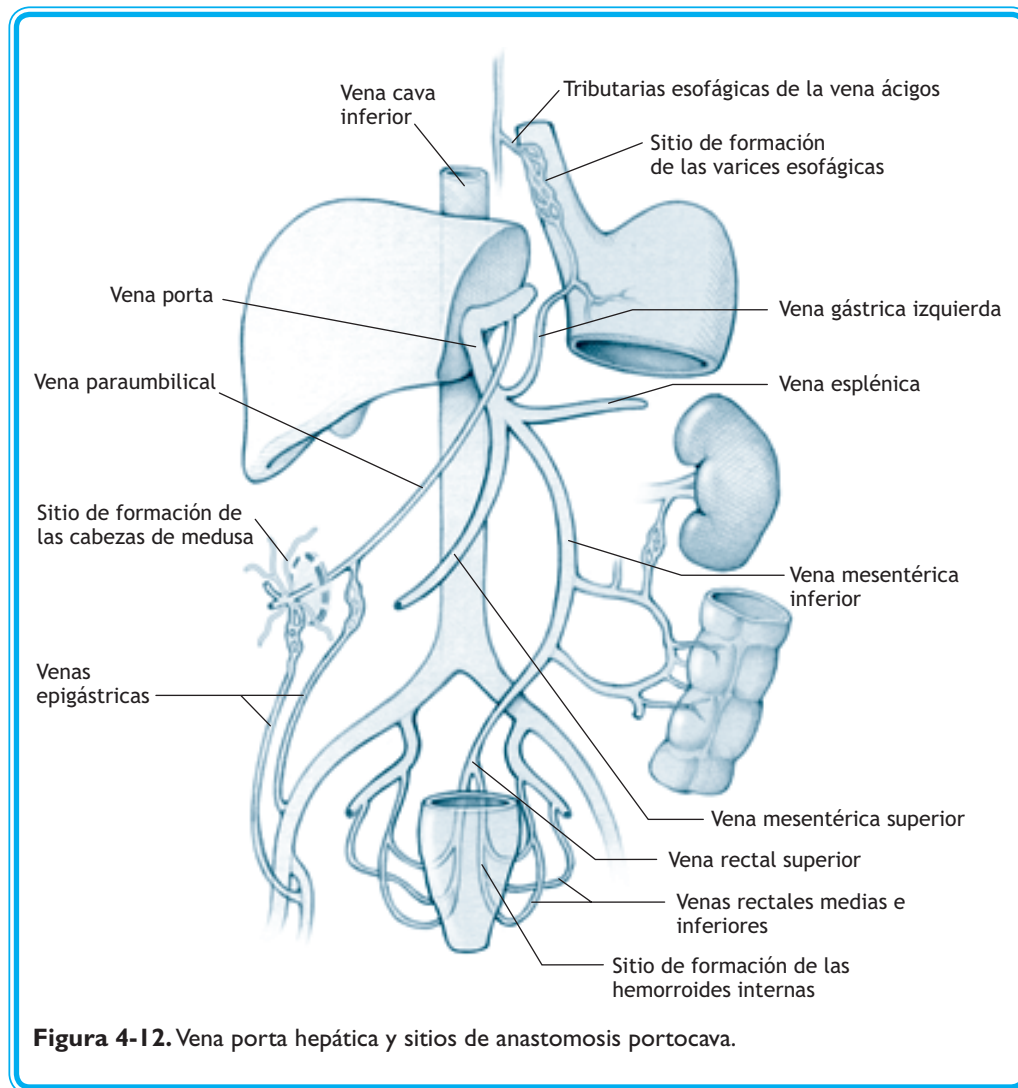
## CIRROSIS Y ANASTOMOSIS PORTOCAVA

En la **cirrosis** hepática, la obstrucción de la vena porta y la **hipertensión** del sistema porta se deben a la destrucción de los hepatocitos y su sustitución por tejido fibroso.

- Algunos sujetos con cirrosis hepática padecen también **hipertensión porta**, en la que la sangre venosa de las estructuras del aparato digestivo, que en condiciones normales penetra en el hígado a través de la vena porta, debe circular en dirección opuesta o retrógrada en las tributarias de la vena porta.
- Esta circulación retrógrada lleva sangre venosa hasta los lechos capilares, que también desembocan en las tributarias de la vena cava superior o inferior; en este sitio se forman **anastomosis portocavas**, con lo que la sangre venosa se desvía del hígado (fig. 4-12).
- Una de las áreas donde se crean **anastomosis portocavas** es la pared esofágica, en la unión de los lechos capilares que desembocan en la vena gástrica izquierda (o "coronaria") (sistema porta) y las tributarias esofágicas de la vena álgica (sistema cava).
  - Las **varices esofágicas** son venas dilatadas y tortuosas que se forman en el plexo venoso submucoso en las paredes del esófago.
  - Las varices esofágicas se rompen en ocasiones y causan hematemesis.







- Otro sitio donde se forman anastomosis portocavas es la pared del recto en el sitio donde se une el plexo rectal interno, que drena hacia la vena rectal superior (sistema porta) con el plexo rectal externo, que drena hacia las venas rectales medias e inferiores (sistema cava).
  - Las **hemorroides internas** son dilataciones indoloras de las venas del conducto anal cubiertas por mucosa.
  - Las hemorroides internas contienen venas dilatadas del plexo venoso recto interno.
- Otro sitio frecuente en el que se crean anastomosis portocavas es la pared abdominal anterior en el sitio donde se unen los lechos capilares que drenan a las venas paraumbilicales, que discurren en el ligamento falciforme (sistema porta) con las tributarias de las venas epigástricas superficiales, que drenan en la pared abdominal anterior (sistema cava). La **cabeza de medusa** es el patrón que adquieren las venas epigástricas superficiales varicosas al alejarse del ombligo. Otro signo frecuente en los pacientes con hipertensión porta es la **esplenomegalia**.



- X. La pared abdominal posterior** comprende los riñones, los uréteres y las glándulas suprarrenales.
- A.** Los **riñones** son en su mayor parte retroperitoneales y están cubiertos de grasa perirrenal y pararrenal (fig. 4-6c y 4-8).
1. Los riñones eliminan los desechos metabólicos de la sangre y ayudan a mantener el equilibrio iónico.
  2. El **riñón izquierdo** se sitúa por arriba del **riñón derecho** y por delante de la 11 y 12ª costillas. El riñón derecho se localiza por delante de la 12ª costilla.
  3. Los riñones se encuentran en contacto con el diafragma y los músculos transverso del abdomen, cuadrado lumbar y psoas mayor.
  4. El borde anteromedial se sitúa en el hilio renal e incluye la arteria, vena y pelvis renales, esto es, la porción superior dilatada del uréter.
    - a. En el **hilio**, la vena renal se encuentra por delante de la arteria renal.
    - b. La arteria renal es anterior a la pelvis renal.
  5. Los riñones tienen una **región cortical y otra medular** y éstas contienen parte de los túmulos uriníferos (las neuronas y conductos colectores).
    - a. La **corteza** contiene las porciones proximales de los túmulos uriníferos, los corpúsculos renales y las porciones contorneadas proximales y distales del sistema ductal.
    - b. La **médula** consta sobre todo de las pirámides renales, que incluyen las porciones distales de los conductos colectores. En la punta de cada pirámide, los conductos colectores se abren hacia un cáliz menor.
    - c. Las partes rectas de los túbulos uriníferos (asas de Henle) se extienden hasta las **columnas renales** ubicadas entre las **pirámides renales**.
    - d. Entre dos y cuatro cálices menores se unen para formar un cáliz mayor; tres a cuatro cálices mayores se integran para crear la pelvis renal, que es la porción superior y expandida del uréter.
  6. Las **arterias renales**, que irrigan a los riñones, se originan en la aorta abdominal en la proximidad de la porción superior de la vértebra L2, y las venas renales, que drenan a los riñones, desembocan en la vena cava inferior en el mismo plano vertebral.
    - a. Las arterias renales emiten a las arterias **interlobulares** que se ramifican para formar las arterias arqueadas en la unión entre la médula y la corteza; de estas arterias arqueadas proceden las arterias **interlobulares**.
    - b. Las arterias interlobulares dan origen a las arteriolas aferentes del glomérulo; la sangre abandona a este último a través de las arteriolas eferentes.

### OCCLUSIÓN DE LA ARTERIA INTERLOBULAR

Las arterias interlobulares son vasos terminales. La **oclusión de una arteria interlobular** produce necrosis avascular, lo que deja una cicatriz superficial en la corteza renal.

- c. La arteria renal derecha pasa por detrás de la vena cava inferior y la vena renal izquierda cruza en un plano anterior respecto de la aorta abdominal por debajo del origen de la arteria mesentérica superior (fig. 4-10a).

### COMPRESIÓN URETERAL

Algunas veces, una **arteria renal aberrante** comprime la porción proximal del uréter.

- Por lo regular, las arterias renales aberrantes surgen por debajo de la arteria renal y pasan por delante del origen del uréter. Causan **hidronefrosis** de la pelvis renal.







- En el varón, los **varicoceles** (con más frecuencia del lado izquierdo) se producen en ocasiones por la compresión de la vena renal izquierda a causa de un aneurisma de la arteria mesentérica superior cerca de su origen de la aorta abdominal.
7. Los riñones reciben inervación de axones simpáticos preganglionares en los **nervios espláncnicos dorsales inferiores o lumbares** de T11 a L12, que hacen sinapsis sobre todo en los **ganglios aorticorreñales**.
    - a. Los axones simpáticos posganglionares de los ganglios aorticorreñales se distribuyen de forma principal en las arterias renales del riñón.
    - b. Los axones simpáticos posganglionares regulan la circulación arterial de los glomérulos.
  - B. Los **uréteres** son conductos formados por músculo liso que se originan en la pelvis renal de cada riñón cerca de L2 (fig. 4-6d y 4-8).
    1. Los uréteres descienden en la superficie anterior del psoas mayor, atraviesan el borde pélvico y penetran en la cara posterolateral de la vejiga. En el borde del estrecho superior de la pelvis, el uréter yace entre las arterias ilíacas externa e interna.
    2. **La irrigación de los uréteres procede de varias arterias.**
      - a. La **arteria renal** perfunde el tercio superior.
      - b. La **arteria iliaca común** irriga el tercio medio.
      - c. La **arteria vesical superior** riega el tercio distal.

## TRASPLANTE RENAL

En los **trasplantes renales** sólo la porción superior del uréter, que irriga la arteria renal, se trasplanta, con los vasos renales y el riñón. En casi todos los trasplantes, los riñones se colocan en la pelvis, donde la parte superior del uréter se une con la vejiga y la arteria renal con la arteria iliaca externa.



## CÁLCULOS URETERALES

Los **cálculos** se alojan en alguno de los tres puntos más estrechos del uréter y ocasionan **hidronefrosis** proximal al sitio de la obstrucción. Los **sitios estrechos** del uréter se localizan en el origen del uréter a partir de la pelvis renal, donde el uréter atraviesa el borde del estrecho superior de la pelvis, y en el punto donde el uréter penetra en la vejiga.



3. Los uréteres poseen inervación de axones simpáticos preganglionares en los nervios espláncnicos dorsales inferiores o lumbares de T11 a L2, que hacen sinapsis sobre todo en los ganglios aorticorreñales.
  - a. Al músculo liso de los uréteres lo inervan los axones de los ganglios aorticorreñales.
  - b. Estos axones estimulan la contracción del músculo liso de los uréteres y el desplazamiento de la orina desde la pelvis renal hasta la vejiga.

## CÓLICO RENAL

El **cólico renal** es una **variedad del cólico intenso** que induce la distensión de un uréter a causa de un cálculo y se propaga a los dermatomas T11 a L2. El dolor se irradia desde la espalda por arriba de la cresta iliaca, a través de la región inguinal y hasta el escroto o los labios mayores.



- C. En esencia, las **glándulas suprarrenales** son órganos endocrinos retroperitoneales situados cerca del polo superior de cada riñón.
  1. Cada glándula suprarrenal posee una corteza con tres zonas.
    - a. Las células de la zona glomerulosa producen y secretan aldosterona.
    - b. La zona fascicular elabora y libera glucocorticoides.
    - c. La zona reticular produce y secreta esteroides.
  2. La **médula** de la glándula suprarrenal contiene células cromafines, que se derivan de las **células de la cresta neural** y elaboran y liberan en particular adrenalina y nora-

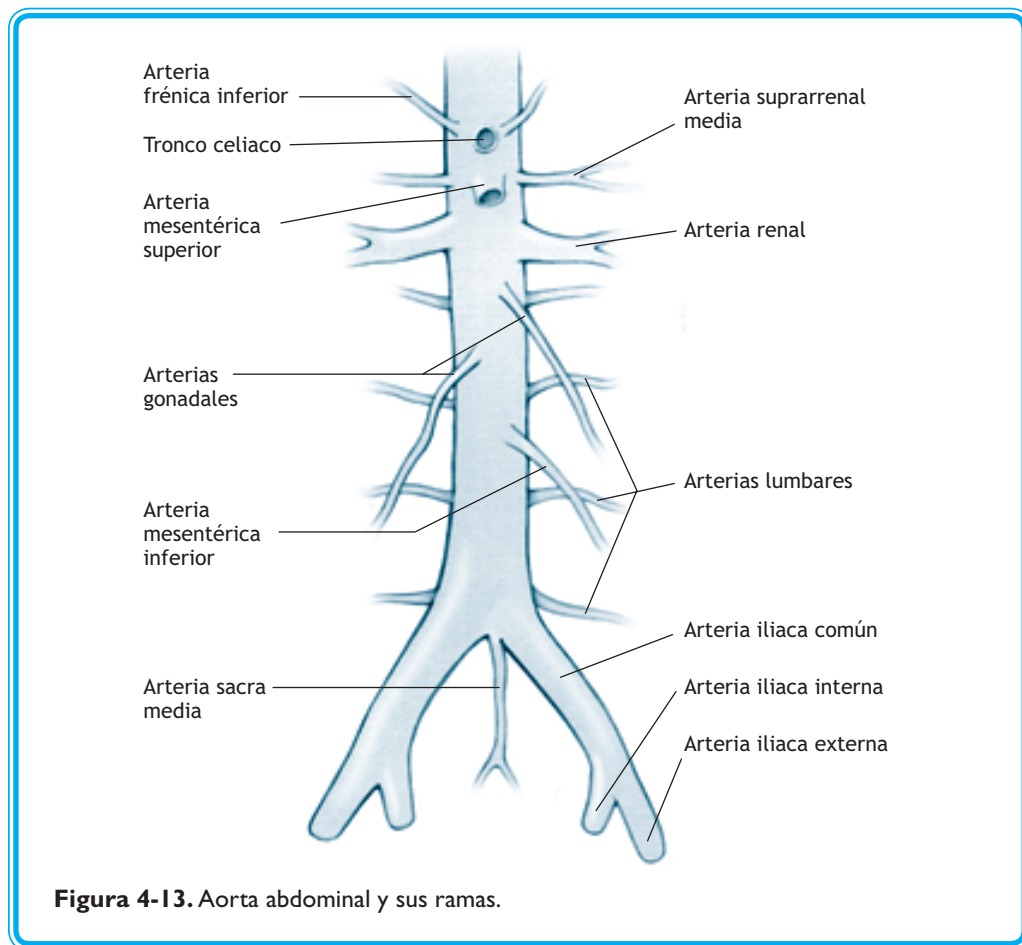


drenalina. Las células cromafines tienen inervación de los axones simpáticos preganglionares, que llegan hasta la médula suprarrenal dentro de los nervios espláncnicos dorsales inferiores.

3. Las glándulas suprarrenales poseen perfusión de las arterias suprarrenales, que son ramas de las arterias renales, la aorta y las arterias frénicas inferiores.
  4. El drenaje venoso de las glándulas suprarrenales se lleva a cabo a través de una sola vena.
    - a. La vena suprarrenal derecha desemboca de manera directa en la vena cava inferior.
    - b. La vena suprarrenal izquierda drena en la vena renal izquierda.
- D.** La **aorta abdominal** (fig. 4-13) comienza en el hiato aórtico cerca de la vértebra T12 y desciende hacia el lado izquierdo de la línea media. Al final se bifurca para dar origen a las arterias ilíacas comunes en el plano de L4 (fig. 4-6d).

### ANEURISMA AÓRTICO

Uno de los sitios más comunes para la aparición de un **aneurisma de la aorta** es el área proximal a la **bifurcación de la aorta** cerca de la vértebra L4. Estos sujetos muestran una tumoración pulsátil indolora en la línea media.



**Figura 4-13.** Aorta abdominal y sus ramas.



1. La aorta abdominal emite tres arterias impares que irrigan a las estructuras derivadas de los intestinos anterior, medio y posterior.
    - a. La **arteria celiaca** tiene su origen en la aorta en el plano de la **vértebra T12**.
    - b. La **arteria mesentérica superior** procede de la aorta en el plano de la **vértebra L1**.
    - c. La **arteria mesentérica inferior** surge de la aorta en el plano de la **vértebra L3**.
  2. Emite varios pares de arterias.
    - a. Las **arterias renales** se originan en la aorta cerca de la **vértebra L2**.
    - b. Las **arterias gonadales** surgen de la aorta entre los orígenes de las arterias renales y la arteria mesentérica inferior entre las **vértebras L2 y L3**.
    - c. Un par de arterias frénicas inferiores irrigan al diafragma y varios pares de arterias lumbares perfunden las paredes del cuerpo.
  3. La aorta abdominal da origen a varias arterias que riegan a las glándulas suprarrenales.
- E.** La **vena cava inferior** (fig. 4-14) se forma cerca de la vértebra L5 por la unión de las venas ilíacas comunes. Ascende hacia la derecha de la línea media.
1. Recibe un par de venas provenientes de los riñones.
    - a. En el lado derecho, las venas renales, suprarrenales y gonadales drenan de modo directo en la vena cava inferior.
    - b. En el lado izquierdo, sólo la **vena renal izquierda** drena directamente en la vena cava inferior; las venas gonadales y suprarrenales izquierdas drenan en la vena renal izquierda. La vena renal izquierda atraviesa por la cara anterior de la aorta por debajo del origen de la arteria mesentérica superior.

## COMPRESIÓN DE LA VENA RENAL IZQUIERDA Y VARICOCELE

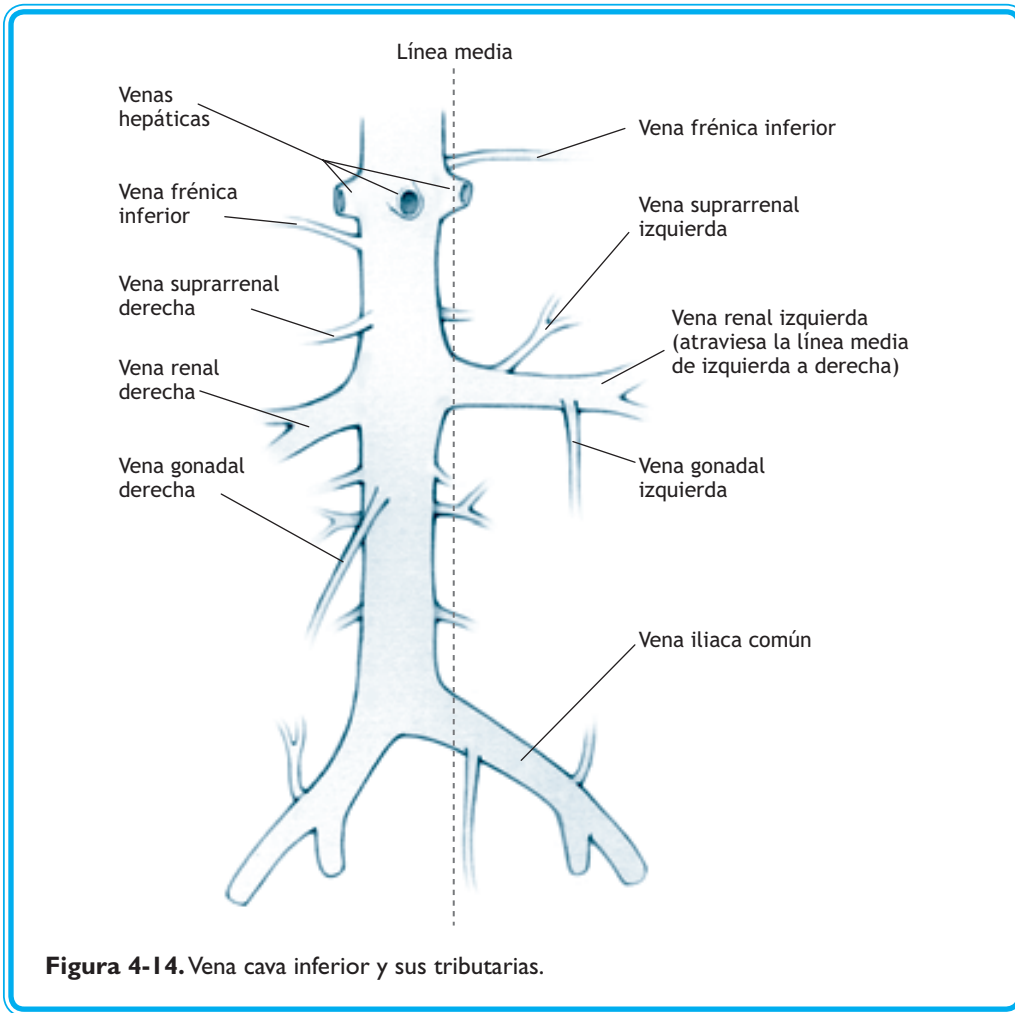
Algunos **aneurismas de la arteria mesentérica superior comprimen la vena renal izquierda** en su trayecto por delante de la aorta. Los individuos con compresión de la vena renal izquierda manifiestan hipertensión renal y suprarrenal en el lado izquierdo y los varones un varicocele izquierdo.



2. La vena cava inferior recibe dos o tres venas hepáticas que desembocan en la vena cava inferior por debajo del hiato de la vena cava en el diafragma.

**XI.** El **diafragma toracoabdominal** consta de un músculo esquelético que separa la cavidad torácica de la cavidad abdominopélvica (fig. 4-15).

- A.** El diafragma se une al apéndice xifoides, las seis costillas inferiores y los cuerpos de las primeras dos o tres vértebras lumbares. Los pilares derecho e izquierdo del diafragma se fijan a los cuerpos de las tres vértebras lumbares superiores.
- B.** El diafragma recibe inervación de las fibras motoras que se proyectan en los **nervios frénicos**, que poseen ramas ventrales de los segmentos medulares C3, C4 y C5.
  1. Las **fibras sensitivas en los nervios frénicos** inervan a la mayor parte de la pleura de la porción superior del diafragma, la pleura mediastínica y casi todo el peritoneo de la cara inferior del diafragma.
  2. Las **fibras sensitivas de los nervios intercostales** inervan la pleura y el peritoneo situados en las áreas periféricas del diafragma.



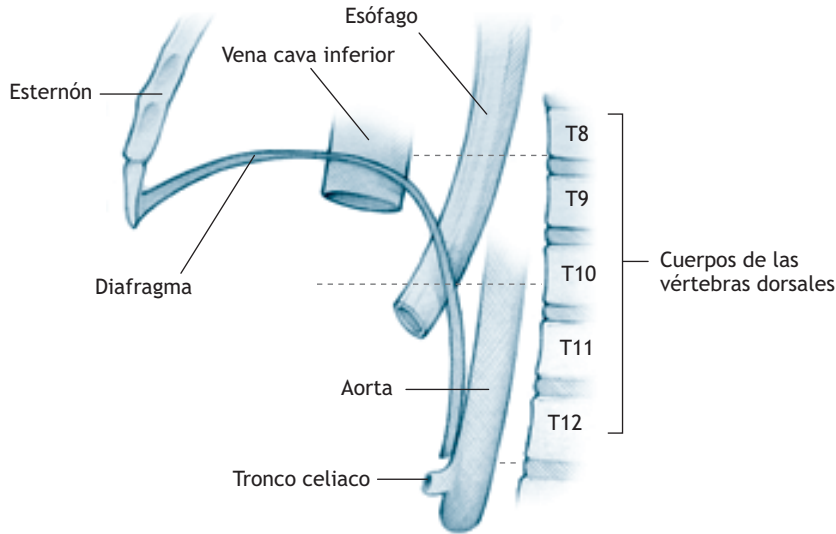
**Figura 4-14.** Vena cava inferior y sus tributarias.

### IRRITACIÓN PERITONEAL

La **irritación del peritoneo** que cubre al diafragma suscita un dolor que se refiere a los dermatomas de **C3, C4 o C5 en la región del cuello y el hombro.**



- C.** El diafragma tiene **tres hiatos** a través de los cuales pasan estructuras nerviosas, vasculares o viscerales (fig. 4-13).
  - 1.** El **hiato de la vena cava** se localiza en el plano del cuerpo de la vértebra T8 y por él discurren la vena cava inferior y el nervio frénico derecho.
  - 2.** El **hiato esofágico** se ubica en el pilar derecho del diafragma, en el cuerpo de la vértebra T10, y por él pasan el esófago y los troncos vagales anterior y posterior.
  - 3.** El **hiato aórtico** se sitúa entre los pilares derecho e izquierdo cerca de la vértebra T12 y por él discurren la aorta, la vena ácigos y el conducto torácico.



**Figura 4-15.** Estructuras que cruzan el diafragma.

- a. El conducto torácico se origina en la cisterna del quilo, que se localiza por debajo y hacia la derecha del hiato aórtico.
  - b. Casi en su totalidad, la linfa de las estructuras del perineo, la pelvis y las extremidades inferiores drena hacia los ganglios lumbares y con posterioridad a través de los troncos lumbares derecho e izquierdo, hasta la cisterna del quilo.
  - c. El tronco linfático intestinal que drena las estructuras del aparato digestivo situadas bajo el diafragma se une con los troncos lumbares en la cisterna del quilo.
4. Los **triángulos esternocostales** a ambos lados de la articulación xifoesternal transmiten la arteria y vena epigástricas superiores.
  5. Por los **pilares derecho e izquierdo** del diafragma discurren los nervios espláncnicos mayor, menor e inferior que surgen de los segmentos medulares dorsales de T5 a T12 y establecen sinapsis en los ganglios prevertebrales (celiaco, mesentérico superior o aorticorrenal) bajo el diafragma.

## HERNIA DIAFRAGMÁTICA

Las **hernias diafragmáticas** se forman en uno de cuatro sitios.

- Algunas **hernias diafragmáticas congénitas** aparecen en la porción posterolateral izquierda del diafragma por delante del cuadrado lumbar.
- La **hernia hiatal** surge en el hiato esofágico. Cuando se trata de una **hernia hiatal deslizante**, que es la variedad más común, la porción abdominal del esófago y parte del estómago se hernian a través del hiato esofágico hacia el mediastino. Estos pacientes tienen **reflujo gastroesofágico** o **pirosis**.
- También se pueden formar **hernias hiales paraesofágicas** en el hiato esofágico donde el fondo o el cuerpo del estómago se hernian hacia el mediastino en la zona adyacente al esófago.
- Las **hernias diafragmáticas retroesternales** se observan en la porción anterior del diafragma adyacente a la articulación xifoesternal.





## PROBLEMAS CLÍNICOS



En un paciente de sexo masculino, un aneurisma de la arteria mesentérica superior ha comprimido estructuras que atraviesan la línea media por debajo del origen de la arteria a partir de la aorta abdominal.

1. ¿Cuáles son los signos y síntomas esperados?
  - A. Espermatocelo en el escroto izquierdo
  - B. Hidrocele en el escroto izquierdo
  - C. Hemorroides internas
  - D. Dolor y vómito después de las comidas
  - E. Hidronefrosis del lado derecho

Un enfermo tiene hipertensión porta por cirrosis hepática.

2. ¿Entre cuál de los pares siguientes de venas se puede formar circulación colateral para que la sangre se desvíe desde el hígado?
  - A. Vena gástrica izquierda/vena ácigos
  - B. Vena hepática/vena cava inferior
  - C. Vena epigástrica inferior/vena epigástrica superficial
  - D. Vena rectal media/vena rectal inferior
  - E. Vena esplénica/vena mesentérica superior

Un paciente padece carcinoma pancreático que comprime las estructuras que atraviesa.

3. Usted esperaría encontrar lo siguiente, excepto:
  - A. Esplenomegalia
  - B. Hemorroides internas
  - C. Pancreatitis
  - D. Cabezas de medusa
  - E. Presión arterial reducida en la arteria cólica derecha

Un varón de 56 años de edad manifiesta reflujo gastroesofágico persistente. El estudio imagenológico revela que tiene una hernia hiatal deslizante.

4. ¿Qué otra estructura puede comprimir la hernia puesto que cruza por el mismo orificio en el diafragma?
  - A. Nervio frénico
  - B. Nervio esplácnico mayor
  - C. Conducto torácico
  - D. Vena ácigos
  - E. Troncos vagales



Un paciente sufre una fractura costal en la cara posterolateral del tórax del lado izquierdo. Se acompaña de rotura esplénica y se extirpa el bazo junto con una parte de la arteria esplénica.

5. La resección de la porción distal de la arteria esplénica altera la circulación ¿de qué estructura?
- A. Glándula suprarrenal izquierda
  - B. Curvatura mayor del estómago
  - C. Cabeza del páncreas
  - D. Tercera porción del duodeno
  - E. Uréter izquierdo

Un banquero de 38 años de edad tiene antecedentes de pirosis con dolor repentino intenso en la región epigástrica. Se lo somete de inmediato a operación y se encuentra una úlcera rota a través de la pared posterior del duodeno.

6. ¿Qué vaso sanguíneo se puede erosionar?
- A. Hepática común
  - B. Gástrica izquierda
  - C. Esplénica
  - D. Mesentérica superior
  - E. Gastroduodenal

Un cirujano traza una incisión en el epiplón menor de un sujeto para alcanzar la transcavidad de los epiplones y extirpar el material ulcerado.

7. ¿Qué vaso sanguíneo debe evitarse en esta técnica?
- A. Arterias gástricas cortas
  - B. Arteria gastroepiploica izquierda
  - C. Arteria gastroduodenal
  - D. Arteria hepática propia
  - E. Arteria celiaca

Una secretaria sana de 23 años de edad sufre de manera súbita dolor en el área umbilical. Se siente caliente e inquieta y carece de apetito. Esa noche el dolor se agudiza y se circunscribe al cuadrante inferior derecho. Llama a su médico familiar, quien envía una ambulancia para llevarla al hospital.

8. ¿Cuáles son los nervios por los que se transmite la sensibilidad dolorosa en el sistema nervioso central con propagación de dicha sensación al área umbilical?
- A. Nervios vagos
  - B. Nervios espláncnicos dorsales inferiores
  - C. Nervios espláncnicos pélvicos
  - D. Nervios iliohipogástricos
  - E. Nervio genitofemoral



Un recién nacido muestra defectos en el desplazamiento y la diferenciación de las células de la cresta neural.

9. ¿Qué trastornos digestivos pueden ser evidentes?
- A. Vólvulo sigmoide
  - B. Intususcepción
  - C. Acalasia esofágica
  - D. Divertículo de Meckel
  - E. Diverticulitis
10. En el paciente de la pregunta 9, ¿qué ganglios no se desarrollan?
- A. Ganglios paravertebrales
  - B. Ganglios celiacos
  - C. Ganglios terminales
  - D. Ganglios prevertebrales
  - E. Ganglio de la raíz dorsal

Un albañil acude a la consulta externa después del trabajo con queja de dolor inguinal y presencia de un abultamiento que aparece cuando levanta objetos pesados. Al acostarse el abultamiento desaparece. Se establece el diagnóstico de hernia indirecta.

11. ¿Cuáles de las manifestaciones siguientes son características de este tipo de hernia?
- A. La hernia atraviesa la pared abdominal anterior en posición medial a los vasos epigástricos inferiores.
  - B. La hernia cruza la fascia espermática interna y cremastérica que recubre al cordón espermático.
  - C. La hernia pasa por detrás del ligamento inguinal en la cara anterior del muslo.
  - D. La hernia atraviesa el anillo inguinal superficial pero no el profundo.
  - E. Lo más probable es que la hernia se encuentre cubierta por las mismas capas que revisiten al cordón espermático.

Un cirujano practica una laparotomía exploradora.

12. ¿Cuál es la característica anatómica que le permite distinguir el íleon de las demás secciones de intestino delgado?
- A. Es la única porción retroperitoneal del intestino delgado.
  - B. Tiene más grasa en el mesenterio que el yeyuno.
  - C. Sus paredes son más gruesas que las del yeyuno.
  - D. Sus tenias longitudinales son más anchas que las del yeyuno.
  - E. Recibe irrigación de las ramas intestinales de la arteria cólica izquierda.

Un varón de 34 años de edad tiene un diagnóstico de tumor de la médula suprarrenal del lado izquierdo que debe operarse para extirpar la glándula completa. Durante la intervención se ligan los vasos situados hacia la izquierda de la glándula suprarrenal.





13. ¿Cuál de las estructuras siguientes debe ligarse?
- Los dos venas suprarrenales izquierdas que desembocan en la vena gonadal izquierda y la vena cava inferior, respectivamente.
  - Las tres venas suprarrenales que drenan en la vena renal izquierda, la vena cava inferior y la vena esplénica, respectivamente.
  - Las tres venas suprarrenales que desembocan en la vena renal izquierda, la vena mesentérica inferior y la vena lumbar, respectivamente.
  - Una sola vena suprarrenal izquierda que drena de manera directa en la vena cava inferior.
  - Una sola vena suprarrenal izquierda que desemboca en la vena renal izquierda.

Una mujer sufre un bloqueo de la arteria mesentérica inferior en el sitio donde surge de la aorta, lo que reduce la irrigación del colon transversal.

14. ¿Cuáles de los vasos siguientes seguramente suministran circulación colateral a la porción afectada del colon transversal?
- Arteria iliocólica
  - Arteria intestinal
  - Arteria cólica izquierda
  - Arteria cólica media
  - Arteria cólica derecha

La arteria celiaca se ha ocluido en el sitio donde se emite de la aorta abdominal.

15. ¿Cuál de los siguientes puntos constituye un sitio potencial de anastomosis entre las ramas de la circulación celiaca y la circulación mesentérica superior?
- Arteria gástrica derecha con arteria gástrica izquierda
  - Arterias pancreaticoduodenales superiores con arterias pancreaticoduodenales inferiores
  - Arteria gastroepiloica derecha con su correspondiente izquierda
  - Arterias gástricas cortas con la arteria esplénica
  - Arteria gástrica derecha con la arteria gastroduodenal

Un paciente de sexo masculino de 56 años de edad se somete a un trasplante de riñón derecho y vena y arteria renales derechas.

16. ¿Cuáles de las aseveraciones siguientes son correctas pese a la técnica?
- Se trasplanta el uréter desde la pelvis renal hasta el punto donde cruza el borde del estrecho superior de la pelvis puesto que la arteria renal derecha irriga a este segmento.
  - No se debe extirpar la porción proximal de la vena renal derecha porque drena a la glándula suprarrenal derecha.
  - Se liga la arteria renal derecha en el punto donde surge de la aorta entre las arterias testiculares y la arteria mesentérica inferior.
  - Es importante evitar la vena cava inferior dado que la arteria renal derecha pasa por detrás de esta vena y cruza desde la aorta hasta el riñón derecho.



## RESPUESTAS



1. La respuesta es D. El aneurisma ha comprimido la tercera porción del duodeno y quizá la vena renal izquierda, estructuras que atraviesan la aorta por debajo del origen de la arteria mesentérica superior. Este paciente manifiesta dolor y vómito después de las comidas y un varicocele en el cordón espermático izquierdo.
2. La respuesta es A. Las varices esofágicas se forman como consecuencia de la anastomosis portocava entre las ramas esofágicas de la vena gástrica izquierda y las tributarias de la vena ácidos.
3. La respuesta es D. Se pueden formar cabezas de medusa en los sujetos con cirrosis hepática, pero no en aquéllos con un carcinoma pancreático.
4. La respuesta es E. Los troncos vagales cruzan el hiato esofágico, que es el sitio donde se forma la hernia hiatal.
5. La respuesta es B. La arteria esplénica perfunde al bazo, la curvatura mayor y el fondo del estómago y el cuerpo y la cola del páncreas.
6. La respuesta es E. La arteria gastroduodenal se proyecta por detrás de la porción posterior del duodeno.
7. La respuesta es D. La arteria hepática propia discurre en el ligamento hepatoduodenal, que forma parte del epiplón menor.
8. La respuesta es B. Los nervios espláncnicos dorsales inferiores conducen el dolor visceral desde el apéndice inflamado hasta el sistema nervioso central. Sólo los nervios simpáticos transmiten dolor visceral.
9. La respuesta es C. La acalasia es efecto de la ausencia de células ganglionares en la porción inferior del esófago.
10. La respuesta es C. Los ganglios terminales son ganglios parasimpáticos que se forman en las paredes de las estructuras del aparato digestivo.
11. La respuesta es E. Es probable que la hernia esté cubierta por las mismas capas que revisten al cordón espermático. Las opciones A, B y D son típicas de la hernia inguinal directa; la opción C es característica de la hernia femoral.
12. La respuesta es B. El íleon tiene más grasa en su mesenterio que el yeyuno, pero sus paredes son más delgadas y su vascularidad es menor.
13. La respuesta es E. Una sola vena suprarrenal izquierda drena en la vena renal izquierda.
14. La respuesta es D. Las ramas de la arteria cólica media (mesentérica superior) se anastomosan con las ramas de la arteria cólica izquierda (mesentérica inferior).
15. La respuesta correcta es B. Las arterias pancreaticoduodenales superiores (gastroduodenales) se anastomosan con las arterias pancreaticoduodenales inferiores (arteria mesentérica superior).
16. La respuesta correcta es D. Es importante evitar la vena cava inferior puesto que la arteria renal derecha pasa por detrás de este vaso y se proyecta desde la aorta hasta el riñón derecho.

# CAPÍTULO 5

## PELVIS Y PERINEO

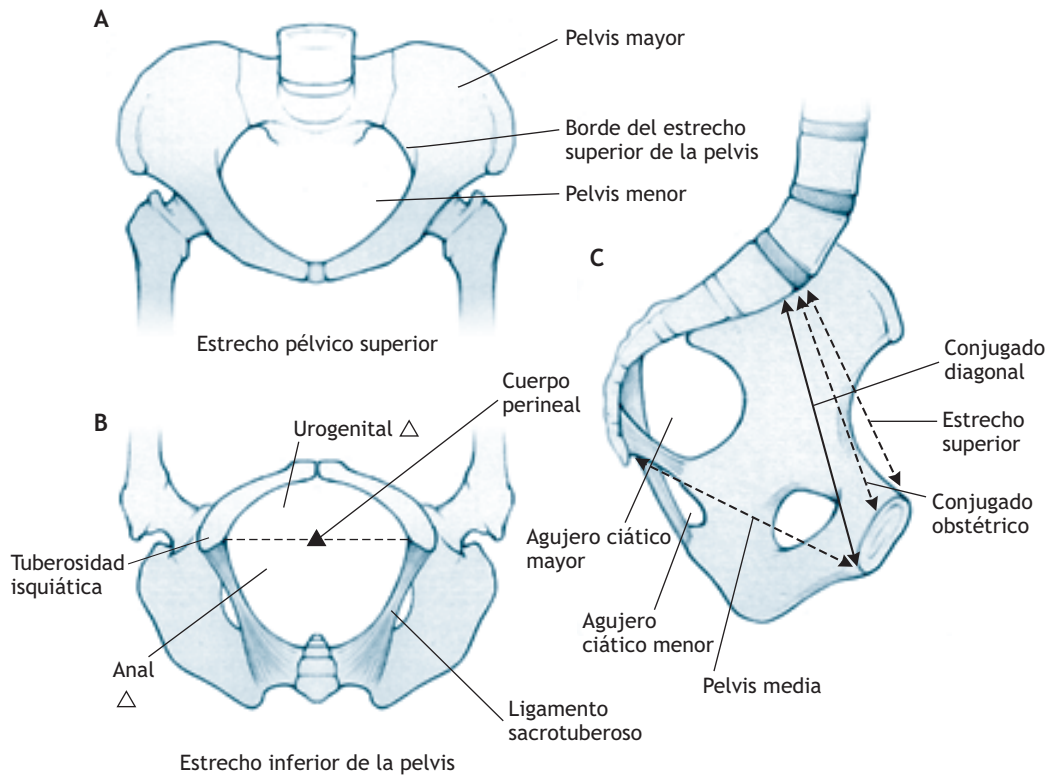


- I. La **pelvis ósea** se integra con dos coxales o huesos innominados que se articulan en la cara anterior en la **sínfisis del pubis** y en la cara posterior con el sacro en las **articulaciones sacroiliacas**.
- A. **Huesos coxales**
1. Cada pieza coxal consta de tres huesos: **ilion, isquion** y **pubis**.
  2. Estos huesos se fusionan en el **acetábulo**.
- B. **Pelvis mayor**
1. Las fosas iliacas, la porción del sacro que se encuentra por arriba del promontorio y la cara anterior de la pared abdominal limitan en buena medida la **pelvis mayor**.
  2. En las mujeres, la pelvis mayor es menos profunda que en el varón.
  3. La pelvis mayor contiene al músculo iliaco, que llena en gran proporción la fosa iliaca y forma la pared muscular posterolateral de la pelvis mayor.
- C. **Pelvis menor**
1. La **pelvis menor** se forma con los huesos coxales, el sacro bajo el promontorio y el cóccix.
  2. En las mujeres, la pelvis menor es menos profunda y más ancha que en el varón.
  3. La pelvis menor contiene al obturador interno y los músculos piriformes, que constituyen las paredes laterales de la pelvis menor.
- D. **Estrecho pélvico superior** (fig. 5-1)
1. El **estrecho pélvico superior** separa la pelvis mayor de la menor y se conforma con la parte superior de la sínfisis del pubis, el borde del estrecho superior de la pelvis y el promontorio del sacro.
  2. El estrecho superior de la pelvis tiende a ser ovalado en la mujer y semeja la forma de un corazón en el varón.
- E. **Estrecho inferior de la pelvis**
1. El **estrecho inferior de la pelvis** es un orificio con aspecto de diamante; sus bordes se integran con la parte inferior de la sínfisis del pubis, las ramas isquiopúbicas, las tuberosidades isquiáticas, los ligamentos sacroespinosos y la punta del cóccix.
  2. Las **ramas isquiopúbicas** se unen en la sínfisis del pubis para formar el **ángulo subpúbico**. Este ángulo mide alrededor de 90° en la mujer y 60° en el varón.

### DIMENSIONES PÉLVICAS Y PARTO VAGINAL

Antes del embarazo y un **parto vaginal** es posible medir las **tres dimensiones más pequeñas de la pelvis**.





**Figura 5-1.** La pelvis.

- En el **estrecho pélvico superior**, el menor diámetro anteroposterior es el **conjugado obstétrico** (fig. 5-1), que se extiende desde el punto medio de la sínfisis del pubis hasta el promontorio del sacro.
- El **estrecho medio de la pelvis** se encuentra en un plano que se proyecta desde la cara inferior de la sínfisis del pubis a través de las espinas isquiáticas hasta el sacro. El menor diámetro de este plano, que corresponde también a la dimensión más pequeña de la pelvis menor, es la distancia entre las **espinas isquiáticas**.
- Para calcular el tamaño del **estrecho inferior de la pelvis** se mide la distancia entre **las tuberosidades isquiáticas** o el tamaño del **ángulo subpúbico**.

3. El estrecho inferior de la pelvis se subdivide en un **triángulo urogenital** y un **triángulo anal** divididos por una línea coronal que se extiende entre ambas tuberosidades isquiáticas.

a. El **triángulo urogenital** se localiza directamente por detrás de la sínfisis del pubis; su borde posterior corresponde a una línea trazada entre ambas tuberosidades isquiáticas.

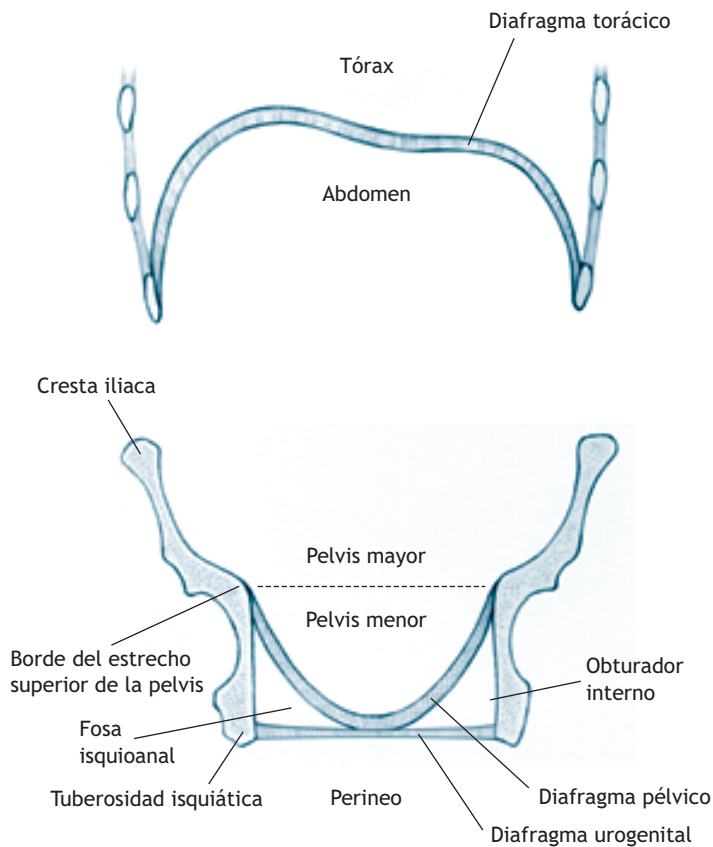
b. El **triángulo anal** se sitúa posterior al triángulo urogenital; sus bordes laterales corresponden a los ligamentos sacrotuberosos y su borde anterior a una línea trazada entre ambas tuberosidades isquiáticas.



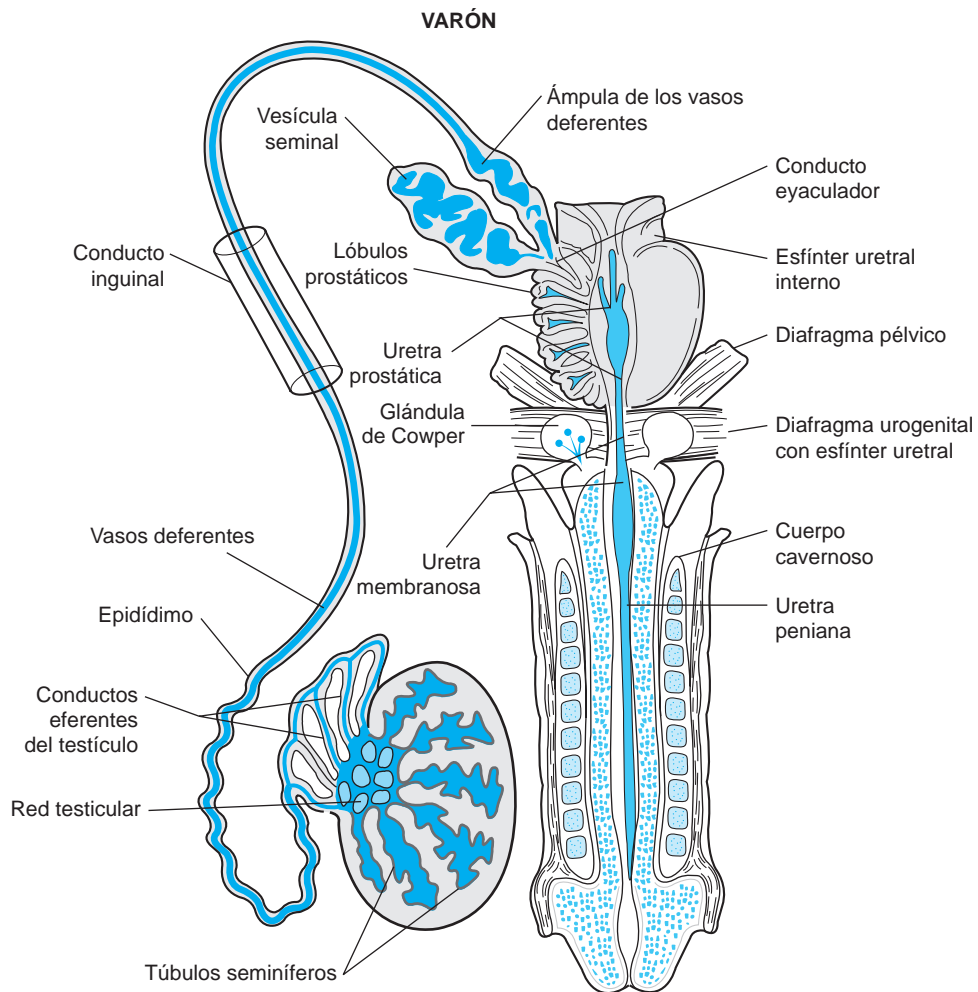
4. El **cuerpo perineal** (tendón central del perineo) yace en la línea media entre las dos tuberosidades isquiáticas.

II. El **diafragma pélvico** tiene forma de embudo, consta de músculos esqueléticos y fascia y sirve como límite entre la pelvis y el perineo (fig. 5-2 a 5-4, cuadro 5-1).

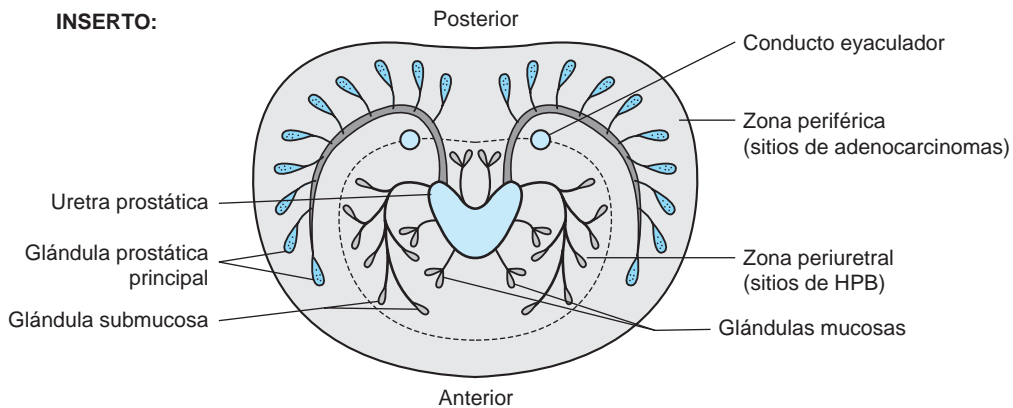
- A. La **base del diafragma pélvico** se fija a las paredes óseas y de fascia de la pelvis menor por debajo del borde del estrecho superior de la pelvis.
- B. El **vértice del diafragma pélvico** se proyecta en sentidos posterior e inferior hacia el triángulo anal.
- C. La vejiga, próstata, tercio proximal de la uretra, útero, tercio superior de la vagina y recto se encuentran en la pelvis por arriba del diafragma pélvico.
- D. El **hiato urogenital** es un espacio ubicado en la cara anterior del diafragma pélvico a través del cual pasa la uretra en ambos sexos y la vagina desde la pelvis menor hasta el perineo.



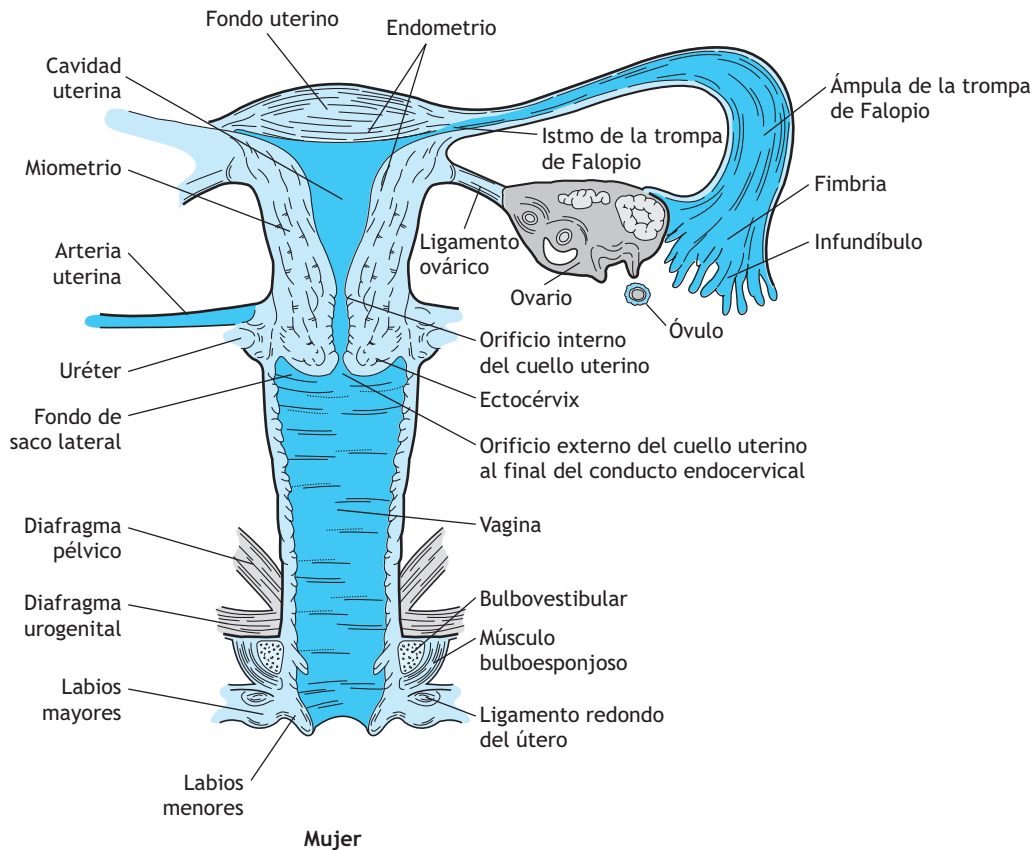
**Figura 5-2.** Diafragmas pélvico y urogenital (corte coronal).



**INSERTO:**



**Figura 5-3.** Estructuras pélvicas y perineales masculinas (corte coronal). Inserto: corte transversal a través de la próstata. HPB, hiperplasia prostática benigna.



**Figura 5-4.** Estructuras pélvicas y perineales femeninas (corte coronal).

- E.** El **diafragma pélvico** consta de **dos músculos esqueléticos** que reciben su nombre por su fijación al pubis, ilion e isquion.
1. El **elevador del ano** forma los dos tercios anteriores del diafragma pélvico. Posee los músculos **pubococcígeo**, **puborrectal** e **iliococcígeo**.
    - a. El músculo **pubococcígeo** encierra a la vagina (mujeres), la próstata (varones) y la unión anorrectal en ambos sexos y se fija al cuerpo perineal.
    - b. El músculo **puborrectal** constituye el límite del hiato urogenital y forma parte del esfínter anal externo. Cuando el músculo puborrectal se contrae, la unión anorrectal se desplaza hacia delante y contribuye a la continencia fecal.
    - c. El músculo **iliococcígeo** se origina sobre todo en el arco tendinoso, engrosamiento de fascia que recubre al músculo obturador interno, y se fija al rafe ano-coccígeo entre el conducto anal y el cóccix.



**Cuadro 5-1.** Músculos del diafragma pélvico, diafragma urogenital y espacio perineal superficial.

<b>Diafragma pélvico: acciones</b>	<b>Músculos participantes</b>	<b>Inervación</b>
Sostén de las vísceras pélvicas Se contrae para elevar la presión intraabdominal Se relaja durante la micción, defecación, parto	1. Elevador del ano A. Pubococcígeo Puborrectal B. Ileococcígeo 2. “Isquio” coccígeo	Ramas ventrales de S3 y S4 y nervio pudendo Ramas ventrales de S3 y S4 Ramas ventrales de S4 y S5
Comprime el conducto anal para conservar la continencia	Esfínter anal externo	Rama rectal inferior del pudendo (S2, 3, 4)
<b>Diafragma urogenital: acción</b>	<b>Músculos participantes</b>	<b>Inervación</b>
Comprime la uretra	Esfínter uretral	Rama perineal del pudendo (S2, 3, 4)
Sustenta al cuerpo perineal	Perineal transverso profundo	Rama perineal del pudendo (S2, 3, 4)
<b>Espacio perineal superficial: acción</b>	<b>Músculos participantes</b>	<b>Inervación</b>
Comprime la uretra peniana	Bulboesponjoso	Rama perineal del pudendo (S2, 3, 4)
Mantiene la erección	Isquiocavernoso	Rama perineal del pudendo (S2, 3, 4)
Sustenta al cuerpo perineal	Perineal transverso superficial	Rama perineal del pudendo (S2, 3, 4)

2. El **músculo (isquio) coccígeo** forma el tercio posterior del diafragma pélvico. El músculo coccígeo se adhiere en sentido lateral a la espina iliaca y el ligamento sacroespinoso y en la porción medial al cóccix y el sacro.

**F.** El **diafragma pélvico** recibe inervación directa de las ramas ventrales de los nervios raquídeos S2 y S3 y las ramas del nervio pudendo.

**G.** Las contracciones del **diafragma pélvico** elevan la presión intraabdominal.

**H.** Está contenido en la fosa isquioanal (fig. 5-2).

1. La **fosa isquioanal** contiene grasa y tejido conjuntivo y se ubica entre el diafragma pélvico y músculo obturador interno y su fascia.

2. El **nervio pudendo** y la arteria y vena pudendas internas discurren en la pared lateral de la fosa isquioanal a través del conducto pudendo. La aponeurosis que recubre al músculo obturador interno forma el conducto pudendo.

### DIAFRAGMA PÉLVICO DÉBIL

La **debilidad del diafragma pélvico** provoca el **prolapso** de una parte del útero dentro de la vagina o bien la **hernia de la vejiga** o el recto en la vagina.





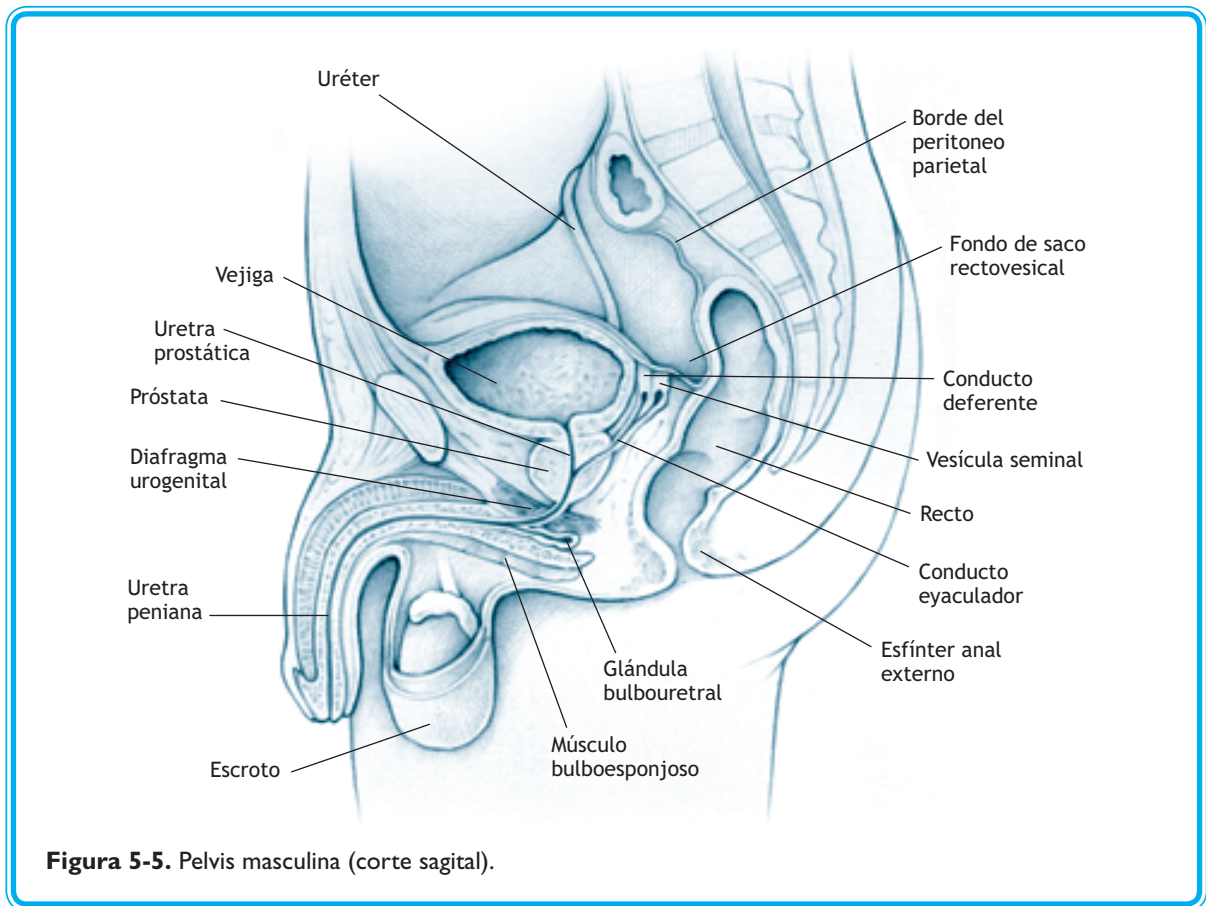


- En las pacientes con **prolapso uterino**, el cuello uterino, istmo y cuerpo del útero protruyen en el tercio superior de la vagina. La persona sufre hemorragia y secreción vaginal.
- En las mujeres con un **cistocele**, la vejiga protruye en el tercio superior de la cara vaginal anterior. Algunas veces se acompaña de trastornos urinarios.
- En las personas con un **rectocele**, el recto protruye en el tercio inferior de la pared vaginal posterior. Se acompaña de trastornos de la defecación. Los **ejercicios de Kegel** refuerzan el diafragma pélvico, sobre todo los músculos pubococcígeos, y de esa manera previenen el prolapso o la hernia de las vísceras pélvicas.

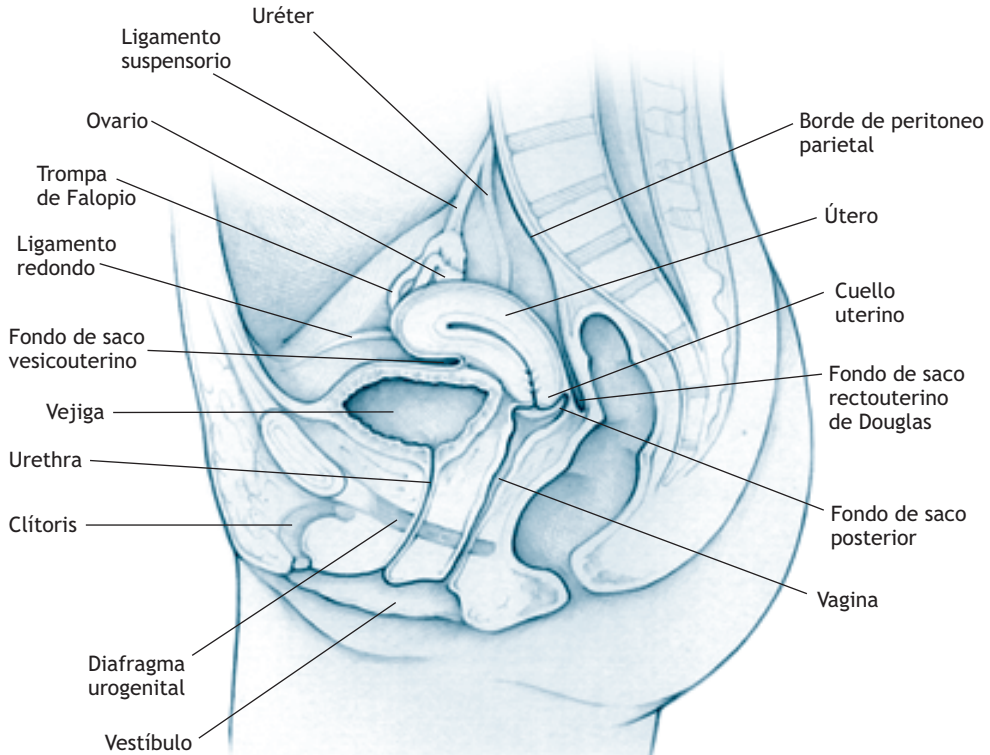
### III. Las **vísceras pélvicas** son la vejiga urinaria y uretra, el conducto anal y las estructuras de los aparatos reproductores femenino y masculino.

#### A. La **vejiga urinaria y la uretra** (fig. 5-5 y 5-7)

1. La **vejiga** es en esencia retroperitoneal y constituye una bolsa que almacena la orina que producen los riñones.
  - a. La sección superior de la vejiga posee un recubrimiento de peritoneo; este último se dobla en la cara anterior del útero en la mujer y forma el **fondo de saco vesicouterino** y, en la cara anterior del recto en el varón, un **fondo de saco rectovesical**.




**Figura 5-5.** Pelvis masculina (corte sagital).




**Figura 5-6.** Pelvis femenina (corte sagital).

- b. Cuando se encuentra vacía, la vejiga yace por debajo y detrás del hueso púbico. Si está llena, se expande en sentido superior por arriba del pubis y eleva la capa de recubrimiento de peritoneo.
  - c. El **trígono** se halla en la cara posterointerna de la vejiga. Los **uréteres** se abren en la vejiga en los ángulos laterales del trígono. La uretra lo hace en la porción inferior del vértice del trígono.
2. La **vejiga** comprende al músculo detrusor y dos músculos esfintéricos que se contraen para mantener la continencia urinaria.
- a. El **detrusor** es un músculo liso que se contrae para propulsar la orina de la vejiga a la uretra durante la micción.
  - b. El **esfínter vesical**, o uretral interno (fig. 5-3), se forma con músculo liso alrededor de la uretra en el sitio donde ésta se une con la vejiga.
  - c. El **esfínter uretral**, o uretral externo, posee músculo esquelético y encierra a la uretra en el diafragma urogenital.
3. La **uretra masculina** mide alrededor de 12 cm de longitud y se divide en tres porciones (fig. 5-3).



**Figura 5-7a.** Tomografía por computadora de una pelvis de varón a través de la vejiga. *a*, vejiga; *b*, uréter; *c*, recto; *d*, músculo obturador interno; *e*, vesícula seminal.



**Figura 5-7b.** Tomografía por computadora de una pelvis de varón a través de la próstata. *a*, próstata; *b*, uretra prostática; *c*, músculo obturador interno; *d*, arteria femoral; *e*, vena femoral; *f*, cordón espermático; *g*, músculos glúteos.



- a. La **uretra prostática** se origina en la vejiga y atraviesa la próstata y el hiato urogenital del diafragma pélvico hasta alcanzar el diafragma urogenital. El esfínter vesical se localiza entre la vejiga y la próstata.
  - b. La **uretra membranosa** atraviesa el esfínter uretral en el diafragma urogenital.
  - c. La **uretra peniana** forma un ángulo agudo en sentido anteroinferior respecto del diafragma urogenital y cruza el bulbo y el cuerpo esponjoso del pene.
4. La **uretra femenina** (fig. 5-6) mide unos 5 cm de longitud y no atraviesa el clítoris. Su tercio proximal se origina en la vejiga, cruza el hiato y el diafragma urogenitales y se abre en el vestíbulo por delante del orificio vaginal.
- B. El conducto anal** (fig. 5-5 y 5-6)
1. El **conducto anal** se sitúa en la línea media del triángulo anal entre el cuerpo perineal y el cóccix. Se fija a éste mediante el **ligamento anococcígeo**.
  2. Posee **columnas anales**, que son bordes de mucosa con ramas de la vena y arteria rectales superiores. La unión anorrectal se halla en el extremo superior de las columnas anales.
  3. Al **conducto anal** lo divide en dos porciones la línea pectínea, que se localiza en los extremos inferiores de las columnas anales.
  4. Por arriba de la **línea pectínea**:
    - a. El conducto anal tiene un revestimiento de mucosa.
    - b. El conducto anal recibe irrigación principal de la arteria rectal superior.
    - c. Su drenaje venoso se realiza a través del plexo venoso rectal interno, que desemboca en esencia en la vena rectal superior y ésta a su vez lo hace en la vena mesentérica inferior, tributaria del sistema hepático porta.
    - d. La linfa del conducto anal drena de forma inicial en los ganglios iliacos internos.
    - e. Las fibras que discurren con los nervios autónomos suministran la inervación sensitiva de la mucosa; ésta es insensible al dolor.

## HEMORROIDES INTERNAS

Las **hemorroides internas** son abultamientos indoloros del conducto anal cubiertos de mucosa. Contienen venas dilatadas del plexo venoso rectal interno.

5. Por debajo de la **línea pectínea**:
  - a. El conducto anal tiene un recubrimiento de piel.
  - b. Su irrigación procede de la arteria rectal inferior, rama de la arteria pudenda interna.
  - c. Su drenaje venoso se lleva a cabo a través del plexo venoso rectal externo, que desemboca en la vena rectal inferior; esta última drena en la vena iliaca interna por medio de la vena pudenda interna, tributaria del sistema de la cava.
  - d. La linfa del conducto anal drena al principio a los ganglios inguinales superficiales.
  - e. La inervación sensitiva de la piel proviene de las ramas rectales inferiores del nervio pudendo; la piel es sensible al tacto, dolor y temperatura.





## HEMORROIDES EXTERNAS

Las **hemorroides externas** son abultamientos dolorosos cubiertos de piel que contienen venas dilatadas del plexo venoso rectal externo.



6. El conducto anal **posee un esfínter interno y otro externo**, que se contraen para conservar la continencia fecal.
  - a. El **esfínter anal interno** consta de músculo liso derivado del músculo circular interno del recto.
    - (1) El esfínter anal interno se regula de manera involuntaria.
    - (2) Su inervación procede de nervios simpáticos, que posibilitan la contracción esfintérica, y nervios parasimpáticos, que facilitan su relajación.
  - b. El **esfínter anal externo** consta de músculo esquelético derivado en parte del músculo puborrectal y se fija a la piel y el cuerpo perineal.
    - (1) La regulación del esfínter anal externo es voluntaria.
    - (2) Las ramas rectales inferiores del nervio pudendo proporcionan la inervación del esfínter anal externo.

### C. Aparato reproductor masculino

1. El **conducto deferente** proviene del **epidídimo** adyacente al testículo, cruza el conducto inguinal (fig. 5-3) y luego desciende dentro de la pelvis hasta llegar a la cara posterior de la vejiga. El conducto deferente transporta espermatozoides, que se producen en los túbulos seminíferos del testículo.
2. Las **vesículas seminales** se ubican en la cara posterolateral de la vejiga a un lado del conducto deferente.
  - a. Las **vesículas seminales** secretan un componente de líquido seminal con abundante fructosa.
  - b. Las secreciones de la vesícula seminal contribuyen al metabolismo de los espermatozoides y constituyen un componente importante del líquido seminal.
3. Cuando un conducto deferente se une a un conducto de la vesícula seminal por arriba de la próstata se crea un **conducto eyaculador**.
  - a. El conducto eyaculador traslada espermatozoides y líquido seminal a través de la próstata.
  - b. Los conductos eyaculadores se abren en la superficie del colículo seminal en la cara posterior de la uretra prostática.
4. La **próstata** rodea a la uretra prostática y se forma con tejido glandular y músculo liso.
  - a. La **zona periuretral** de la próstata circunda a la uretra prostática y contiene glándulas mucosas y submucosas; su secreción lubrica a la uretra.
  - b. La **zona periférica** de la próstata contiene a las glándulas prostáticas principales.
  - c. Las **glándulas prostáticas principales** secretan un componente lácteo de líquido seminal que contiene fosfatasa ácida prostática y antígeno prostático específico; contribuye a la activación y motilidad de los espermatozoides.
  - d. Los **conductos de las glándulas prostáticas** se abren en los senos prostáticos a ambos lados del colículo seminal en la uretra prostática.
  - e. Los **conductos eyaculadores** cruzan la cara posterior de la próstata entre las zonas periuretral y periférica.



## HIPERPLASIA PROSTÁTICA BENIGNA

Por lo general, la **hiperplasia prostática benigna (HPB)** se halla en la **zona periuretral** de la próstata y provoca obstrucción de la uretra prostática.

- La obstrucción de la uretra impide el flujo urinario y da lugar al vaciamiento incompleto de la vejiga.
- Los individuos con HPB tienen dificultad para iniciar la micción y mayor deseo de orinar.



## ADENOCARCINOMA PROSTÁTICO

Por lo regular, los **adenocarcinomas** se forman en la zona periférica de la próstata en las glándulas prostáticas principales (casi siempre la cara posterior).

- Estos sujetos padecen alteraciones del flujo urinario y muestran sangre en la orina.
- Las más de las veces los adenocarcinomas prostáticos metastatizan hacia los huesos de la pelvis, los cuerpos vertebrales o las costillas.
- Se acompaña de elevación de la fosfatasa ácida prostática y el antígeno prostático específico.



### D. Aparato reproductor femenino


1. El **útero** es un órgano con forma de pera que se ubica entre la vejiga y el recto. Se constituye con músculo liso y consta de un fondo, un cuerpo, un istmo y un cuello uterino (fig. 5-4, 5-6 y 5-8).
  - a. El **fondo** es superior a los orificios de las trompas uterinas, que se hallan en la unión del cuerpo con el fondo.
  - b. El **cuerpo** del útero comienza bajo las trompas uterinas e incluye al istmo.
  - c. El **cuello uterino** (conducto endocervical) inicia por debajo del istmo en el orificio interno y se continúa hasta el orificio externo, que se abre en el tercio superior de la vagina.
  - d. En 50% de las mujeres el **útero** se encuentra en **anteversión** (doblado en sentido anterior en la unión del cuello uterino y la vagina) y yace en la cara superior de la vejiga (fig. 5-6).
  - e. En 25% de las mujeres el útero se halla en **retroversión** (doblado en sentido posterior) y en otro 25% en **posición media**.

## ÚTERO BICORNE

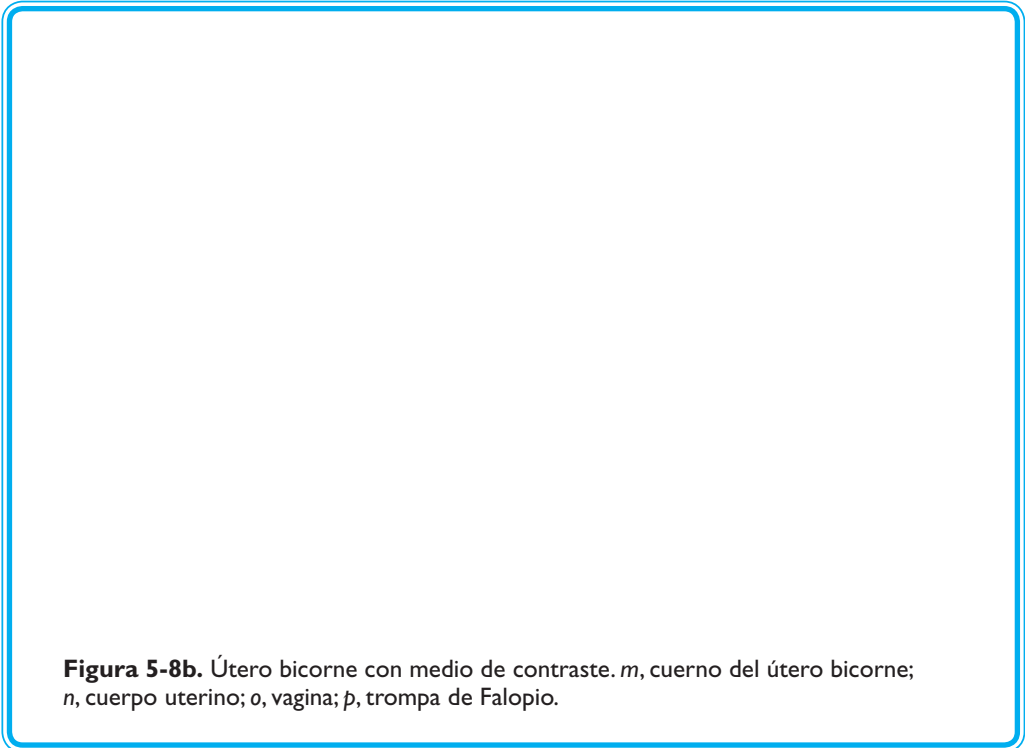
El útero bicorne se forma cuando no se fusionan los conductos paramesonéfricos (conductos de Müller) (fig. 5-8b). En una variedad común de este defecto congénito, el útero posee dos cuernos que se fusionan cerca del cuello uterino y se abren hacia la vagina.



- f. El útero facilita el desplazamiento del espermatozoide desde el cuello uterino hasta los orificios de las trompas de Falopio, ofrece un ambiente protector y nutritivo para el embrión y el feto y se contrae para expulsar al feto de término y la placenta hacia la vagina durante el trabajo de parto.
2. Las **trompas uterinas** poseen una porción intramural, un istmo, un ampulla y un infundíbulo.
    - a. La **porción intramural** se encuentra por dentro de la pared uterina entre el fondo y el cuerpo.
    - b. El **istmo** tiene una pared muscular gruesa y se extiende desde la pared uterina hasta el ampulla.
    - c. El **ampulla** se halla dilatada y constituye el segmento más largo de la trompa de Falopio.



**Figura 5-8a.** Tomografía por computadora de la sección transversal de la pelvis femenina. *a*, vejiga; *b*, cuerpo uterino; *c*, uréter; *d*, iliaca externa; *e*, glúteo mayor; *f*, recto abdominal.



**Figura 5-8b.** Útero bicorne con medio de contraste. *m*, cuerno del útero bicorne; *n*, cuerpo uterino; *o*, vagina; *p*, trompa de Falopio.



- d. El **infundíbulo** es el segmento distal de la trompa de Falopio. El extremo distal del infundíbulo termina en las fimbrias y comprende al **ostium**, que se abre hacia la cavidad peritoneal.
        - e. Las trompas uterinas facilitan el transporte del espermatozoide desde el útero y trasladan al óvulo hacia el útero.
3. Los **ovarios** se encuentran adyacentes al infundíbulo de la trompa de Falopio; contienen folículos ováricos en desarrollo.

## OVULACIÓN

Durante la **ovulación**, un segundo oocito sale a través de la pared del ovario hacia la cavidad peritoneal (fig. 5-4).

- El ostium del infundíbulo de la trompa de Falopio se halla muy cerca del ovario.
- Las fimbrias del infundíbulo atrapan al óvulo y lo llevan hacia el ostium.



## FECUNDACIÓN

Durante la **fecundación**, un espermatozoide se fusiona con un oocito secundario; el sitio más frecuente de fecundación es el **ámpula** de la trompa uterina.



## IMPLANTACIÓN ECTÓPICA

La mayor parte de las **implantaciones ectópicas** ocurre en el **ámpula** de la trompa de Falopio.

- Las pacientes con un embarazo tubario ectópico manifiestan amenorrea, hemorragia vaginal y dolor abdominal. Este dolor simula en ocasiones una apendicitis.
- Las mujeres con un embarazo tubario roto sufren hemorragia intraperitoneal, que se acumula en el fondo de saco de Douglas.
- La causa más frecuente de un embarazo tubario es la **enfermedad inflamatoria pélvica**.



4. La **vagina** es un tubo que conecta al útero con el vestíbulo.
  - a. En su porción superior, la vagina rodea al cuello del útero en el **fondo de saco** y forma el ectocérvix, que termina en el conducto endocervical a un lado del orificio externo. Casi 95% de las neoplasias cervicales aparece en la zona de transición entre ectocérvix vaginal y conducto endocervical.
  - b. La vagina atraviesa el hiato urogenital del diafragma pélvico y el diafragma urogenital.
  - c. En su porción inferior, el orificio externo de la vagina se abre hacia el **vestíbulo** en la línea media entre la uretra y el cuerpo perineal.
  - d. El **fondo de saco posterior** de la vagina tiene un recubrimiento en su porción externa de peritoneo del ligamento ancho, que se dobla en la cara anterior del recto y forma el **fondo de saco de Douglas**.
  - e. La vagina funciona como órgano de copulación y sirve como ruta para la salida del líquido menstrual y el feto y la placenta durante el trabajo de parto y el parto.

## EPISIOTOMÍA

La **episiotomía** es la incisión que se practica en la pared posterior de la vagina durante el trabajo de parto.

- La **episiotomía media** se extiende en sentido posterior sobre la línea media a través del cuerpo perineal.
- La **episiotomía mediolateral** se extiende a través de los músculos bulboesponjoso y transversos. Esta incisión conlleva menos riesgo de lesionar las fibras del esfínter anal externo.







5. Los **ligamentos anchos** son dobleces de peritoneo que forman un mesenterio a partir del cual quedan suspendidas las trompas de Falopio, los ovarios y la mayor parte del útero.
  - a. El **mesometrio** es la porción del ligamento ancho que se encuentra adyacente al útero, el **mesosálpinx** es la sección a partir de la cual se suspenden las trompas de Falopio y el **mesovario** es la parte que suspende a los ovarios.
  - b. Los vestigios del **gobrnáculo**, el ligamento redondo del útero y el ligamento ovárico propio cruzan el mesometrio y el mesovario, respectivamente.
  - c. La base del ligamento ancho contiene a los **ligamentos cervicales transversos (cardinales)**.
    - (1) Los **ligamentos cervicales transversos** poseen condensaciones de tejido conjuntivo y constituyen el soporte del cuello uterino y la vagina.
    - (2) La **arteria y vena uterinas** y el uréter atraviesan los ligamentos cervicales transversos; en la zona adyacente al cuello uterino, la arteria uterina pasa por arriba del uréter (fig. 5-4).

### TÉCNICA DE HISTERECTOMÍA Y URÉTER

Durante una **histerectomía** existe la posibilidad de lesionar o ligar un uréter por su proximidad con el cuello uterino y la arteria uterina.



- IV. El **perineo** contiene al diafragma urogenital y el origen de los genitales externos.
  - A. El **diafragma urogenital** se ubica por debajo del diafragma pélvico y consta de músculos esqueléticos; posee un revestimiento de fascia (fig. 5-2 a 5-4).
    1. En ambos sexos, la uretra cruza el diafragma urogenital y en la mujer también la vagina.
    2. El diafragma urogenital comprende a los **músculos perineales transversos profundos** y el **esfínter uretral** (esfínter uretral externo), que encierra a la uretra.
    3. La **fascia superior** del diafragma urogenital recubre la cara superior del diafragma urogenital.
    4. La **fascia inferior** del diafragma urogenital o membrana perineal reviste la cara inferior del diafragma urogenital y constituye el sitio donde se adhieren los cuerpos eréctiles y los músculos esqueléticos de la raíz del pene y el clítoris.
  - B. El **fondo de saco perineal profundo** contiene al **esfínter uretral** y el músculo **perineal transverso profundo** en ambos sexos (fig. 5-3 y 5-4).
    1. El fondo de saco perineal profundo se halla entre las fascias superior e inferior del diafragma urogenital.
    2. En los varones, el fondo de saco perineal profundo incluye la **porción membranosa de la uretra** y las **glándulas bulbouretrales (de Cowper)**; los conductos de las glándulas bulbouretrales se unen dentro de la uretra peniana.
    3. En las mujeres, el fondo de saco perineal profundo contiene a la **uretra** y la **vagina**.
  - C. El **fondo de saco perineal superficial** incluye a **los pilares y bulbos del pene y el clítoris**, formados por tejido eréctil.
    1. Ambos pilares se fijan a la rama isquiopúbica y la membrana perineal y continúan en forma de cuerpos cavernosos hasta el pene y el clítoris.
    2. En los varones, el bulbo del pene yace en la línea media, se une a la membrana perineal y contiene a la uretra peniana.



3. En las mujeres, los bulbos vestibulares se localizan en la pared del vestíbulo con mayores glándulas vestibulares (de Bartholin).
4. Los pilares y bulbos poseen un recubrimiento de **músculos esqueléticos**.
  - a. Los **músculos isquiocavernosos** cubren a los pilares y los **músculos bulboesponjosos** a los bulbos (fig. 5-4). Ambos músculos se contraen durante los reflejos sexuales para limitar el drenaje venoso de los tejidos eréctiles y ayudar a mantener la erección.
  - b. En los varones, los músculos bulboesponjosos se contraen y expulsan espermatozoides y líquido seminal de la uretra peniana durante la eyaculación y orina durante la micción.
  - c. Los **músculos perineales transversos superficiales** se adhieren al cuerpo perineal por detrás del bulbo del pene en el varón y el vestíbulo en la mujer. Estos músculos se contraen y proporcionan soporte al cuerpo perineal.
5. La **fascia de Colles** forma el límite superficial del espacio perineal superficial. Se continúa con la fascia dartos del escroto, la fascia peniana superficial que cubre al pene y el clítoris y la fascia de Scarpa de la pared abdominal.

## LACERACIÓN DE LA URETRA PENIANA

La **laceración de la uretra peniana** provoca extravasación de orina en el fondo de saco perineal superficial que se extiende hasta las regiones cubiertas por fascia (que se continúa con la fascia de Colles). La orina extravasada puede encontrarse alrededor del pene, el escroto y la fascia profunda de Scarpa en la cara anterior de la pared abdominal. La diferencia principal entre los fondos de saco perineales masculinos y femeninos es la ubicación de las glándulas bulbouretrales y las glándulas vestibulares mayores.

- Las **glándulas bulbouretrales** se localizan en el fondo de saco profundo en el varón.
- Las **glándulas vestibulares mayores** se sitúan en el **fondo de saco superficial** en la mujer.

- D. Los **genitales externos** en el varón incluyen el pene, los testículos y el escroto (fig. 5-3 y 5-5). El pene consta de dos cuerpos cavernosos y un cuerpo esponjoso.
  1. El **cuerpo esponjoso** es la continuación del bulbo peniano y se halla en la cara ventral del pene. El cuerpo esponjoso rodea a la uretra peniana y forma el glande del pene.
  2. Las **glándulas parauretrales o de Littré** tienen una posición adyacente a la uretra peniana y la lubrican.
  3. Los **dos cuerpos cavernosos** son extensiones de los pilares y se ubican en la cara dorsal del pene.
  4. La **fascia peniana profunda o de Buck** encierra a los tres cuerpos eréctiles, la vena dorsal profunda, los nervios dorsales y las arterias dorsales del pene.
- E. Los **genitales externos** incluyen en la mujer dos pares de labios que rodean al vestíbulo y el clítoris (fig. 5-4).
  1. Los **labios mayores** se forman con tejido conjuntivo y grasa y son los homólogos del escroto; los ligamentos redondos del útero terminan en los labios mayores.
  2. Los **labios menores** son mediales a los labios mayores y se sitúan en las paredes laterales del vestíbulo.
  3. El **vestíbulo** es una cámara en la que se abren la uretra y la vagina después de atravesar el diafragma urogenital.
    - a. La **uretra** se abre en el vestíbulo en la línea media por detrás del clítoris. A un lado de la uretra se encuentran las **glándulas parauretrales (de Skene)**, que son homólogas de la próstata; sus secreciones lubrican la uretra y el vestíbulo.





- b. La **vagina** se abre en el vestíbulo en la línea media por detrás de la uretra.
  - c. Los **bulbos vestibulares** yacen en las paredes del vestíbulo y se unen en la base del clítoris.
4. El **clítoris** consta de dos cuerpos cavernosos, que forman el cuerpo y el glande del clítoris.

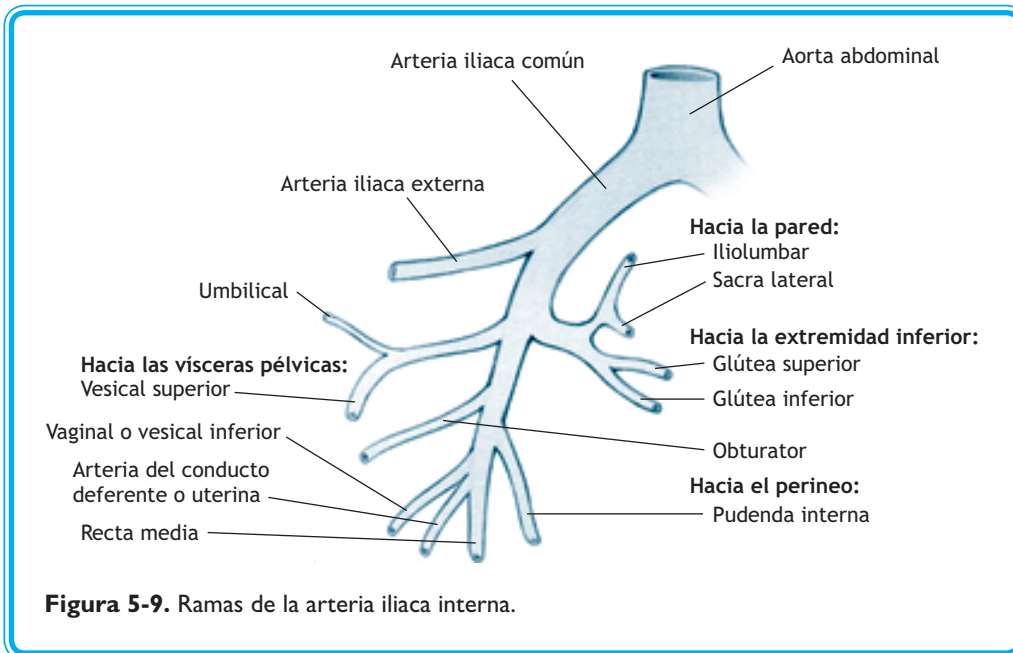
**V. Ramas directas de la aorta** irrigan el recto y las gónadas.

- A. La **arteria rectal superior**, que se origina en la arteria mesentérica inferior, perfunde al recto y el conducto anal por arriba de la línea pectínea junto con la arteria rectal media.
- B. Las **arterias testiculares y ováricas** proceden de las arterias renales y la arteria mesentérica inferior. Las arterias ováricas atraviesan el borde del estrecho superior de la pelvis para irrigar a los ovarios; las arterias testiculares no atraviesan el borde del estrecho superior de la pelvis sino que cruzan por los conductos inguinales para irrigar a los testículos.

**VI. Las vísceras de la pelvis y las estructuras perineales, así como las paredes de la pelvis, la región glútea y la cara medial del muslo, reciben irrigación de las **ramas de la arteria iliaca interna** (fig. 5-9).**

**A. Ramas de las vísceras pélvicas**

- 1. La **arteria umbilical** emite una o dos arterias vesicales superiores que irrigan a la vejiga. La arteria umbilical se obstruye más allá de las arterias vesicales superiores y forma el ligamento umbilical medial.



**Figura 5-9.** Ramas de la arteria iliaca interna.



2. La **arteria uterina** (mujeres) es casi siempre rama de la arteria umbilical, atraviesa el ligamento cervical transverso y pasa sobre el uréter hasta llegar al cuello uterino. Avanza por el ligamento ancho para irrigar al cuello uterino, el cuerpo y fondo del útero y las trompas de Falopio.
3. La **arteria del conducto deferente** (varones) se origina en la arteria vesical inferior y perfunde al conducto deferente y el testículo.
4. Por lo regular, la **arteria vaginal** (mujeres) es rama de la arteria uterina y discurre a través del ligamento cervical transverso y debajo del uréter para irrigar a la vejiga y la vagina por arriba del diafragma pélvico.
5. La **arteria vesical inferior** (varones) riega la cara inferior de la vejiga y la próstata.
6. Por lo general, la arteria recta media es rama de la arteria pudenda interna. Perfunde al recto y el conducto anal por arriba de la línea pectínea y las vesículas seminales.

### B. Ramas perineales

1. La **arteria pudenda interna** irriga las estructuras del perineo.
2. Este vaso abandona la pelvis a través del agujero ciático mayor, atraviesa la espina isquiática y el agujero ciático menor para llegar hasta el perineo.
3. La arteria pudenda interna se proyecta a través del conducto pudendo en la pared lateral de la fosa isquioanal.
  - a. La **arteria rectal inferior** perfunde al conducto anal por debajo del diafragma pélvico.
  - b. La **rama perineal** irriga a los músculos de los fondos de saco perineales superficial y profundo y la piel de los labios, el vestíbulo y el escroto.
  - c. La **arteria del bulbo** y la **arteria profunda del pene** y el clítoris son las que riegan los tejidos eréctiles, la glándula bulbouretral y la glándula vestibular mayor.
  - d. La **arteria dorsal del pene** y el clítoris perfunde el tejido eréctil y la piel del pene y el clítoris, respectivamente.

### C. Ramas de la pared pélvica

1. La arteria **iliolumbar** cruza el borde del estrecho superior de la pelvis para irrigar a los músculos iliaco, psoas mayor y menor y cuadrado lumbar.
2. La **arteria sacra lateral** riega las estructuras situadas en las paredes de la pelvis menor y emite ramas hacia el conducto sacro a través del agujero sacro ventral.

### D. Ramas de las extremidades inferiores

1. La **arteria glútea superior** abandona la pelvis a través del agujero ciático mayor e irriga los músculos glúteo mayor, medio y menor.
2. La **arteria glútea inferior** deja la pelvis a través del agujero ciático mayor y perfunde al glúteo mayor.
3. La **arteria obturatriz** abandona la pelvis menor con el nervio obturador a través del agujero obturador y riega la cara medial del muslo.

**VII.** El **nervio pudendo** inerva a los músculos esqueléticos del diafragma pélvico y fondos de saco perineales en el perineo y la piel que recubre a éste.

- A. El nervio pudendo se forma con las **ramas ventrales de los nervios raquídeos sacros** S2, S3 y S4.
- B. El nervio pudendo abandona la pelvis por arriba del diafragma pélvico a través del agujero ciático mayor, luego pasa por la espina isquiática y penetra en el conducto pudendo antes de atravesar el agujero ciático menor.



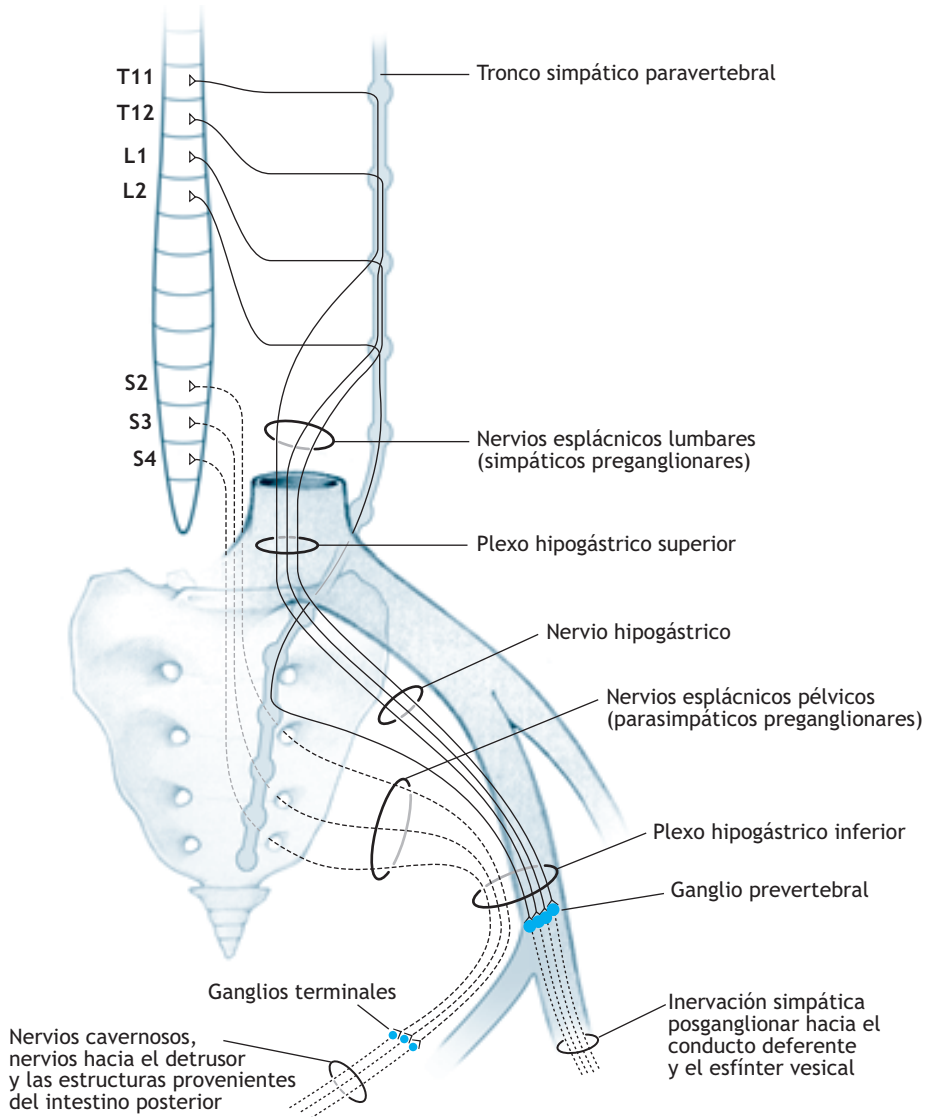
- C. El nervio pudendo tiene tres ramas principales.
1. El **nervio rectal inferior** es rama del nervio pudendo y su origen se ubica en la entrada del conducto pudendo, después atraviesa la fosa isquioanal e inerva al esfínter externo, la piel del conducto anal por debajo de la línea pectínea y la piel que cubre al triángulo anal.
  2. El **nervio perineal** emite ramas superficiales conocidas como nervios escrotales posteriores, que inervan la piel de la cara posterior del escroto, y nervios posteriores de los labios, que inervan la piel de los labios mayores y el vestíbulo. Además, tiene una rama profunda que inerva a los músculos de los fondos de saco perineales superficiales y profundos, incluidos los músculos transversos del perineo, esfínter uretral, bulboesponjoso e isquiocavernoso.
  3. El **nervio dorsal del pene** y el clítoris inerva la piel del pene y el clítoris, respectivamente.
- D. El nervio pudendo tiene fibras sensitivas generales, como las que transmiten el dolor desde las estructuras del perineo (tercio inferior de la vagina, uretra, conducto anal bajo la línea pectínea, genitales externos y piel del perineo).
- E. El nervio pudendo provee la sensibilidad al dolor durante la segunda fase del trabajo de parto a causa de la distensión o laceración del tercio inferior de la vagina conforme el feto atraviesa los diafragmas pélvico y urogenital.

### BLOQUEO DEL NERVIPO PUDENDO

Para suprimir el dolor del trabajo de parto se realiza un **bloqueo del nervio pudendo** en el sitio donde cruza la **espina isquiática**. La espina isquiática se palpa a través de la pared lateral de la vagina.



- F. El nervio pudendo tiene varias **funciones motoras**.
1. En primer lugar **conserva la continencia urinaria voluntaria** al facilitar la contracción del esfínter uretral.
  2. **Mantiene la continencia fecal voluntaria** al promover la contracción del esfínter anal externo.
  3. También suministra **apoyo a las vísceras pélvicas** y ayuda a prevenir el prolapso de las vísceras pélvicas al posibilitar la contracción del músculo esquelético en los diafragmas pélvico y urogenital.
  4. El nervio pudendo contribuye a **mantener la erección** del pene y el clítoris durante los reflejos sexuales al facilitar la contracción de los músculos isquiocavernoso y bulboesponjoso.
  5. Este nervio facilita la expulsión de **orina a través de la uretra peniana** durante la micción y de espermatozoides y líquido seminal durante la eyaculación al promover la contracción de los músculos bulboesponjosos.
- VIII. Los **nervios espláncnicos dorsales inferiores y lumbares** proporcionan inervación simpática al músculo liso y las glándulas de la pelvis y el perineo (fig. 5-10).
- A. Estos nervios constan de **axones simpáticos preganglionares** que proceden de los segmentos T11 a L2 de la médula espinal.



**Figura 5-10.** Inervación autónoma de la pelvis.



- B.** Los axones simpáticos preganglionares en estos nervios hacen sinapsis en el **ganglio mesentérico inferior** o bien atraviesan el borde del estrecho pélvico superior en el **plexo hipogástrico superior** para establecer sinapsis en los ganglios prevertebrales del **plexo hipogástrico inferior** o alguno de sus plexos subsidiarios.
1. El **plexo hipogástrico superior** consta de axones simpáticos y fibras de dolor visceral.
  2. Las fibras de dolor visceral regresan a la médula espinal con los nervios espláncnicos dorsales inferiores y lumbares.
- C.** Los nervios espláncnicos dorsales inferiores y lumbares tienen varias funciones motoras.
1. Facilitan la **contracción del esfínter vesical**, que es el músculo liso situado en la base de la vejiga que permite que la vejiga se llene e impida la eyaculación retrógrada.
  2. Posibilitan la **contracción del músculo liso del conducto deferente, la próstata y las vesículas seminales** durante la emisión; de ese modo los espermatozoides y los componentes del líquido seminal pueden alcanzar la uretra prostática.
  3. Permiten el **vaciamiento de los secretores de las glándulas bulbouretrales y vestibulares mayores**, que lubrican la uretra peniana y el vestíbulo, respectivamente.
  4. Facilitan la **contracción del esfínter anal interno** y ayudan a la continencia fecal.
- D.** Los **nervios espláncnicos lumbares y dorsales inferiores** propagan el dolor de las estructuras del intestino posterior y las vísceras pélvicas cubiertas por peritoneo, incluidas la vejiga y la mayor parte del útero.
- E.** Los **nervios espláncnicos lumbares y dorsales inferiores** transmiten el dolor visceral del fondo, cuerpo y cuello del útero y tercio superior de la vagina durante la primera etapa del trabajo de parto. El dolor de las vísceras pélvicas se refiere en ocasiones hacia los dermatomas de T11 a L1.
- IX.** Los **nervios espláncnicos pélvicos** (o nervios pélvicos) inervan al músculo liso y las glándulas de la pelvis y el perineo (fig. 5-8).
- A.** Los nervios espláncnicos pélvicos tienen **axones parasimpáticos preganglionares** que se originan en las neuronas de los segmentos medulares S2, S3 y S4.
- B.** Estos nervios son bifurcaciones de las ramas ventrales de S2, S3 y S4 a medida que emergen del agujero sacro ventral.
- C.** Los nervios espláncnicos pélvicos se unen a los nervios espláncnicos simpáticos en el plexo hipogástrico superior para formar el **plexo hipogástrico inferior**. El plexo hipogástrico inferior tiene axones simpáticos y parasimpáticos y fibras sensitivas.
- D.** Estos nervios hacen sinapsis en los **ganglios terminales** ubicados en la pared de la vejiga y el intestino posterior (tercio distal del colon transversal hasta la línea pectínea del conducto anal) y en el plexo hipogástrico inferior.
- E.** Los nervios espláncnicos pélvicos **contienen fibras sensitivas** que responden a la distensión de la vejiga, el recto, el útero y la vagina. Los nervios pélvicos conducen el dolor de las vísceras pélvicas que no están cubiertas por peritoneo.
- F.** Los nervios pélvicos espláncnicos tienen **varias funciones motoras**.
1. Los nervios espláncnicos pélvicos facilitan el vaciamiento **vesical** durante la micción al permitir la contracción del músculo detrusor en la pared vesical.





2. **Estimulan las secreciones glandulares** y la peristalsis en las estructuras que se derivan del intestino posterior.
  3. **Facilitan el vaciamiento del recto** durante la defecación al relajar el esfínter anal interno y posibilitar la contracción del músculo liso en el ámpula rectal.
  4. **Permiten la erección** al inducir la dilatación de las arterias helicinas del pene en los tejidos eréctiles.
  5. Los nervios espláncnicos pélvicos **estimulan la actividad secretora** de la próstata, vesículas seminales y glándulas bulbouretrales y vestibulares.
- X.** La **micción** es el proceso por medio del cual la orina fluye desde la vejiga hasta la uretra. El reflejo vesical la regula.
- A.** El reflejo vesical tiene dos componentes: una **fase de llenado** y **otra de vaciamiento**.
1. Fase de llenado
    - a. Durante la **fase de llenado**, los receptores de distensión en la pared vesical que tienen inervación de las fibras sensitivas de los **nervios espláncnicos pélvicos** responden a la presencia de orina en la vejiga y al grado de distensión de la pared vesical.
    - b. Se activa un **centro de almacenamiento vesical** en el sistema nervioso central que estimula a los nervios simpáticos para que inhiban al detrusor, lo cual hace posible que la pared vesical se distienda sin contraerse.
    - c. A medida que la vejiga se llena, la pared vesical comprime al orificio oblicuo de los uréteres y ello **impide el reflujo** de orina hacia ellos.
    - d. Cerca del umbral para la micción se **percibe** de manera consciente **la vejiga llena**.
    - e. Las **fibras que conducen el dolor** y que la vejiga llena estimula discurren junto con los **nervios espláncnicos dorsales y lumbares inferiores** y refieren al dolor a los dermatomas de T11 a L1 en los cuadrantes inferiores de la pared abdominal.
  2. Fase de vaciamiento
    - a. Durante la **fase de vaciamiento se alcanza el umbral para la micción** y se activa el centro de la micción localizado en el sistema nervioso central.
    - b. Los **esfínteres uretral y vesical se relajan**, los nervios espláncnicos pélvicos facilitan la contracción del detrusor y pasa orina a lo largo de la uretra.
    - c. El **músculo bulboesponjoso** se contrae en el varón para expulsar la orina de la uretra peniana cerca del final de la micción.
    - d. El **diafragma toracoabdominal** y los músculos abdominales se contraen para elevar la presión intrapélvica sobre la vejiga, con lo que se acelera el flujo de la orina.
- B.** El reflejo vesical depende de los nervios simpáticos y parasimpáticos y los nervios pudendos.

## ALTERACIONES DE LA MICCIÓN

Las lesiones que anulan a los **centros reguladores del sistema nervioso central** para el almacenamiento de orina o la micción, o bien las vías corticales que regulan a estos centros, producen **trastornos vesicales supraespinales**.

El reflejo vesical se preserva puesto que las fibras sensitivas y motoras de los nervios simpáticos, parasimpáticos y pudendos no se dañan.







La **vejiga desinhibida o infantil** es consecuencia de lesiones en las áreas corticales que regulan el almacenamiento de la micción y los centros del vaciamiento. En estos pacientes, la vejiga se llena con normalidad pero se vacía de manera repentina y completa, como sucede con los niños, con muy poco riesgo de infección por la presencia de orina residual.

La **vejiga espinal, automática o espástica** es efecto de anomalías medulares por arriba del nivel sacro. En estos sujetos no se inhiben las neuronas parasimpáticas que inervan al músculo detrusor cuando la vejiga se distiende durante el llenado. El detrusor se contrae como respuesta a una distensión mínima y precipita su vaciamiento frecuente.

La vejiga tiende a ser pequeña y estar contraída. En ocasiones hay orina residual después del vaciamiento, lo que incrementa el riesgo de infección.

La **vejiga atónica** se produce por una lesión en la médula sacra o las raíces de los nervios raquídeos sacros en la cola de caballo o cauda equina. Estas anomalías alteran los componentes nerviosos del reflejo vesical.

En estos individuos, la vejiga se llena hasta su capacidad máxima, pero escurre orina de modo continuo de la uretra puesto que el detrusor no se contrae para vaciar la vejiga y el esfínter uretral voluntario es débil.

Los pacientes con vejiga atónica tienden a retener un volumen considerable de orina con un riesgo elevado de infección y orinan por rebosamiento.

**XI. La defecación** es el proceso por medio del cual se vacía el contenido del recto.

- A.** Las **fibras viscerales aferentes** que regulan la distensión del recto y el conducto anal por arriba de la línea pectínea se proyectan de regreso hacia la médula espinal sacra en los nervios espláncnicos pélvicos.
- B.** Los **nervios espláncnicos pélvicos** facilitan la peristalsis al estimular las contracciones del músculo liso del ampulla rectal.
- C.** Inhiben a los **esfínteres anal interno y externo**, lo que posibilita el vaciamiento del contenido rectal.

**XII. Los reflejos sexuales masculinos y femeninos** comprenden erección, secreción, emisión y eyaculación. Estos reflejos se propagan a través de nervios simpáticos y parasimpáticos y los nervios pudendos.

- A.** La **erección** se realiza en particular mediante los nervios espláncnicos pélvicos y los nervios cavernosos posganglionares.
  - 1.** La erección es efecto de la relajación del músculo liso vascular y la dilatación, el despliegue y el llenado de las arterias de los tejidos eréctiles de los pilares y los cuerpos cavernosos, el bulbo y el cuerpo esponjoso.
  - 2.** Las contracciones de los músculos isquiocavernoso y bulboesponjoso (que inervan las ramas perineales del nervio pudendo) ayudan a conservar la erección.

## LESIONES DE LOS NERVIOS CAVERNOSOS

Durante la operación de próstata se lesionan algunas veces los nervios cavernosos.

- Los nervios cavernosos discurren a un lado de la próstata antes de atravesar el hiato urogenital para penetrar en el perineo.
- En estos pacientes aparece la **impotencia** (que es la incapacidad de lograr una erección).

- B.** La **secreción** también se efectúa a través de los nervios espláncnicos pélvicos.
  - 1.** En el varón, los **nervios espláncnicos pélvicos** estimulan la actividad secretora de la próstata, vesículas seminales y glándulas bulbouretrales.





2. En las mujeres, los **nervios esplácnicos pélvicos** estimulan la actividad secretora de las glándulas vaginales y vestibulares mayores; la vagina se dilata y el útero se desplaza de la anteversión o retroversión a la posición central en la pelvis.
- C.** La **emisión** se lleva a cabo gracias a los **nervios esplácnicos dorsales inferiores y lumbares**.
1. Durante la emisión, la contracción del músculo liso del conducto deferente y el músculo liso de la próstata y las vesículas seminales estimula en el varón la salida de espermatozoides y líquido seminal a través de los conductos deferentes y el conducto eyaculador hasta la uretra prostática. También se liberan secreciones de la próstata a la uretra prostática.
  2. La contracción del esfínter vesical ubicado en la base la vejiga impide la **eyaculación retrógrada** o el reflujo de líquido seminal hacia la vejiga.
- D.** Poco después de la emisión tiene lugar la **eyaculación** por acción del nervio pudendo.
1. Durante la eyaculación se relaja el **esfínter uretral**.
  2. En la eyaculación, las contracciones rítmicas del **músculo bulboesponjoso** impulsan a los espermatozoides y el líquido seminal a través de la uretra membranosa y peniana.

---

## PROBLEMAS CLÍNICOS

Relacione las características clínicas de las preguntas 1 a 10 con el sitio correspondiente de una lesión de uno o varios nervios de acuerdo con las opciones A-E. (Las opciones se pueden utilizar una vez, varias veces o ninguna.)



- A. Nervios esplácnicos pélvicos
  - B. Nervios esplácnicos lumbares
  - C. Nervio rectal inferior
  - D. Nervio perineal
  - E. Nervio dorsal del pene
1. Debilidad del esfínter anal interno
  2. Debilidad para contraer la vejiga
  3. Impotencia (incapacidad para conseguir una erección)
  4. Incapacidad para percibir la plenitud vesical
  5. Debilidad del esfínter uretral
  6. Los espermatozoides y el líquido seminal penetran en la vejiga durante la eyaculación
  7. Debilidad del esfínter anal externo
  8. Dolor por hemorroides externas
  9. Dificultad para mantener una erección
  10. Debilidad del diafragma urogenital



Un varón de 18 años de edad se lacera la uretra peniana en el bulbo del pene. Se ha extravasado orina desde la uretra hasta las regiones recubiertas por una prolongación de la fascia sobre el bulbo.

11. ¿Dónde se podría encontrar orina extravasada?
- A. Fosa isquioanal
  - B. Cara media del muslo
  - C. Cara anterior de la pared abdominal
  - D. Vaina del recto por debajo del músculo recto
  - E. Región glútea

Una mujer embarazada se somete a un bloqueo de los nervios pudendos para reducir el dolor durante el trabajo de parto y el parto.

12. ¿Qué complicaciones puede sufrir esta paciente como consecuencia de la técnica?
- A. Incapacidad para contraer y vaciar la vejiga
  - B. Incapacidad para percibir la plenitud vesical
  - C. Incapacidad para vaciar el recto
  - D. Debilidad del esfínter vesical voluntario
  - E. Incapacidad para contraer los músculos de la cara anterior de la pared abdominal
13. ¿Dónde se localiza el músculo anestesiado?
- A. Fondo de saco perineal superficial
  - B. Fosa isquioanal
  - C. Pelvis menor
  - D. Arriba del diafragma pélvico
  - E. Diafragma urogenital

En las semanas posteriores al parto la madre manifiesta prolapso uterino.

14. ¿Cuáles son las estructuras que tal vez se debilitaron durante el parto y causaron este trastorno?
- A. Músculo piriforme
  - B. Ligamento suspensorio
  - C. Ligamento sacroespinoso
  - D. Músculo pubococcígeo
  - E. Músculo perineal transversal superficial

Un varón de 45 años de edad tiene trastornos en la defecación, infecciones vesicales frecuentes y dificultad para tener relaciones sexuales. Estos problemas se deben a espondilolistesis del sacro, que comprime las raíces sacras en la cola de caballo o cauda equina.

15. ¿Cuáles de las características siguientes describen una de las dificultades de este paciente?
- A. La vejiga se llena con normalidad pero se vacía de manera repentina y completa.
  - B. La vejiga se contrae en respuesta a una distensión mínima, lo que ocasiona un vaciamiento reflejo involuntario frecuente.



- C. La vejiga se llena hasta su máxima capacidad, pero la orina escurre a través de la uretra de modo continuo puesto que el detrusor no se contrae para vaciar la vejiga.
- D. Se acumula líquido seminal en la vejiga durante la emisión y eyaculación.
- E. El conducto deferente carece de peristalsis.

Durante una operación de próstata se lesionan los nervios secretomotores.

- 16.** ¿Cuáles son los signos o síntomas que padece este individuo?
- A. Impotencia
  - B. Incapacidad para contraer el músculo elevador del ano
  - C. Alteraciones sensitivas en la piel del escroto
  - D. Ausencia de peristalsis del conducto deferente
  - E. Eyaculación retrógrada de líquido seminal hacia la vejiga

Un tumor comprime la arteria iliaca común.

- 17.** ¿La irrigación de qué estructuras no se modifica?
- A. Músculo detrusor
  - B. Músculo glúteo mayor
  - C. Testículo
  - D. Músculo recto abdominal
  - E. Cuerpo esponjoso

Se lesionan los nervios que contienen los axones de las neuronas motoras del segmento L2.

- 18.** ¿Qué signos o síntomas experimenta este sujeto?
- A. Debilidad para vaciar la vejiga
  - B. Ausencia de peristalsis en el recto
  - C. Debilidad en los músculos de la pantorrilla
  - D. Debilidad del esfínter uretral interno
  - E. Incontinencia fecal

Una mujer joven llega al servicio de urgencias y al examinarla se le encuentra en estado de choque. Muestra signos de una hemorragia interna. La exploración vaginal revela cuello blando. La paciente manifiesta amenorrea de un mes y antecedente de enfermedad inflamatoria pélvica. Se diagnostica un embarazo ectópico roto.

- 19.** ¿Dónde se implantan con mayor probabilidad los embarazos ectópicos?
- A. Ligamento ancho
  - B. Cuerpo del útero
  - C. Porción ampular de la trompa de Falopio
  - D. Saco posterior de la vagina
  - E. Parte infundibular de la trompa de Falopio



20. La exploración física de la paciente de la pregunta 19 revela una masa líquida palpable. Es probable que esta tumoración contenga el producto de la implantación rota. Con toda seguridad esta masa se encuentra en:
- La transcavidad de los epiplones
  - El fondo de saco rectouterino
  - El fondo de saco vesicouterino
  - Detrás del fondo de saco de la vagina
  - El ligamento ancho

## RESPUESTAS



- A
- A
- A
- A
- D
- B
- C
- C
- D
- D
- La respuesta es C. La laceración de la uretra peniana provoca la extravasación de orina hacia el fondo de saco perineal superficial y la cara anterior de la pared abdominal.
- La respuesta es D. Se debilita el esfínter uretral, que es la única opción con innervación del nervio pudendo y que se contrae para mantener la continencia urinaria.
- La respuesta es E. El esfínter uretral se halla en el diafragma urogenital.
- La respuesta es D. El diafragma pélvico, de manera específica el músculo pubococcígeo, ayuda a prevenir el prolapso o la hernia de las vísceras pélvicas después del parto.
- La respuesta es C. El paciente sufre vejiga atónica. A menudo se retiene un volumen considerable de orina con un riesgo elevado de padecer infecciones y se orina por rebosamiento.
- La respuesta es A. En la operación de próstata es posible dañar los nervios cavernosos. En estos sujetos aparece la impotencia o incapacidad para lograr una erección.
- La respuesta es C. Al testículo lo irriga una arteria testicular, que proviene de la aorta abdominal cerca del sitio de la obstrucción. Las demás opciones reciben su perfusión de las ramas de la arteria iliaca interna distales a la obstrucción.



18. La respuesta es D. El esfínter uretral interno tiene inervación de los axones simpáticos que discurren con los nervios espláncnicos dorsales inferiores y lumbares, incluido L2. Los segmentos medulares que se encuentran debajo de L2 inervan a las demás opciones.
19. La respuesta es C. El sitio más frecuente de la implantación ectópica es el ampulla de la trompa de Falopio.
20. La respuesta es B. En posición erguida, el líquido presente en la cavidad peritoneal tiende a acumularse en el fondo de saco rectouterino de Douglas.

# CAPÍTULO 6

## EXTREMIDAD SUPERIOR



### I. Huesos y articulaciones

A. La **cintura escapular** consta de la **clavícula** y la **escápula (u omóplato)** y de ella se suspenden el húmero y el resto de la extremidad superior; estos dos últimos se apartan del esqueleto axil para incrementar la amplitud del movimiento (fig. 6-1).

1. El extremo medial de la clavícula se articula con el esternón en la **articulación esternoclavicular**, que es la única existente entre el esqueleto axil y la extremidad superior.
  - a. La articulación esternoclavicular comprende un **disco articular** que la divide en dos cavidades.
  - b. Entre el disco articular y el esternón, la clavícula se desplaza hacia delante o atrás.
  - c. Entre el disco articular y el extremo medial de la clavícula, la clavícula se eleva y deprime.
  - d. La clavícula puede rotar alrededor de su eje longitudinal en la articulación esternoclavicular.
2. El extremo lateral de la clavícula se articula con el acromion escapular en la **articulación acromioclavicular**.

### FRACTURA DE CLAVÍCULA

La **clavícula suele fracturarse** en su punto más débil entre los tercios medio y lateral.

- El **músculo esternocleidomastoideo** eleva los dos tercios mediales de la clavícula y el peso de la propia extremidad deprime al tercio lateral o bien **lo aduce el músculo pectoral mayor**.
- Algunas veces se lacera la rama ventral de C8 y T1 en el **cordón medial** del plexo braquial por una fractura.

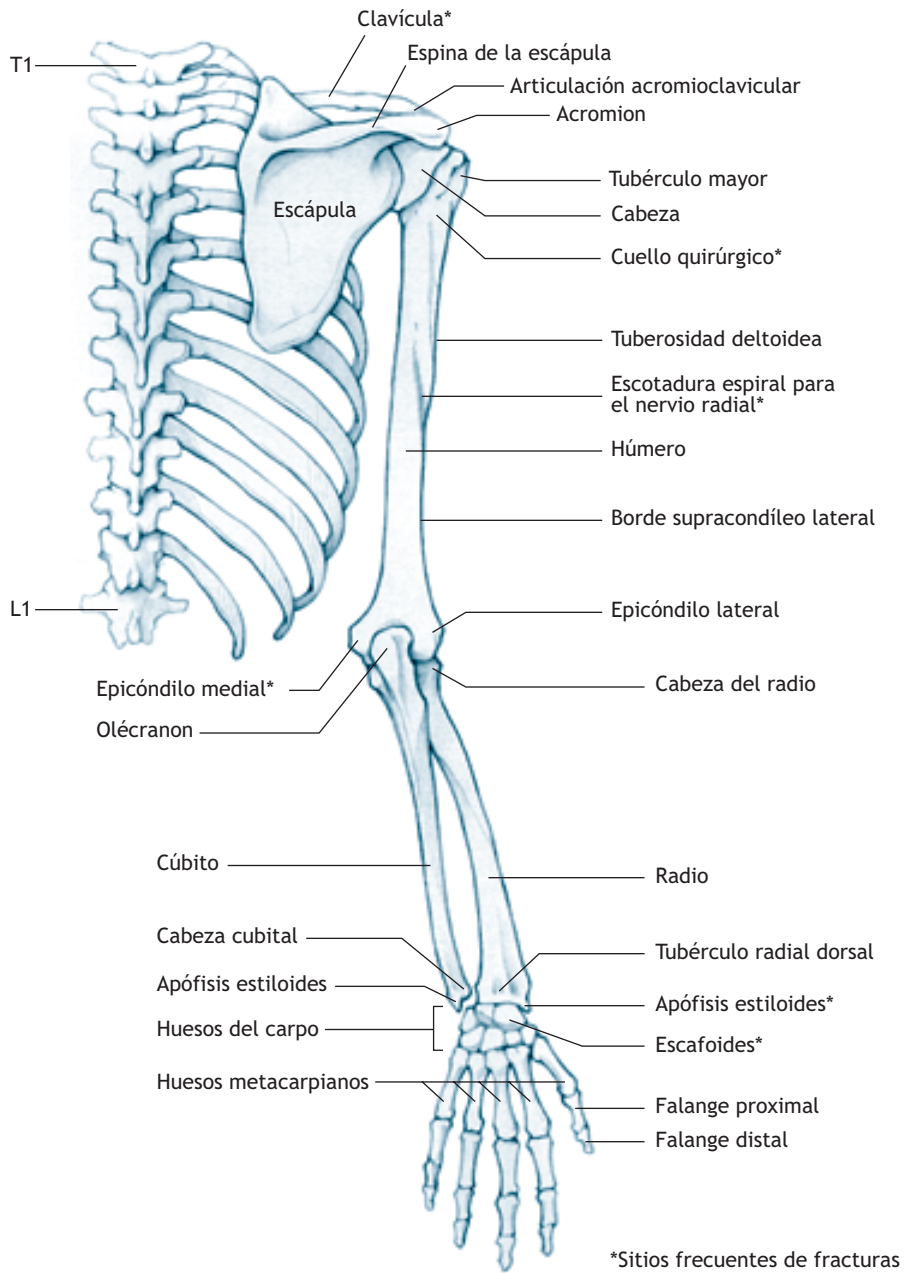


### TRAUMATISMO DE LA ARTICULACIÓN ACROMIOCLAVICULAR

Los **traumatismos de hombro** causan una **subluxación** del acromion en la articulación acromioclavicular. El **ligamento coracoclavicular**, que se extiende desde el acromion hasta la apófisis coracoides de la escápula, impide la luxación en la articulación acromioclavicular.



3. La **cintura escapular** se eleva, deprime y desplaza hacia delante o atrás sobre la pared torácica (cuadro 6-1).
- B. La **articulación glenohumeral** es una **enartrosis** que permite la flexión y extensión, la abducción y aducción y la rotación medial y lateral (cuadro 6-2).
1. En esta articulación, la **cabeza del húmero** se articula con la **fosa glenoidea de la escápula**.



**Figura 6-1.** Huesos de la extremidad superior (proyección posterior).





**Cuadro 6-1.** Músculos que actúan en la cintura escapular (hombro).

Acción	Músculos participantes	Inervación	Segmentos principales de inervación
Elevación	Elevador de la escápula Porción superior del trapecio	Escapular dorsal Accesorio	C4, 5
Depresión	Pectoral menor Porción inferior del trapecio Dorsal ancho	Pectoral medial Accesorio Toracodorsal	C7, 8 C6, 7, 8
Desplazamiento en sentido anterior	Serrato anterior Pectoral menor	Torácico largo Pectoral medial	C5, 6, 7 C7, 8
Retracción	Romboides mayor y menor Parte media del trapecio	Escapular dorsal Accesorio	C5 C1-5
Rotación lateral de la escápula (en abducción)	Mitad inferior del serrato anterior Secciones superior e inferior del trapecio	Torácico largo Accesorio	C5, 6, 7 C1-5
Rotación medial de la escápula (en aducción)	Romboides mayor y menor Elevador de la escápula	Escapular dorsal Escapular dorsal	C5 C4, 5

- La escápula gira en sentido lateral (superior) o medial (inferior) sobre la pared torácica durante la abducción y aducción del húmero en el plano de la articulación glenohumeral.
  - Por cada dos grados de abducción del brazo en la articulación glenohumeral, la escápula rota en sentido lateral o superior un grado.
  - En la abducción completa de 180°, el húmero sufre una abducción aproximada de 120° en la articulación glenohumeral y la escápula gira unos 60°.
- Los **tendones del manguito rotador** refuerzan la cápsula articular de la articulación glenohumeral e incluyen a los músculos **supraespinoso, infraespinoso, redondo menor y subescapular**.

## INFLAMACIÓN DEL MANGUITO ROTADOR

En ocasiones, los **tendones de los músculos del manguito rotador** se laceran o inflaman.

- El tendón que se lesiona con más frecuencia es el **supraespinoso**.

Los pacientes con laceración del manguito rotador sufren dolor por delante y arriba de la articulación glenohumeral durante la abducción.

- La **cápsula de la articulación glenohumeral** se refuerza mediante varios ligamentos.
  - Las **bandas glenohumorales** sustentan la cara anterior de la articulación.
  - El **ligamento coracohumeral** refuerza la cara superior de la articulación.
- El **ligamento coracoacromial** impide el desplazamiento de la cabeza humeral en sentido superior.





**Cuadro 6-2.** Músculos que actúan en la articulación del hombro (glenohumeral).

Acción	Músculos participantes	Inervación	Segmentos principales de inervación
Flexión del húmero	Pectoral menor, cabeza clavicular Porción clavicular del deltoides Ventre corto del bíceps Coracobraquial	Pectoral lateral Axilar Musculocutáneo Musculocutáneo	C5, 6, 7 C5, 6 C5, 6 C6, 7
Extensión del húmero	Fibras posteriores del deltoides Dorsal ancho Redondo mayor	Axilar Toracodorsal Subescapular inferior	C5, 6 C6, 7, 8 C6
Abducción del húmero	Fibras medias del deltoides Supraespinoso	Axilar Supraescapular	C5, 6 C5
Aducción del húmero	Parte esternocostal del pectoral mayor Dorsal ancho Redondo mayor	Pectorales medial y lateral Toracodorsal Subescapular inferior	C6–T1 C6, 7, 8 C5, 6
Rotación lateral de la escápula en abducción	Fibras posteriores del deltoides Infraespinoso Redondo menor	Axilar Supraescapular Axilar	C5, 6 C5, 6 C6
Rotación medial de la escápula en aducción	Pectoral mayor Dorsal ancho Porción clavicular del deltoides Redondo mayor Subescapular	Pectorales medial y lateral Toracodorsal Axilar Subescapular inferior Subescapular superior e inferior	C5–T1 C6, 7, 8 C5, 6, 7 C5, 6 C5, 6 C5, 6

### LUXACIÓN DEL HÚMERO

En una **luxación del húmero en la articulación glenohumeral**, la **cabeza del húmero** se desplaza en sentidos inferior y luego anterior para colocarse por debajo de la **apófisis coracoides**. La luxación de la cabeza humeral distiende a los **nervios axilar o radial**.



### FRACTURA DEL HÚMERO

Durante la **fractura del cuello quirúrgico del húmero** se daña a menudo el nervio axilar y algunas veces se la-cera la arteria circunfleja humeral posterior.

La fractura del **tubérculo mayor** del húmero produce avulsión del tubérculo mayor y separación de los músculos del manguito rotador del húmero. En los sujetos con fractura del tubérculo mayor, el músculo que queda del manguito rotador, el subescapular, gira en sentido medial al húmero en el plano de la articulación glenohumeral.

La **fractura transversa** del húmero distal a la tuberosidad deltoidea provoca abducción del fragmento proximal gracias al deltoides.





En una **fractura diafisaria (espiral)** del húmero se puede dañar el nervio radial y en ocasiones se lacera la arteria braquial profunda.

En los individuos con una **fractura supracondílea del húmero**, las contracciones del tríceps y el braquial acortan el brazo. No es infrecuente que se lesione el **nervio mediano** por una fractura intercondílea o supracondílea en el extremo distal del húmero.

**C.** Las **articulaciones del codo** incluyen a la **humerorradial**, **humerocubital** y **radiocubital proximal**.

1. El radio se articula con la cabeza del húmero en el plano de la **articulación humerorradial** (fig 6-1).
2. La escotadura troclear del cúbito se articula con la tróclea humeral en la **articulación humerocubital**.
3. Las **articulaciones humerorradial y humerocubital** son diartrosis que permiten flexión y extensión (cuadro 6-3).
4. La escotadura radial del cúbito se articula con la cabeza del radio en la **articulación radiocubital proximal**; esta articulación y la radiocubital distal posibilitan la pronación y supinación (cuadro 6-4).

## EPICONDILITIS

La **epicondilitis lateral (codo de tenista)** es la inflamación del tendón extensor común por la extensión y flexión forzadas del antebrazo en el codo. Estos sujetos padecen dolor sobre el epicóndilo lateral, que se irradia sobre la cara posterior del antebrazo.

La **epicondilitis medial (codo de golfista)** es la inflamación del tendón flexor común por la flexión y pronación repetidas del antebrazo en el codo.



## FRACTURA DEL EPICÓNDILO MEDIAL

En una **fractura del epicóndilo medial** del húmero se lesiona a menudo el nervio cubital.

**D.** Los **huesos del carpo** se articulan en su porción proximal con el radio y el cúbito con las articulaciones **radiocarpiana** y **cubitocarpiana** y en su sección distal con los metacarpos en las articulaciones carpometacarpianas (fig. 6-1).

1. La articulación radiocarpiana se forma con el extremo distal del radio y los huesos escafoides y semilunar; la articulación cubitocarpiana se integra con el extremo distal del cúbito, un disco articular y el hueso piramidal del carpo. Las articulaciones radiocarpiana y cubitocarpiana permiten la flexión, extensión, abducción (desviación radial) y aducción (desviación cubital) (cuadro 6-5).



**Cuadro 6-3.** Músculos que actúan en las articulaciones humerocubital y humerorradial.

<b>Acción</b>	<b>Músculos participantes</b>	<b>Inervación</b>	<b>Segmentos principales de inervación</b>
Flexión del cúbito y radio	Braquial Bíceps braquial Braquiorradial	Musculocutáneo Musculocutáneo Radial	C5, 6 C5, 6 C5, 6
Extensión del cúbito y radio	Tríceps braquial	Radial	C7, 8



**Cuadro 6-4.** Músculos que actúan en las articulaciones radiocubitales proximal y distal.

Acción	Músculos participantes	Inervación	Segmentos principales de inervación
Pronación (el radio gira sobre el cúbito)	Pronador redondo Pronador cuadrado	Mediano Mediano (nervio interóseo anterior)	C6,7 C8,T1
Supinación (el radio vuelve a su posición anatómica)	Supinador Biceps braquial	Radial (rama profunda) Musculocutáneo	C6,7,8 C5,6

### FRACTURA DE COLLES

La **fractura de Colles** del tercio **distal del radio** provoca en ocasiones **avulsión de la apófisis estiloides** de la diáfisis del radio.



- En estos casos el radio se acorta y la apófisis estiloides del cúbito se proyecta en situación más distal que la apófisis estiloides del radio.
- En los pacientes con una fractura del tercio distal del radio, el antebrazo y la mano exhiben una "**deformidad de tenedor**" por el desplazamiento del tercio distal del radio en sentido posterior.

2. Los **ocho huesos del carpo** se disponen en dos filas.

- La **hilera proximal** comprende, en orden lateral a medial, al hueso **escafoides, semilunar, piramidal y pisciforme**.
  - (1) El pisciforme es anterior al piramidal.
  - (2) Es un hueso sesamoideo incrustado en el tendón del flexor cubital.
- La hilera distal incluye, en orden lateral a medial, al **trapecio, trapezoide, hueso grande y ganchoso**.

**Cuadro 6-5.** Músculos que actúan en las articulaciones de la muñeca.

Acción	Músculos participantes	Inervación	Segmentos principales de inervación
Flexión de la mano	Flexor cubital del carpo Flexor radial del carpo	Cubital Mediano	C8 C6,7
Extensión de la mano	Extensor cubital del carpo Extensor radial largo del carpo Extensor radial corto del carpo	Radial (rama profunda) Radial Radial (rama profunda)	C7,8 C6,7 C6,7
Abducción (desviación radial) de la mano	Extensores radiales largo y corto del carpo Flexor radial del carpo	Radial (rama profunda) Mediano	C6,7 C6,7
Aducción (desviación cubital) de la mano	Flexor cubital del carpo Extensor cubital del carpo	Cubital Radial (rama profunda)	C8 C7,8



## LUXACIÓN DEL SEMILUNAR

El **semilunar** es el hueso del carpo que se luxa con más frecuencia.

- Por lo general, el semilunar se luxa hacia delante en el **túnel del carpo**.
  - La luxación del semilunar produce síndrome del túnel del carpo (véase la descripción más adelante).
3. La parte posterior del túnel del carpo se forma con los ocho huesos del carpo.
    - a. El **retináculo flexor** completa la cara anterior del túnel del carpo; se fija en su porción medial al hueso pisciforme y ganchoso y en su porción lateral a los tubérculos del escafoides y el trapecio.
    - b. El **túnel del carpo** contiene al **nervio mediano y nueve tendones** que se originan en tres músculos flexores (flexor superficial y profundo de los dedos y flexor del dedo gordo) en la porción anterior del antebrazo.
  4. El **canal de Guyon** se ubica entre el pisciforme y el gancho del hueso ganchoso en posición superficial respecto del túnel del carpo. El nervio, la arteria y la vena cubitales atraviesan la muñeca para llegar hasta la mano después de cruzar el canal de Guyon.
- E.** En cada uno de los cuatro dedos, las **tres articulaciones se integran con un metacarpo y tres falanges**: una articulación **metacarpofalángica**, una **interfalángica proximal** y una **interfalángica distal**.
1. En las **articulaciones metacarpofalángicas**, los metacarpos se articulan con las falanges proximales. Estas articulaciones son de tipo condiloideo y permiten la flexión, extensión, abducción y aducción (cuadro 6-6).
  2. En las **articulaciones interfalángicas proximales**, las falanges proximales se articulan con las falanges medias. En las **articulaciones interfalángicas distales**, las falanges medias se articulan con las falanges distales. Ambos tipos de articulaciones son diartrosis que posibilitan la flexión y la extensión (cuadro 6-6).
- F.** El **dedo pulgar** tiene tres articulaciones: una **carpometacarpal**, una **metacarpofalángica** y una **interfalángica**.
1. La articulación carpometacarpal tiene forma de silla de montar y se crea con el primer metacarpiano y el trapecio. Hace posible la flexión, extensión, abducción, aducción y rotación (cuadro 6-7).
  2. Las acciones en la articulación metacarpofalángica e interfalángica son similares a las de estas articulaciones en los dedos.
- G.** Los tendones de los dos músculos extensores del pulgar y el abductor largo del pulgar forman los límites de la **tabaquera anatómica**, región pequeña situada en la porción posterolateral de la muñeca.
1. El **extensor corto** y **extensor largo del pulgar** forman el borde lateral de la tabaquera anatómica.
  2. El **extensor largo del dedo pulgar** forma el borde medial de la tabaquera anatómica.
    - a. Los huesos **escafoides** y **trapecio** se ubican en el piso de la tabaquera anatómica.
    - b. La **arteria radial** cruza por la tabaquera anatómica y la rama superficial del nervio radial inerva la piel que la cubre.



## FRACTURA DEL ESCAFOIDES

El **escafoides** es el hueso del carpo que se fractura con más frecuencia.

- Los individuos con fractura del escafoides padecen dolor e hipersensibilidad sobre la **tabaquera anatómica**. La porción proximal del escafoides sufre a menudo necrosis avascular puesto que la irrigación del hueso llega de manera inicial a la porción distal y por último a la proximal.

**Cuadro 6-6.** Músculos que actúan en las articulaciones de los dedos.

<b>Acción</b>	<b>Músculos participantes</b>	<b>Inervación</b>	<b>Segmentos principales de inervación</b>
<b>Flexión, todos los dedos</b>			
Articulaciones metacarpofalángicas	Lumbricales	Mediano, índice y medio Cubital (rama profunda), anular y meñique	C8,T1 C8,T1
	Interóseos	Cubital (rama profunda)	C8,T1
Articulación metacarpofalángica del dedo meñique	Flexor del dedo meñique	Cubital (rama profunda)	C8,T1
Articulaciones interfalángicas proximales	Flexor superficial de los dedos	Mediano	C7, C8,T1
	Lumbricales	Mediano, índice y medio Cubital (rama profunda), anular y meñique	C8,T1 C8,T1
Articulaciones interfalángicas distales	Flexor profundo de los dedos	Hacia el índice y dedo medio Mediano (nervio interóseo anterior) hacia el anular y meñique Cubital (rama profunda)	C8
<b>Extensión</b>			
Articulaciones metacarpofalángicas de todos los dedos	Extensor de los dedos	Radial (rama profunda)	C6, 7, 8
Dedo índice	Extensor del índice	Radial (rama profunda)	C7, 8
Dedo meñique	Extensor del dedo meñique	Radial (rama profunda)	C7, 8
<b>Extensión</b>			
Articulaciones interfalángicas	Lumbricales	Mediano, índice y medio	C8,T1
		Cubital (rama profunda), anular y meñique	C8,T1
	Interóseos	Cubital (rama profunda)	C8,T1
<b>Abducción</b>			
Articulaciones metacarpofalángicas	Interóseos dorsales	Cubital (rama profunda)	C8,T1
	Abductor del dedo meñique	Cubital (rama profunda)	C8,T1

(continúa)



**Cuadro 6-6.** Músculos que actúan en las articulaciones de los dedos (*continuación*).

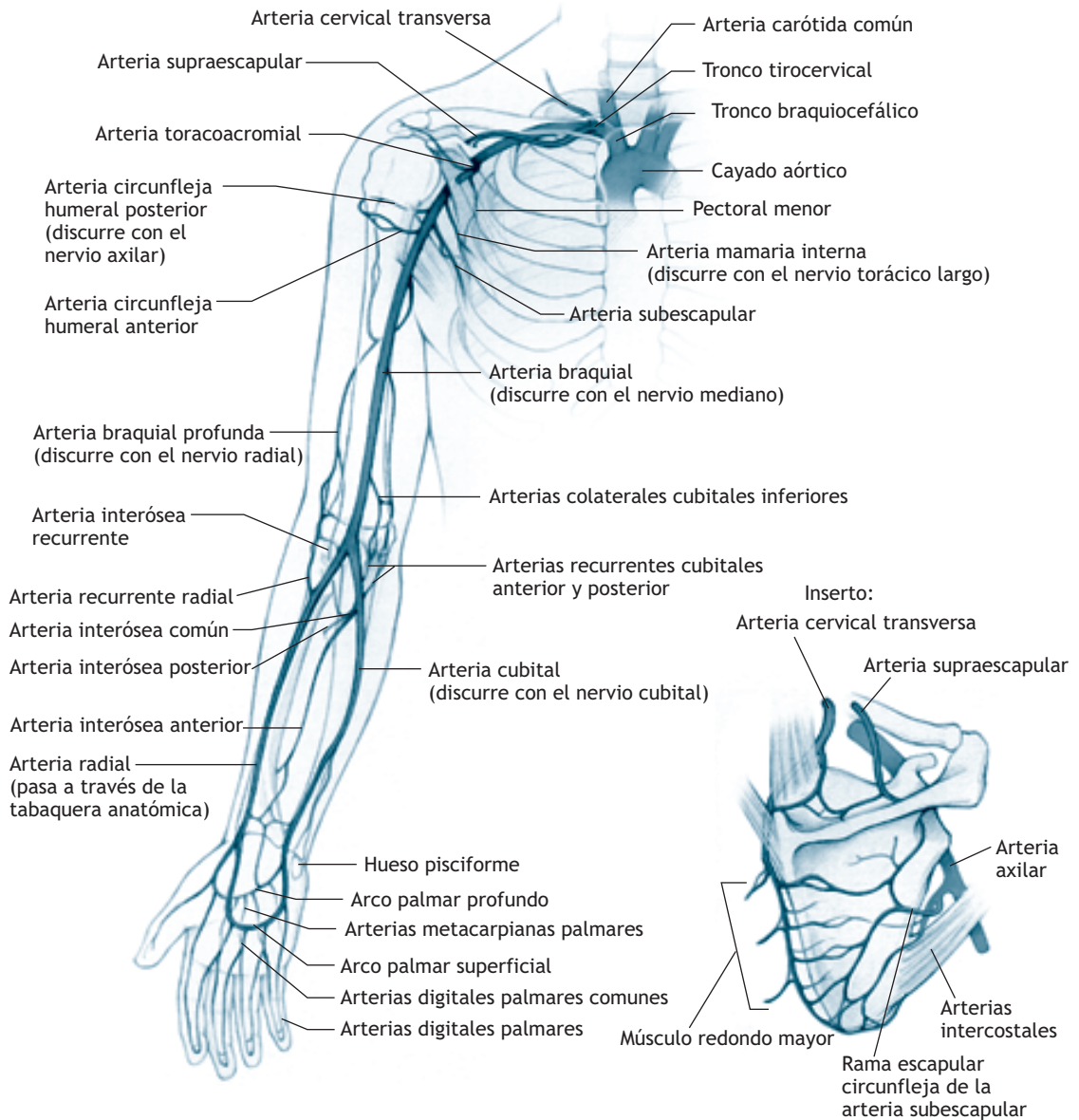
Acción	Músculos participantes	Inervación	Segmentos principales de inervación
<b>Aducción</b>			
Articulaciones metacarpofalángicas de todos los dedos con excepción del dedo medio	Interóseos palmares	Cubital (rama profunda)	C8,T1
<b>Oposición</b>			
Dedo meñique	Oponente del dedo meñique	Cubital (rama profunda)	C8,T1

## II. Irrigación (fig. 6-2)

- A. La **arteria subclavia** procede de la arteria braquiocefálica en el lado derecho y el cayado de la aorta en el lado izquierdo y se convierte en la **arteria axilar** en el borde izquierdo de la primera costilla. El **tronco tirocervical** de la subclavia da origen a las arterias **supraescapular** y la **cervical transversa**, que irrigan a los músculos que se fijan a la escápula.

**Cuadro 6-7.** Músculos que actúan en las articulaciones del pulgar.

Acción	Músculos participantes	Inervación	Segmentos principales de inervación
<b>Flexión</b>			
Todas las articulaciones, en particular las interfalángicas	Flexor largo del dedo pulgar	Mediano (nervio interóseo anterior)	C8,T1
Articulación metacarpofalángica	Flexor corto del dedo pulgar	Mediano (rama recurrente)	C8,T1
<b>Extensión</b>			
Todas las articulaciones	Extensor largo del dedo pulgar	Radial (rama profunda)	C7, 8
Articulación metacarpofalángica	Extensor corto del dedo pulgar	Radial (rama profunda)	C7, 8
<b>Abducción</b>			
	Abductor largo del dedo pulgar	Radial (rama profunda)	C7, 8
	Abductor corto del dedo pulgar	Mediano (rama recurrente)	C8,T1
<b>Aducción</b>			
	Aductor del dedo pulgar	Cubital (rama profunda)	C8,T1
<b>Oposición</b>			
	Oponente del dedo pulgar	Mediano (rama recurrente)	C8,T1



**Figura 6-2.** Arterias que irrigan la extremidad superior. Inserto: circulación escapular colateral.

1. La **arteria supraescapular**:
  - a. Cruza el triángulo posterior del cuello.
  - b. Pasa sobre el ligamento escapular transverso.
  - c. Irriga al supraespinoso e infraespinoso en la cara posterior de la escápula.
2. La **arteria cervical transversa**:
  - a. Cruza el triángulo posterior del cuello.





- b. Se divide en dos ramas, una superficial que irriga al trapecio.
  - c. Forma también una rama profunda (arteria escapular dorsal) que irriga al romboide y elevador de la escápula.
- B.** La **arteria axilar** se divide en tres porciones gracias al pectoral menor y tiene seis ramas: una que proviene de la primera porción, dos de la segunda y tres de la tercera.
1. La **arteria torácica superior** perfunde a los primeros dos espacios intercostales y al serrato anterior.
  2. La **arteria toracoacromial** riega la pared anterior de la axila, que comprende al músculo pectoral, el deltoides, la clavícula y la articulación acromioclavicular.
  3. La **arteria mamaria externa** discurre junto con el nervio torácico largo e irriga al serrato anterior, los músculos pectorales y la mama.
  4. La **arteria subescapular** es la rama más grande de la arteria axilar.
    - a. Emite a la arteria escapular circunfleja, que pasa alrededor del borde lateral de la escápula e irriga al redondo mayor, redondo menor e infraespinoso.
    - b. Da origen a una arteria toracodorsal, que irriga al dorsal ancho.
  5. La **arteria humeral circunfleja posterior** procede de la zona adyacente a la arteria subescapular.
    - a. Discurre con el nervio axilar a través del espacio cuadrangular alrededor del cuello quirúrgico del húmero.
    - b. Irriga al deltoides, redondo mayor y redondo menor, así como al vientre largo del tríceps.
  6. La **arteria humeral circunfleja anterior** es menor que la posterior y riega a los músculos de la cara anterior del brazo.

## OBSTRUCCIÓN DE LA ARTERIA AXILAR

En una **obstrucción de la primera o segunda secciones de la arteria axilar** o la *subclavia*, la **escapular circunfleja** y las **ramas toracodorsales** de la arteria subescapular contribuyen a la circulación colateral, que forma un puente en la obstrucción (véase el inserto de la fig. 6-2). Se crean anastomosis por arriba y atrás de la escápula entre las ramas toracodorsal y escapular circunfleja de la arteria subescapular y las arterias supraescapular, escapular dorsal e intercostal posterior.



- C.** La **arteria braquial** continúa a partir de la axilar en el borde inferior del tendón del redondo mayor e irriga las caras anterior y posterior del brazo.
1. La **arteria braquial profunda** traza una espiral alrededor de la porción media de la diáfisis del húmero junto con el nervio radial.
  2. La arteria braquial profunda perfunde al músculo tríceps braquial y contribuye a la circulación colateral alrededor del codo.

## CONTRACTURA ISQUÉMICA DE VOLKMANN

La **contractura isquémica de Volkmann** es consecuencia de una fractura supracondílea del húmero. El desplazamiento del húmero como efecto de la fractura comprime a la **arteria braquial** y produce isquemia del antebrazo y la mano. En estos pacientes, la mano se encuentra flexionada en la muñeca y los dedos se flexionan en las articulaciones interfalángicas.



## CONTRACTURA DE DUPUYTREN

La **contractura de Dupuytren** se debe a la fibrosis y el acortamiento de la aponeurosis palmar. El engrosamiento y acortamiento de las bandas de aponeurosis sobre los tendones flexores provocan la flexión del dedo anular y meñique.





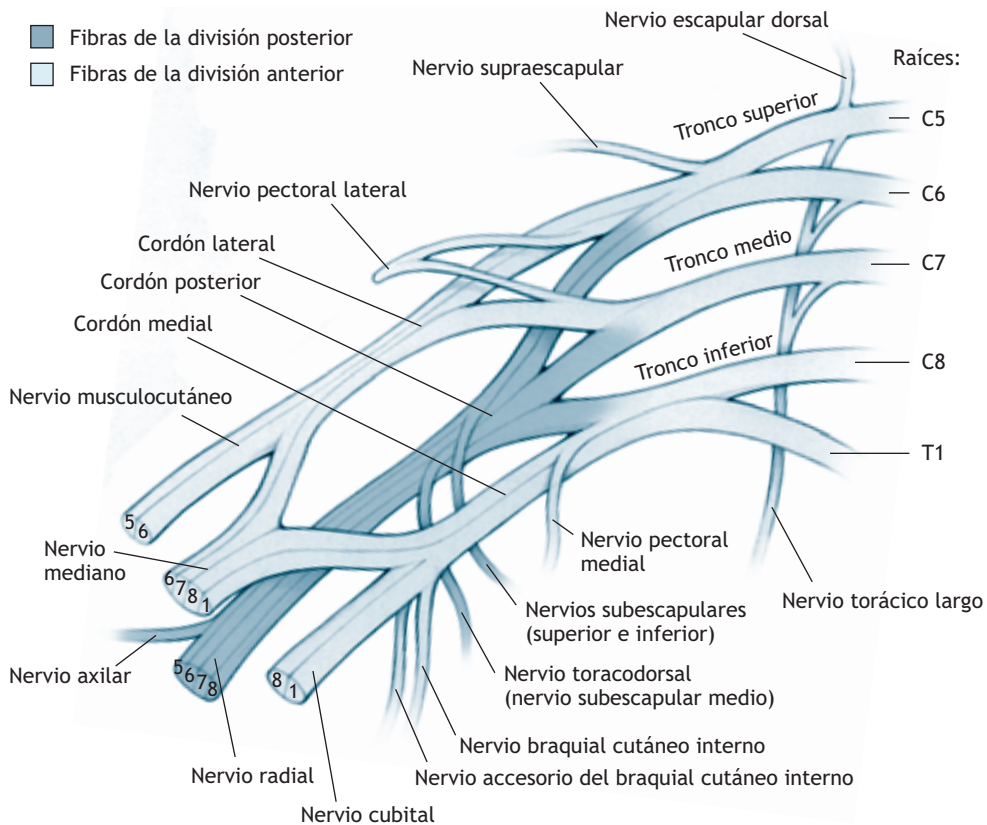
- D.** Las **arterias radial y cubital** proceden de la arteria braquial en la fosa cubital e irrigan al antebrazo y la mano.
- 1.** La **arteria cubital** riega la cara medial del antebrazo y la mano.
    - a.** La **arteria interósea común:**
      - (1) Surge de la arteria cubital en la fosa cubital.
      - (2) Se divide y crea una arteria interósea anterior y una posterior, que perfunden a los músculos profundos de las caras anterior y posterior del antebrazo, respectivamente.
    - b.** El **arco superficial:**
      - (1) Es continuación de la arteria cubital.
      - (2) Forma el **arco palmar superficial** en la palma de la mano y se ramifica para emitir las arterias metacarpianas palmares, que irrigan a la mano y los dedos.
    - c.** La **rama profunda de la arteria cubital** se anastomosa con la porción medial del **arco palmar profundo**.
  - 2.** La **arteria radial** irriga la cara lateral del antebrazo y la mano.
    - a.** La **rama superficial** de la arteria radial:
      - (1) Procede de la arteria radial en el plano de la muñeca.
      - (2) Se anastomosa con la porción lateral del arco palmar superficial.
    - b.** La **porción distal de la arteria radial:**
      - (1) Se proyecta en la zona dorsal de la muñeca y atraviesa el piso de la tabaquera anatómica.
      - (2) Penetra en la porción profunda de la palma de la mano después de cruzar entre los dos vientres del primer músculo interóseo dorsal.
      - (3) Crea el **arco palmar profundo** que se ramifica para formar las arterias metacarpianas dorsales, que a su vez riegan la mano y los dedos.

### III. Drenaje venoso

- A.** Las venas **basílica** y **cefálica** son vasos superficiales que surgen de una red venosa situada en la cara dorsal de la mano.
- 1.** La **vena cefálica** se origina en la cara lateral de la red venosa, avanza en la cara anterolateral del antebrazo y el brazo, cruza entre los músculos deltoides y pectoral mayor y drena en la vena axilar.
  - 2.** La **vena basílica** se origina en la porción medial de la red venosa, cruza por la cara medial del antebrazo, discurre con la arteria braquial en el brazo y se une a la vena braquial para formar la vena axilar.
- B.** Las venas profundas de la extremidad superior se proyectan con las arterias del mismo nombre.

### IV. Inervación (fig. 6-3 a 6-6, cuadro 6-8)

- A.** La extremidad superior recibe inervación del **plexo braquial**, que se forma con las ramas ventrales entrelazadas de los nervios raquídeos de C5 a T1.
- B.** El patrón típico de ramificación de las ramas ventrales del plexo braquial es **5-3-6-3-10-5**.
- 1.** **Cinco ramas ventrales** de los nervios raquídeos C5 a T1 (también conocidas como las cinco raíces) se entrelazan para formar **tres troncos**.
    - a.** Las ramas ventrales de C5 y C6 se unen para conformar el **tronco superior**.
    - b.** La rama ventral de C7 se continúa como el **tronco medio**.
    - c.** Las ramas ventrales de C8 y T1 se unen para constituir el **tronco inferior**.



**Figura 6-3.** Anatomía del plexo braquial.

## GRADIENTE DE INERVACIÓN

Las **ramas ventrales** del plexo braquial poseen un **gradiente de inervación en sentido proximal a distal**.

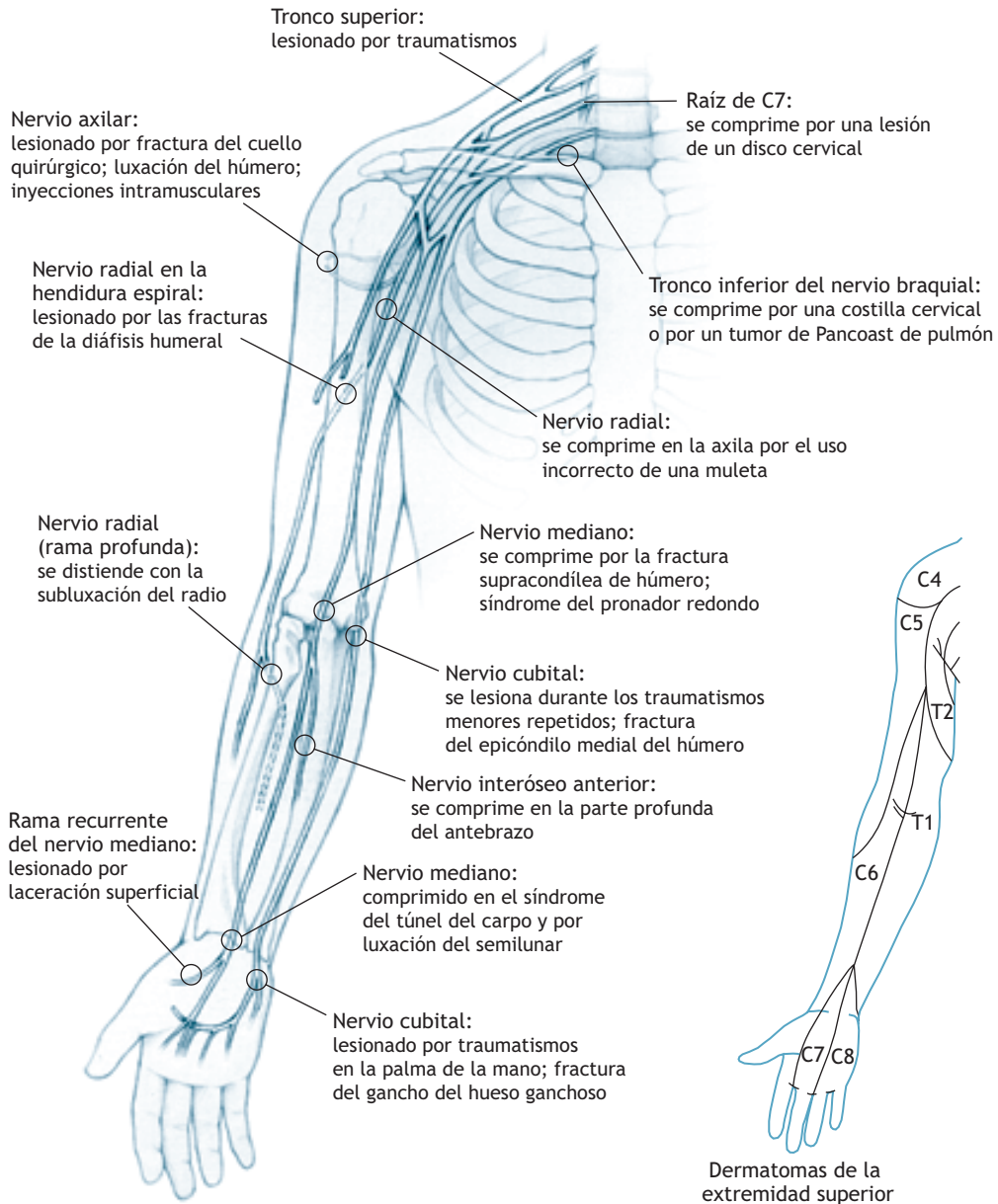
- Los nervios que poseen fibras de las **ramas superiores** del plexo (C5 y C6) inervan a los **músculos proximales** de la extremidad superior (esto es, los músculos que actúan en la cintura escapular y el hombro).
- Los nervios que tienen fibras de las **ramas inferiores** del plexo (C8 y T1) inervan a los **músculos distales** (p. ej., músculos de la mano).
- Los nervios con fibras de las **ramas intermedias** del plexo (C6 a C8) inervan a los músculos que actúan **sobre todo en el codo y la muñeca**.

2. Cuando cada tronco se divide en una porción anterior y otra posterior se forman **seis divisiones**.

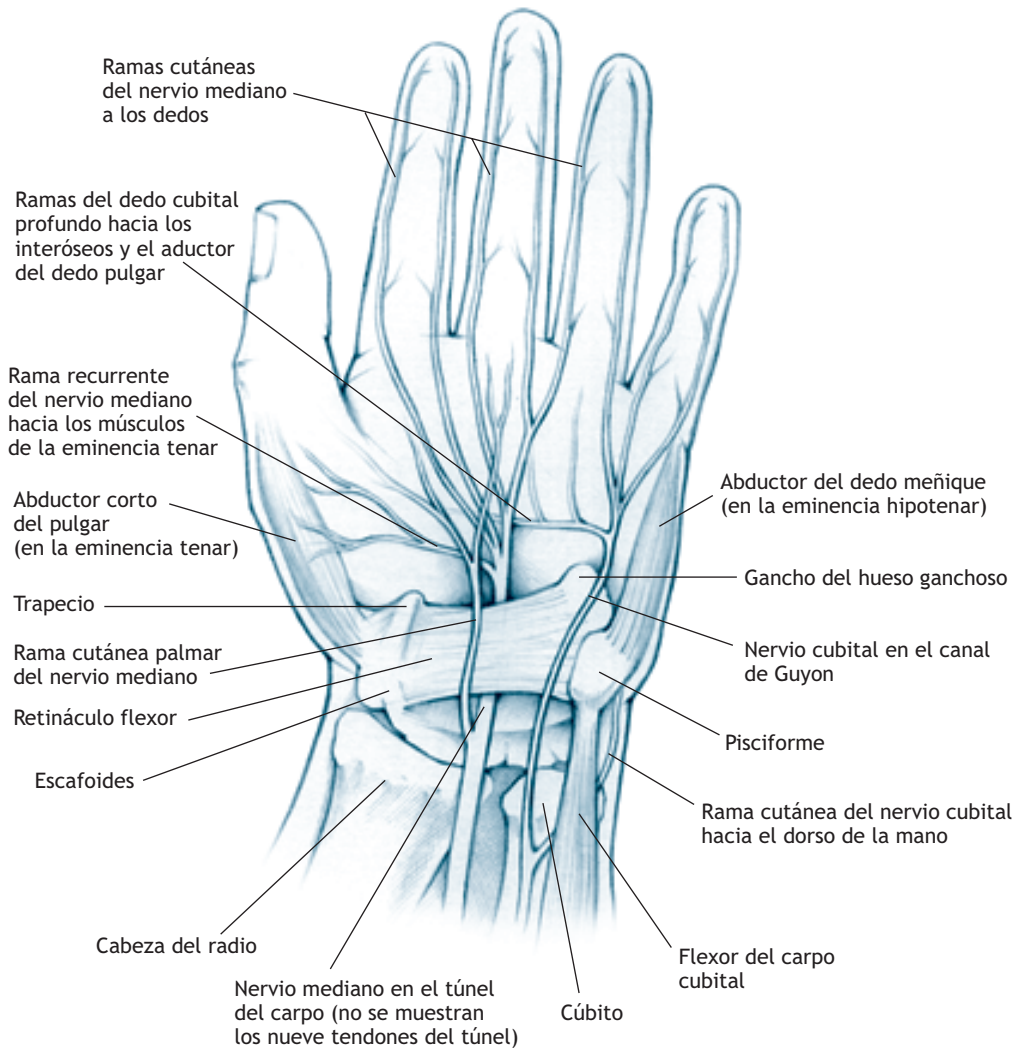
## IMPORTANCIA DE LAS FIBRAS DE LAS DIVISIONES ANTERIOR Y POSTERIOR

Los **músculos de la cara anterior del brazo, cara anterior del antebrazo y la mano** que actúan en esencia como **flexores** tienen inervación de nervios que contienen fibras de la división anterior. Los nervios musculocutáneo, cubital, mediano, lateral y pectoral medial poseen fibras de la división anterior.





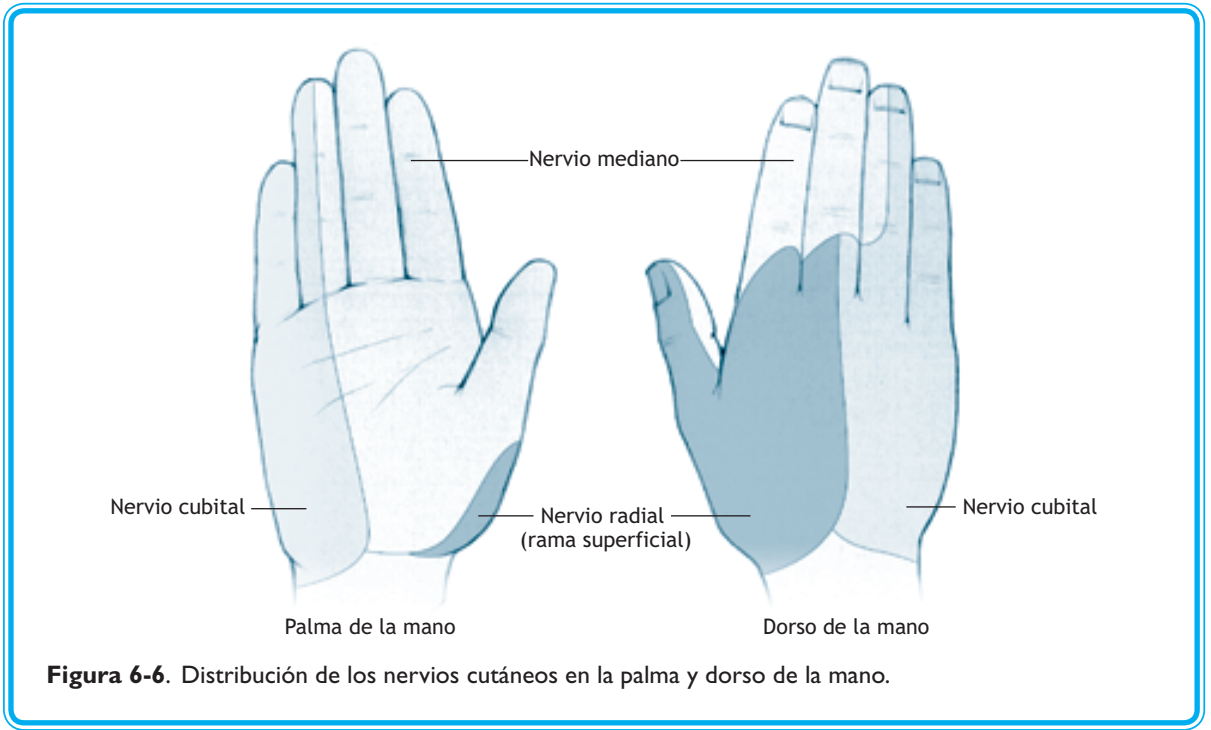
**Figura 6-4.** Anatomía clínica principal de la inervación de la extremidad superior.  
Inserto: dermatomas de la extremidad superior.



**Figura 6-5.** Anatomía de los nervios mediano y cubital de la muñeca.

Los **músculos de la cara posterior del brazo y el antebrazo** que actúan en particular como **extensores** reciben su inervación de los nervios que contienen fibras de la **división posterior**. Los nervios axilar, radial y subescapular superior, medio e inferior contienen fibras de la **división posterior**.

3. Cuando las fibras de las divisiones anterior y posterior se unen se forman **tres cordones**.
  - a. Las fibras de la división anterior de los troncos superior y medio se unen para integrar el **cordón lateral** y las fibras de la división anterior del tronco inferior continúan en la forma del **cordón medial**.



**Figura 6-6.** Distribución de los nervios cutáneos en la palma y dorso de la mano.

- b. Las fibras de la división posterior de los tres troncos se unen para crear el **cordón posterior**. Estos cordones reciben el nombre de sus relaciones (lateral, medial o posterior) con la arteria axilar.
- 4. A partir de las ramas, troncos y cordones ventrales se forman **10 nervios colaterales** antes de los cinco terminales. Cada nervio colateral contiene fibras de cuando menos dos ramas ventrales adyacentes del plexo braquial.
- 5. Los tres cordones dan origen a **cinco nervios terminales**. Cada nervio terminal posee fibras de al menos dos ramas ventrales adyacentes del plexo braquial.
  - a. A partir de los cordones lateral y medial surgen tres nervios terminales (**musculo-cutáneo, cubital y mediano**) con forma de una M.
  - b. Dos nervios terminales surgen del cordón posterior: el **radial** y el **axilar**.

### LESIONES DEL TRONCO DEL PLEXO

Las **lesiones que ocurren en el tronco del plexo** dañan a las **ramas ventrales** o los **troncos** del plexo braquial proximales a la formación y ramificación de los nervios terminales y colaterales y tienen un efecto mucho más extenso que las lesiones observadas en los nervios colaterales o terminales.

### SÍNDROME DE ERB-DUCHENNE

El **síndrome de Erb-Duchenne** es consecuencia de una lesión de las **ramas ventrales de C5 y C6** en el **tronco superior** del plexo (fig. 6-3 y 6-4, cuadro 6-8).

- Afecta en especial a los **músculos proximales** de la extremidad superior; por lo tanto, los músculos que actúan en el hombro y el codo se debilitan.



**Cuadro 6-8.** Efectos de las lesiones en las raíces principales y nervios del plexo braquial.

<b>Raíz lesionada</b>	<b>Causa de la lesión</b>	<b>Localización del dermatoma</b>	<b>Músculos afectados</b>	<b>Reflejo suprimido</b>
C5	Compresión del tronco superior (síndrome de Erb-Duchenne) Hernia de disco entre C4 y C5	Cara posterior del hombro, porción laterosuperior del brazo	Deltoides Manguito rotador Bíceps Braquiorradial	Tendón del bíceps
C6	Compresión del tronco superior (síndrome de Erb-Duchenne) Hernia de disco entre C5 y C6	Cara lateral del antebrazo, eminencia tenar, lados dorsal y palmar del pulgar y dedo índice	Bíceps Braquiorradial Braquial Supinador	Tendón del bíceps
C7	Espondilosis cervical Hernia de disco entre C6 y C7	Porción media de la palma de la mano, lados dorsal y palmar del dedo medio	Dorsal ancho Pectoral mayor Tríceps Extensores de la muñeca	Tendón del tríceps
C8	Compresión del tronco inferior por una costilla cervical o un tumor de Pancoast (parálisis de Klumpke)	Eminencia hipotenar, lados dorsal y palmar de los dedos anular y meñique	Flexores de los dedos Flexores de la muñeca Músculos intrínsecos de la mano	
T1	Compresión del tronco inferior por una costilla cervical o un tumor de Pancoast (parálisis de Klumpke)	Porción medial del brazo y antebrazo hasta la muñeca	Músculos intrínsecos de la mano	



Nervio lesionado	Causa de la lesión	Sensibilidad cutánea alterada	Debilidad en	Signo común de la lesión
Axilar (C5, C6)	Fractura del cuello quirúrgico del húmero, luxación de la cabeza humeral	Sobre la inserción del deltoides	Abducción del hombro	
Radial (C5, C6, C7, C8)	Fractura diafisaria de húmero Subluxación de la cabeza radial Luxación de la cabeza humeral Compresión en la axila	Sobre el primer interóseo dorsal, tabaquera anatómica	Extensión de la muñeca Extensión de todos los dedos en las articulaciones metacarpofalángicas Supinación Extensión y abducción del pulgar	Mano péndula
Mediano (C6, C7, C8, T1)	<b>Lesión distal:</b> Síndrome del túnel del carpo Luxación del semilunar	3 ½ dedos laterales	Oposición del pulgar	Mano de mono
Cubital (C8, T1)	<b>Lesión proximal:</b> Fractura supracondílea del húmero Compresión entre los vientres del pronador redondo	3 ½ dedos laterales, eminencia tenar	Músculos distales y: Flexión en la muñeca Flexión de los dedos laterales Flexión del pulgar Pronación	Desviación cubital de la muñeca Mano de predicador
Musculocutáneo (C5, C6, C7)	<b>Lesión distal:</b> Fractura del gancho del hueso ganchoso  <b>Lesión proximal:</b> Fractura o traumatismo en el epicóndilo medial del húmero Fractura de clavícula	1 ½ dedos mediales, eminencia hipotenar  Cara lateral del antebrazo	Abducción y aducción de los dedos, aducción del pulgar Extensión de los dedos  Músculos distales y: Flexión de los dedos mediales Flexión en la muñeca	Mano en garra  Desviación radial de la muñeca
	Traumatismo Compresión de la parte superior del tronco		Flexión en el codo, supinación	





En ocasiones se acompaña de alteraciones de la sensibilidad cutánea de los dermatomas C5 y C6 en la cara lateral del brazo, antebrazo, pulgar y dedo índice (inserto de la fig. 6-4).

- En los sujetos con este síndrome, la extremidad superior permanece en **posición de "propina de mesero"**, por la falta de abducción y debilidad de la flexión y rotación lateral en la articulación glenohumeral. El brazo se encuentra en aducción, extensión y rotación medial.
- Algunas veces también se debilita la flexión y supinación del codo y extensión de la muñeca. El antebrazo se halla en pronación y los flexores del carpo flexionan la mano en el plano de la muñeca.
- Los músculos romboides, el elevador de la escápula y el serrato anterior no sufren alteraciones; los nervios que inervan a estos músculos se originan de las ramas ventrales proximales a la lesión.

## PARÁLISIS DE KLUMPKE

La **parálisis de Klumpke** es resultado de la compresión de las **ramas ventrales de C8 y T1** en el plano del **tronco inferior** del plexo (fig. 6-3 y 6-4, cuadro 6-8).

- Los más afectados son los **músculos distales** de la extremidad superior que reciben inervación de las fibras de C8 y T1 en el tronco inferior.

Algunas veces se acompaña de alteraciones de la sensibilidad cutánea de los dermatomas C8 y T1 en la porción medial de la mano, el dedo anular, el dedo meñique y la parte medial del antebrazo (inserto de la fig. 6-4).

- Los individuos con este síndrome manifiestan debilidad de los músculos intrínsecos de la mano que tienen inervación de las fibras de C8 o T1 en los nervios mediano y cubital, lo que da lugar a una combinación de **mano de mono** y **mano en garra**.
- Estos pacientes muestran **dificultad para empuñar la mano** por debilidad de los músculos que flexionan los dedos en las articulaciones metacarpofalángicas e interfalángicas.
- Los músculos que actúan en el hombro y el codo no sufren alteraciones.
- La parálisis de Klumpke también se debe a la compresión del tronco inferior a causa de una **costilla cervical** o un **tumor de Pancoast** en la porción apical de un pulmón. Algunas veces se acompaña de otros síntomas del síndrome del estrecho torácico superior.

C. A partir de las raíces, troncos y cordones del plexo surgen **10 nervios colaterales**.

### 1. Nervio supraescapular (C5, C6):

- Procede del tronco superior del plexo y atraviesa el triángulo posterior del cuello por debajo del trapecio.
- Pasa a través de la escotadura escapular bajo el ligamento escapular transversal superior, a través de la fosa supraespinosa, alrededor de la espina escapular y hasta la fosa infraespinosa.
- Inerva a los músculos **supraespinoso** e **infraespinoso**.

## LESIONES DEL NERVO SUPRAESCAPULAR

El **nervio supraescapular** se puede comprimir en su trayecto a través la **escotadura escapular**. Los pacientes con una lesión del nervio supraescapular sufren dolor de hombro, debilidad en abducción del brazo en la articulación glenohumeral y en la rotación lateral de la articulación glenohumeral.

### 2. Nervio pectoral lateral (C5, C6, C7):

- Surge del cordón lateral.
- Inerva al **pectoral mayor**, en particular su sección clavicular.

### 3. Nervio pectoral medial (C8, T1):

- Se origina del cordón medial.
- Inerva al **pectoral menor**, luego lo atraviesa para inervar al pectoral mayor; los nervios pectorales lateral y medial reciben su nombre por su origen de los cordones medial y lateral del plexo, respectivamente.





4. **Nervio accesorio del braquial cutáneo interno** (C8, T1):
  - a. Se origina en el cordón medial.
  - b. Inerva la piel de la cara medial del brazo.
5. El nervio **braquial cutáneo interno** (C8, T1):
  - a. Proviene del cordón medial en situación distal respecto del nervio cutáneo braquial medial.
  - b. Inerva la piel que cubre a la cara medial del antebrazo.
6. **Nervio subescapular superior** (C5, C6):
  - a. Surge del cordón posterior.
  - b. Inerva la porción superior del músculo **subescapular**.
7. **Nervio toracodorsal** (C6, C7, C8) (o nervio subescapular medio):
  - a. Se origina en el cordón posterior entre los nervios subescapulares superior e inferior.
  - b. Inerva al **dorsal ancho**.

### LESIONES DEL NERVIO TORACODORSAL

Los procedimientos quirúrgicos de la axila pueden lesionar al **nervio toracodorsal**. Estos sujetos tienen dificultad para elevar el tronco (como si intentaran subir o hacer ejercicios abdominales) y utilizar una muleta.



8. **Nervio subescapular inferior** (C5, C6):
  - a. Procede del cordón posterior.
  - b. Inerva la porción inferior de los **músculos subescapular y redondo mayor**.
9. **Nervio escapular dorsal** (C5):
  - a. Se origina en la rama ventral de C5 del plexo.
  - b. Atraviesa el músculo escaleno medio y cruza por el triángulo posterior del cuello.
  - c. Pasa por debajo del borde vertebral de la escápula.
  - d. Inerva al **elevador de la escápula, romboide mayor y romboide menor**.
10. **Nervio torácico largo** (C5, C6, C7):
  - a. Proviene de las tres ramas ventrales superiores del plexo braquial.
  - b. Pasa por detrás de C8 y ramas ventrales de T1 y luego discurre en la parte superficial de la pared torácica lateral junto con la arteria mamaria externa.
  - c. Inerva al músculo **serrato anterior**.

### LESIONES DEL NERVIO TORÁCICO LARGO

Por lo general, el **nervio torácico largo** se lesiona en el sitio donde pasa por arriba del serrato anterior en la pared lateral del tórax.

- Los individuos con una lesión del nervio torácico largo no pueden sostener el borde vertebral de la escápula contra la espalda, por lo que éste aparece **“levantado” (levantamiento medial de la escápula)**.
- Estas personas también padecen debilidad al intentar retraer la escápula y dificultad para elevar el brazo por arriba de la cabeza.



## V. Los cinco nervios terminales del plexo

### A. Nervio musculocutáneo (C5, C6 y C7)

1. El nervio musculocutáneo comprende fibras de la división anterior de las tres ramas ventrales superiores del plexo braquial.
2. Proviene del cordón lateral y atraviesa los músculos coracobraquiales hasta llegar al compartimiento anterior del brazo.
3. El nervio musculocutáneo avanza entre el bíceps y el braquial y emerge a un lado del tendón bicipital.



4. Inerva al coracobraquial, bíceps braquial y braquial.
5. Continúa como nervio cutáneo braquial anterolateral, que inerva a la piel de la cara lateral del antebrazo.

## LESIONES DEL NERVO MUSCULOCUTÁNEO (CUADRO 6-8)

Las **lesiones del nervio musculocutáneo** son raras.

- El nervio se comprime en el sitio donde pasa a través del músculo coracobraquial.
- Los pacientes con este tipo de lesión experimentan debilidad durante la flexión del antebrazo en el codo y en la supinación.



### B. Nervio mediano (C6, C7, C8, T1)

1. El nervio mediano comprende fibras de la división anterior de las ramas ventrales del plexo braquial con excepción de C5.
2. Las fibras de los **cordones lateral y medial** se unen por delante de la arteria axilar para formar el nervio mediano.
3. El nervio mediano se proyecta en posición medial hacia el tendón bicipital y la arteria braquial en el brazo. Llega hasta el antebrazo después de pasar por delante del codo y debajo de la aponeurosis bicipital.
4. En el antebrazo, este nervio pasa entre los **dos vientres del redondo pronador** y luego discurre entre el flexor del superficial de los dedos y el flexor profundo de los dedos hasta llegar a la muñeca.
5. El nervio mediano inerva a los **músculos superficiales de la porción anterior del antebrazo**, incluidos el flexor del carpo radial, palmar largo, flexor superficial de los dedos y pronador redondo.
6. Da origen al nervio interóseo anterior en la fosa cubital, que inerva a los músculos profundos de la cara anterior del antebrazo, como la mitad lateral del flexor profundo de los dedos, el flexor largo del dedo pulgar y el pronador cuadrado. Los **únicos músculos de la cara anterior del antebrazo que no inerva el nervio mediano** son el braquiorradial (nervio radial), el flexor del carpo radial y la mitad medial del flexor profundo de los dedos (nervio cubital).
7. El nervio mediano pasa por el túnel del carpo en el plano de la muñeca entre el retináculo flexor y los tendones de los flexores (fig. 6-5).
8. Emite la **rama recurrente** distal al túnel del carpo, que inerva a los tres músculos de la región tenar.
9. El nervio mediano proyecta **ramas musculares** distales al túnel del carpo, que inervan a los músculos lumbricales de los dedos índice y medio.
10. También origina a los nervios **digitales palmares comunes** y los **nervios cutáneos digitales propios**, que inervan la cara palmar y lateral radial de tres dedos y la mitad de otro (pulgar, índice, dedo medio y mitad del dedo anular) y los lechos ungueales de dos dedos y la mitad de uno más (fig. 6-5 y 6-6).
11. Por último, el nervio mediano emite una **rama cutánea palmar** proximal hacia el túnel del carpo, que cruza por arriba del retináculo flexor e inerva la piel de la palma hasta la base de los dedos laterales.

## LESIONES DEL NERVO MEDIANO (CUADRO 6-8)

En el síndrome del túnel del carpo, el **nervio mediano** se comprime en su trayecto a través del túnel del carpo entre los **tendones flexores** y el **retináculo flexor** (fig. 6-4).





- Los pacientes con **síndrome del túnel del carpo** sufren adormecimiento y dolor, en especial durante la noche, en la cara palmar del pulgar, índice y dedo medio.
- A menudo, la **sensibilidad cutánea de la cara lateral** de la palma permanece intacta puesto que la rama palmar del nervio mediano no cruza el túnel del carpo.
- En algunos casos se acompaña de **debilidad de los músculos de la región tenar** y produce mano de mono, en la que el paciente no puede oponer el pulgar, que se encuentra en aducción y extensión.
- Los **dos lumbricales laterales** se debilitan y dan lugar a una posición ligera de garra del índice y dedo medio al disminuir su capacidad para flexionar las articulaciones metacarpofalángicas y extender las articulaciones interfalángicas.
- Otras veces el **nervio mediano** se comprime en una posición proximal a la fosa cubital durante una fractura supracondílea del húmero, o bien distal a la fosa cubital donde pasa entre los dos vientres del pronador redondo (fig. 6-4).
- Además de alteraciones de la sensibilidad en la cara lateral de la mano y pérdida de la oposición del pulgar, estos sujetos padecen debilidad en la pronación y para flexionar el pulgar, las articulaciones interfalángicas proximales y distales del índice y dedo medio y las articulaciones interfalángicas distales de los dedos anular y meñique.
- Los individuos con cualquiera de estas lesiones tienen en ocasiones "**mano de predicador**", en la cual los dedos índice y medio permanecen extendidos mientras el paciente intenta flexionarlos para cerrar el puño.
- Otras veces la **rama recurrente del nervio mediano** se lesiona en posición distal al túnel del carpo por la laceración del nervio adyacente a la eminencia tenar (fig. 6-5).
- Una lesión de la **rama recurrente** afecta los músculos de la eminencia tenar y ello provoca mano de mono sin deficiencias cutáneas.

## LESIONES DEL NERVO INTERÓSEO ANTERIOR

En ocasiones el **nervio interóseo anterior** se comprime cerca de la membrana interósea en la zona profunda de la cara anterior del antebrazo (fig. 6-4).

- La lesión del nervio interóseo anterior induce debilidad durante la pronación (pronador cuadrado) y la flexión de los dedos índice y medio en las articulaciones interfalángicas distales.
- Los pacientes con una lesión del nervio interóseo anterior sufren debilidad para flexionar la falange distal del pulgar (flexor largo del dedo pulgar) e incapacidad para formar la letra o tocar la punta del pulgar con la punta del dedo índice.

### C. Nervio cubital (C8, T1)

1. El nervio cubital consta de fibras de la división anterior de las ramas ventrales C8 y T1, que provienen del cordón medial.
2. Se proyecta en la región medial del brazo y llega hasta el antebrazo después de pasar por detrás del codo a través de una hendidura entre el olécranon y el epicóndilo medial del húmero.
3. El nervio cubital discurre entre los dos vientres del flexor del carpo cubital en la cara anterior del antebrazo y luego avanza entre el flexor del carpo cubital y el flexor profundo de los dedos hasta llegar a la muñeca.
4. Inerva a un músculo y la mitad de otro en la cara anterior del antebrazo: el flexor cubital del carpo y la mitad medial del flexor profundo de los dedos.
5. El nervio cubital emite una rama cutánea palmar, que avanza por delante del retináculo flexor para inervar la cara medial de la palma de la mano.
6. También da origen a una rama cutánea dorsal. Esta rama se divide en varios nervios digitales dorsales, que inervan la piel del dorso de la mano en la base del dedo meñique y la zona medial del dedo anular.
7. El nervio cubital atraviesa el canal de Guyon entre el hueso pisciforme y el gancho del hueso ganchoso y por delante del túnel del carpo (fig. 6-5).





8. Se divide en una rama superficial que inerva al palmar corto y la piel del lado medial de la palma y el dorso de la mano, las caras dorsal y palmar del dedo meñique y la mitad medial del dedo anular (fig. 6-5 y 6-6).
9. El nervio cubital se divide en una rama profunda que inerva a los tres músculos de la eminencia hipotenar y los dos músculos lumbricales de los dedos anular y meñique (fig. 6-4 a 6-6). Esta rama pasa en la porción profunda de la palma entre el flexor corto del dedo meñique y el abductor corto del dedo meñique e inerva al aductor del dedo pulgar y a los siete músculos interóseos.

### LESIONES DEL NERVIIO CUBITAL (CUADRO 6-8)

El **nervio cubital** se comprime en el plano de la muñeca en su trayecto entre el gancho del hueso ganchoso y el hueso pisiforme en el canal de Guyon, o bien como consecuencia de una fractura del gancho del hueso ganchoso (fig. 6-5).

- Los sujetos con una lesión del nervio cubital en la muñeca tienen una mano en garra cubital debido a la debilidad de los dos lumbricales mediales que se flexionan en las articulaciones metacarpofalángicas y se extienden en las articulaciones interfalángicas de los dedos anular y meñique.
- Estos individuos padecen también lasitud en la abducción o aducción de los dedos o el pulgar en las articulaciones metacarpofalángicas (músculos interóseos y aductor del dedo pulgar). Tampoco pueden sostener una hoja de papel entre el pulgar y el índice o entre dedos adyacentes.
- La **debilidad de los músculos interóseos** provoca dedos índice y medio en garra (los dos lumbricales laterales, que inerva el nervio mediano, no sufren cambios).
- Los músculos de la **eminencia hipotenar** también se lesionan; estos sujetos acusan debilidad durante la flexión, abducción y oposición del quinto dedo.
- Algunas veces se acompaña de alteraciones de la sensibilidad cutánea de la cara medial de la mano y los dedos mediales.
- El **nervio cubital se daña con más frecuencia** en el plano del codo en su trayecto adyacente al epicóndilo medial del húmero, o bien se comprime entre los dos vientres del flexor cubital del carpo (síndrome del túnel cubital) (fig. 6-4).
- Además de la mano en garra y la debilidad para la abducción y aducción de los dedos, estos pacientes manifiestan lasitud para flexionar las articulaciones interfalángicas distales de los dedos anular y meñique y la mano en el plano de la muñeca.
- Los individuos con una lesión del nervio cubital en estos sitios padecen dolor y parestesias en un dedo medial y la mitad de otro.

#### D. Nervio axilar (C5, C6)

1. El nervio axilar tiene fibras de la división posterior de las ramas ventrales de C5 y C6 en el cordón posterior.
2. Discurre a través del espacio cuadrangular alrededor del cuello quirúrgico del húmero.
3. El nervio axilar inerva a los músculos deltoides y redondo menor.
4. Inerva la piel del brazo que recubre la fijación del deltoides al húmero.

### LESIONES DEL NERVIIO AXILAR (CUADRO 6-8)

El **nervio axilar** se lesiona cuando se produce una luxación de la cabeza del húmero en la fosa glenoidea o por una fractura del cuello quirúrgico del húmero (fig. 6-4).

- Estas personas manifiestan debilidad en la abducción del brazo en la articulación glenohumeral al perder la acción del deltoides. Además, muestran alteraciones de la sensibilidad en la piel que cubre al deltoides.
- El deltoides se atrofia, con lo cual se pierde el contorno redondeado del hombro.
- Algunas veces existe debilidad en la rotación lateral por debilidad del redondo menor.





### E. Nervio radial (C5, C6, C7, C8, T1)

1. El **nervio radial** consta de fibras de la división posterior del cordón posterior.
2. Cruza el tendón del dorsal ancho por detrás de la arteria axilar y luego pasa alrededor de la cara posterior de la diáfisis humeral entre la cabeza medial y lateral del tríceps.
3. El nervio radial inerva a los tres vientres del tríceps braquial, los músculos braquiorradial y extensor largo del carpo radial y la piel de la cara posterior del brazo.
4. Penetra en el antebrazo por delante del epicóndilo lateral del húmero.
5. En el tercio proximal del antebrazo, el nervio radial se divide y forma una rama cutánea superficial y una rama muscular profunda.
  - a. La rama superficial del nervio radial inerva la piel de la cara lateral del antebrazo, la porción laterodorsal de la mano y la cara dorsal de los tres dedos laterales y la mitad de otro en las articulaciones interfalángicas proximales.
  - b. La rama profunda pasa por detrás de la primera porción del radio dentro del músculo supinador hasta la cara posterior del antebrazo. Inerva a los músculos de la porción posterior del antebrazo, como el supinador, extensor de los dedos, extensor corto del carpo radial, extensor del carpo cubital, extensor largo del dedo pulgar, extensor corto del dedo pulgar, abductor largo del dedo pulgar, extensor del dedo meñique y extensor del dedo índice.

### LESIONES DEL NERVIO RADIAL

El nervio radial se lesiona a menudo como resultado de una **fractura espiral** de la diáfisis humeral (fig. 6-4).

- Una característica común de este tipo de lesión es la **"mano péndula"** o debilidad para extender la mano en la muñeca y pérdida de la extensión en las articulaciones metacarpofalángicas de todos los dedos.
- La supinación se debilita mas no se pierde; el bíceps braquial (que es el otro supinador), que inerva el nervio musculocutáneo, no se modifica.
- Tampoco se altera la extensión del antebrazo en el codo puesto que el tríceps recibe su inervación del sitio proximal a la fractura.
- Los pacientes con lesiones del nervio radial sufren dolor y parestesias en la piel que cubre al primer músculo interóseo dorsal entre el pulgar y el dedo índice.
- En posición distal al codo, la **rama profunda del nervio radial** suele lesionarse a lo largo de su trayecto a través del supinador por una **subluxación** de la cabeza del radio. Los pacientes con este tipo de lesión tienen mano péndula y lasitud para extender las articulaciones metacarpofalángicas, aunque carecen de deficiencias sensitivas.



### PROBLEMAS CLÍNICOS

Correlacione la deficiencia enumerada en las preguntas 1 a 10 con la lesión correspondiente de las opciones A-G. (Las opciones se pueden utilizar una vez, más de una vez o ninguna.)

- A. Fractura del cuello quirúrgico del húmero
- B. Fractura del gancho del hueso ganchoso
- C. Fractura del escafoides
- D. Fractura diafisaria del húmero
- E. Subluxación de la cabeza del radio





F. Luxación anterior del semilunar

G. Fractura supracondílea del húmero

1. El paciente sufre pérdida de la sensibilidad en la piel que cubre a la tabaquera anatómica y “mano péndula”.
2. El sujeto padece atrofia de los músculos de la eminencia tenar y parestesias en los dedos laterales; la flexión de la muñeca y los dedos se encuentra intacta.
3. El enfermo muestra debilidad en la extensión de las falanges distales en las articulaciones interfalángicas de los dedos anular y meñique y desgaste de la eminencia hipotenar.
4. El individuo manifiesta pérdida de la pronación, desviación cubital de la muñeca durante su flexión y “mano de mono”.
5. El sujeto sufre debilidad en la abducción del brazo en el hombro y cierta lasitud para la rotación lateral del brazo en el hombro.
6. El paciente revela alteraciones sensitivas en la piel de la superficie palmar de los tres dedos laterales y la mitad de uno más; la flexión de los dedos se encuentra íntegra.
7. El individuo padece debilidad para extender la mano en la muñeca; la sensibilidad cutánea se encuentra intacta.
8. El paciente no puede flexionar la falange distal del pulgar en la articulación interfalángica ni los dedos en las articulaciones interfalángicas proximales y además tiene alteraciones de la sensibilidad de la piel que cubre la eminencia tenar.
9. La persona manifiesta debilidad para extender el pulgar y alteraciones de la sensibilidad de la piel que cubre al primer músculo interóseo dorsal.
10. El paciente sufre una lesión que lacera también la arteria braquial profunda.

Una mujer de 19 años de edad cae al andar en bicicleta. Intenta detener la caída con la extensión de la mano y sufre una fractura. En urgencias, la exploración física revela incapacidad para extender la mano en la muñeca.

11. ¿Cuál fue el sitio de la fractura que provocó la debilidad muscular?
  - A. Clavícula
  - B. Gancho del hueso ganchoso
  - C. Apófisis estiloides del radio
  - D. Diáfisis del húmero
  - E. Escafoides

En la persona de la pregunta anterior se forma un hematoma en el área de la fractura.

12. ¿Qué arteria se lacera en el sitio de la fractura?
  - A. Arteria subescapular
  - B. Arteria humeral circunfleja posterior
  - C. Arteria braquial profunda
  - D. Arteria radial
  - E. Arteria cubital





Una mujer de 35 años de edad acude a la clínica con queja de dolor que se irradia sobre la cara medial del antebrazo izquierdo y la cara medial de la mano izquierda. Señala que la debilidad es mayor en esa mano que en la derecha. La exploración física revela que las eminencias tenar e hipotenar son más pequeñas en la mano izquierda que en la derecha, al igual que el pulso radial.

**13.** ¿La compresión de qué estructura neural provoca los síntomas de esta persona?

- A. Tronco superior del plexo braquial
- B. Nervio mediano
- C. Nervio cubital
- D. Tronco inferior del plexo braquial
- E. Cordón posterior del plexo braquial

La paciente padece compresión de un nervio. Esta mujer manifiesta debilidad durante la pronación y flexión de los dedos índice y medio en las articulaciones interfalángicas distales e incapacidad para formar la letra *o* tocar la punta del dedo pulgar con la punta del dedo índice. No se acompaña de deficiencias sensitivas.

**14.** ¿Qué nervio se ha comprimido?

- A. Rama recurrente del nervio mediano
- B. Rama profunda del nervio radial
- C. Rama profunda del nervio cubital
- D. Rama interósea anterior del nervio mediano
- E. Rama superficial del nervio radial

Una mujer de 36 años de edad sufre un traumatismo de la extremidad superior que daña un nervio. Esta lesión ocasiona incapacidad para extender y separar los dedos y dedos anular y meñique en “garra”.

**15.** ¿Cuáles son los dos segmentos de la médula espinal que contribuyen al nervio lesionado?

- A. C8 y T1
- B. C7 y C8
- C. C6 y C7
- C. C5 y C6
- E. C4 y C5

Un sujeto cae de una motocicleta y se daña la extremidad superior. En el hospital, se observa que el brazo izquierdo pende a un lado por pérdida de la abducción y debilidad para la flexión y rotación lateral en la articulación glenohumeral.

**16.** ¿Qué otros datos esperaría observar en este paciente?

- A. Atrofia de la eminencia hipotenar
- B. Debilidad para retraer la escápula
- C. Debilidad para la supinación
- D. Incapacidad para la abducción y aducción de los dedos
- E. Alteraciones de la sensibilidad de la piel que cubre la cara medial del antebrazo





Un paciente sufre una fractura de la porción supracondílea del húmero, que comprime a un nervio y la arteria que lo acompaña.

17. ¿Qué observaría en este individuo?

- A. Dedo anular y meñique en garra
- B. Alteraciones de la sensibilidad de la piel que cubre la tabaquera anatómica
- C. Incapacidad para extender el pulgar
- D. Contractura de Dupuytren
- E. Mano de predicador

Una persona padece compresión progresiva de la arteria axilar por detrás del pectoral menor.

18. Aparece circulación colateral que se desvía de la obstrucción a través de una anastomosis entre la arteria supraescapular y ¿qué otra arteria?

- A. Arteria escapular dorsal
- B. Arteria braquial profunda
- C. Arteria toracoacromial
- C. Arteria subescapular
- E. Arteria radial

Un sujeto tiene desviación radial de la mano en la muñeca al intentar flexionarla y alteraciones de la sensibilidad en la piel que recubre la eminencia hipotenar.

19. ¿Qué afección corresponde a estos síntomas?

- A. Fractura del cuello quirúrgico del húmero
- B. Fractura del extremo distal del radio
- C. Luxación anteroinferior de la cabeza del húmero
- C. Fractura del escafoides
- E. Fractura del epicóndilo medial del húmero

El paciente de la pregunta 19 muestra quinto dedo “en garra” por la lesión del nervio.

20. ¿Que músculo debilitado provoca esta deformidad?

- A. Interóseo dorsal
- B. Extensor de los dedos
- C. Lumbrical
- C. Flexor superficial de los dedos
- E. Flexor del dedo meñique

Una persona sufre una fractura del cuello quirúrgico del húmero.

21. ¿Qué músculo se debilita?

- A. Deltoides
- B. Supraespinoso
- C. Bíceps braquial



- D. Redondo mayor
- E. Dorsal ancho

Un sujeto trabaja como caricaturista y padece dolor y parestesias en la mano derecha durante las noches. Estas alteraciones de la sensibilidad son más acentuadas en la cara palmar de los dedos índice y medio.

**22.** ¿Qué más puede hallarse en este individuo?

- A. Atrofia de la eminencia tenar
- B. Debilidad para extender el pulgar
- C. Desviación radial de la mano en la muñeca durante su flexión
- D. Alteraciones de la sensibilidad en la piel que recubre la tabaquera anatómica
- E. Incapacidad para separar y oponer los dedos

Se lesiona el tronco medio del plexo braquial.

**23.** Se lesionan los axones de los nervios siguientes, con excepción de:

- A. Nervio mediano
- B. Nervio cubital
- C. Nervio musculocutáneo
- D. Nervio radial
- E. Nervio toracodorsal

Una secretaria de 28 años de edad refiere dolor y adormecimiento del pulgar, dedo índice y dedo medio durante la noche.

**24.** ¿Cuáles de las funciones motoras siguientes también se debilitan?

- A. Aducción del pulgar
- B. Extensión del pulgar
- C. Flexión del dedo índice en las articulaciones interfalángicas
- D. Abducción del pulgar
- E. Pronación del antebrazo

---

## RESPUESTAS

- 1. D
- 2. F
- 3. B
- 4. G
- 5. A





6. F
7. E
8. G
9. D
10. D
11. La respuesta es D. El nervio radial suele lesionarse cuando se produce una fractura espiral en la diáfisis del húmero.
12. La respuesta es C. La arteria braquial profunda discurre con el nervio radial alrededor del húmero.
13. La respuesta es D. La parálisis de Klumpke es consecuencia de la compresión de las ramas ventrales C8 y T1 en el tronco inferior del plexo en la primera costilla.
14. La respuesta es D. Una lesión de la rama interósea anterior del nervio mediano induce estos síntomas.
15. La respuesta es A. El paciente tiene una lesión del nervio cubital.
16. La respuesta es C. La compresión de las fibras C5 y C6 en la parte superior del tronco causa debilidad en la supinación. Estas fibras inervan al bíceps braquial en el nervio musculocutáneo.
17. La respuesta es E. Los pacientes con una anomalía del nervio mediano por una fractura supracondílea tienen “mano de predicador”, en la cual los dedos índice y medio permanecen extendidos mientras el sujeto intenta flexionarlos para cerrar el puño.
18. La respuesta es D. Se forman anastomosis por arriba y detrás de la escápula entre la rama escapular toracodorsal y circunfleja de la arteria subescapular y las arterias supraescapular, escapular dorsal e intercostal posterior.
19. La respuesta es E. La fractura del epicóndilo medial del húmero provoca una lesión del nervio cubital, que da lugar a los síntomas en esta persona.
20. La respuesta es C. La debilidad del lumbrical inervado por el nervio cubital provoca dedos en garra. El músculo interóseo dorsal no actúa sobre el quinto dedo.
21. La respuesta es A. El deltoides recibe inervación del nervio axilar.
22. La respuesta es A. Este paciente tiene el síndrome del túnel del carpo. Las opciones B y D se deben a lesiones del nervio radial. La opción E es consecuencia de una lesión del nervio cubital. La opción C es efecto de una anomalía del nervio mediano en la muñeca.
23. La respuesta es B. El nervio cubital posee sólo fibras de C8 y T1. Las demás opciones contienen fibras de C7 a partir del tronco medio del plexo.
24. La respuesta correcta es B. Este individuo tiene un síndrome del túnel del carpo con lesión de los músculos tenares que permiten la oposición por medio de la abducción, flexión y oposición del pulgar.

# CAPÍTULO 7

## EXTREMIDAD INFERIOR



### I. Huesos y articulaciones

- A.** La **cintura pélvica** consta del ilion, isquion y pubis, que se fusionan en el acetábulo. Las articulaciones de esta estructura incluyen a las sacroiliacas y las de la cadera (fig. 7-1).
1. La cintura pélvica constituye el sostén de la extremidad a partir del esqueleto axil para incrementar la amplitud del movimiento.
  2. A diferencia de la cintura escapular, la **movilidad** de la cintura pélvica **es limitada**.
- B.** Las **articulaciones sacroiliacas** son de tipo **deslizante** y se forman entre las alas de los iliacos y el sacro. Los ligamentos sacroiliacos posteriores oponen resistencia a la rotación en las articulaciones sacroiliacas.
- C.** La **articulación de la cadera** se integra con la cabeza del fémur y el acetábulo.
1. La articulación de la cadera es una **enartrosis** que permite flexión y extensión, abducción y aducción y rotación medial y lateral (cuadro 7-1).
  2. A la **cápsula articular** de la cadera la refuerzan tres ligamentos que se extienden desde los huesos de la cintura pélvica hasta el cuello del fémur.
    - a. El **ligamento iliofemoral** es el más fuerte de esta articulación, sustenta la parte anterior de la cápsula y opone resistencia a la extensión.
    - b. El **ligamento pubofemoral** refuerza las secciones anterior e inferior de la cápsula y opone resistencia a la abducción.
    - c. El **ligamento isquiofemoral** sustenta la porción posterior de la cápsula y opone resistencia a la extensión al mantener la cabeza del fémur en el acetábulo.

### FRACTURA DEL CUELLO DEL FÉMUR

El **cuello del fémur** constituye un sitio frecuente de fracturas.

- En estas fracturas, la cabeza de fémur sufre en ocasiones **necrosis avascular** por la lesión de las ramas de la arteria femoral circunfleja medial, que representa la fuente principal de sangre arterial de la cabeza y el cuello femorales.

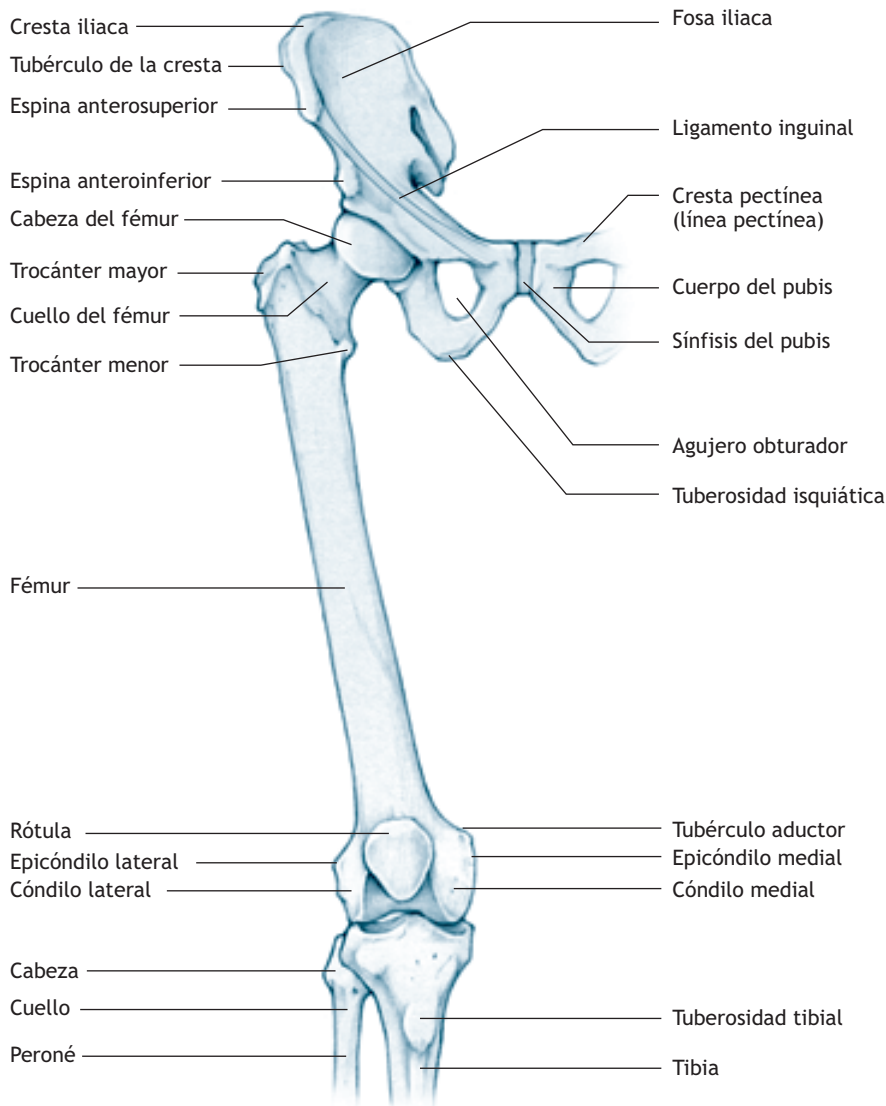
En los pacientes con una fractura del cuello femoral, el muslo gira en sentido lateral por acción de los rotadores laterales cortos del muslo en la cadera y del glúteo mayor.

### LUXACIÓN DE LA CABEZA DEL FÉMUR

La **luxación de la cabeza del fémur** en la articulación de la cadera se dirige casi siempre en sentido posterior.

- El muslo se acorta y rota en sentido medial por acción de los glúteos medio y menor.
- Algunas veces se comprime el nervio ciático, lo que provoca debilidad de los músculos de la cara posterior del muslo, pierna y pie y parestesias sobre las caras posterior y lateral de la pierna y las superficies dorsal y plantar del pie.





**Figura 7-1.** Huesos de la extremidad inferior.

- D.** La articulación de la rodilla conforma la articulación sinovial más grande del organismo y se integra con los cóndilos lateral y medial del fémur y las mesetas tibiales (fig. 7-1).
1. La articulación de la rodilla es una **diartrosis modificada** que posibilita flexión y extensión, rotación y deslizamiento (cuadro 7-2).
  2. **Ligamentos** de la cápsula articular y de su interior **refuerzan** la rodilla.
    - a. El **ligamento rotuliano** es una extensión del tendón del cuádriceps, que sustenta la cara anterior y lateral de la cápsula.

**Cuadro 7-1.** Músculos que actúan en la articulación de la cadera.

Acción	Músculos participantes	Inervación	Segmentos principales de inervación
Flexión del fémur	Iliaco y psoas mayor	Ramas ventrales lumbares	L2, L3
	Recto femoral	Femoral	L2, L3, L4
	Sartorio	Femoral	L2, L3
	Tensor de la fascia lata	Femoral	L4, L5, S1
	Pectíneo	Glúteo superior	L2, L3
Extensión del fémur	Glúteo mayor	Glúteo inferior	L5, S1, S2
	Semimembranoso	Ciático (tibial)	L5, S1
	Semitendinoso	Ciático (tibial)	L5, S1, S2
	Bíceps femoral, vientre largo	Ciático (tibial)	S1, S2
	Aductor mayor, porción isquiática	Obturador	L3, L4
Aducción del fémur	Aductores mediano, menor y mayor	Obturador	L2, L3, L4
	Grácil	Obturador	L2, L3, L4
Abducción del fémur	Glúteos medio y menor	Glúteo superior	L4, L5, S1
	Tensor de la fascia lata	Glúteo superior	L4, L5, S1
Rotación medial del fémur	Glúteo menor	Glúteo superior	L5, L5, S1
	Glúteo medio, fibras anteriores	Glúteo superior	L4, L5, S1
Rotación lateral del fémur	Glúteo mayor	Glúteo inferior	L5, S1, S2
	Sartorio	Femoral	L2, L3, L4
	Obturador interno y gemelo superior	Nervio del obturador interno	L5, S1, S2
	Obturador externo	Obturador	L3, L4
	Cuadrado femoral y gemelo inferior	Nervio del cuadrado femoral	L4, L5, S1
	Piriforme	Nervio del piriforme	L5, S1, S2

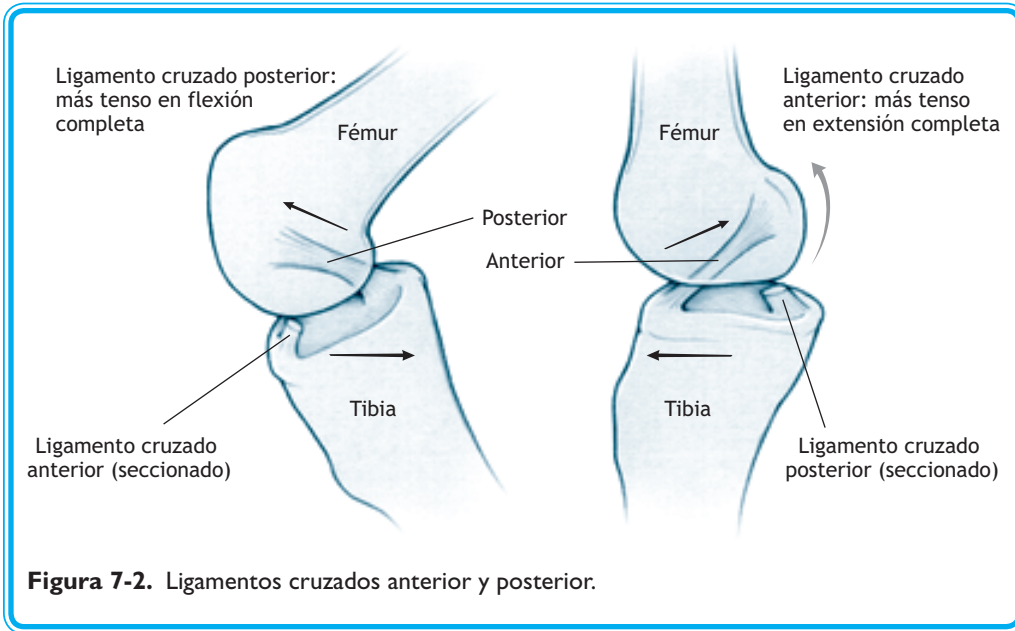
- b. El **ligamento poplíteo oblicuo** (parte del tendón semimembranoso) y el ligamento arqueado refuerzan la porción posterior de la cápsula.
- c. Los **ligamentos colaterales peroneo y tibial** sostienen las secciones lateral y medial de la articulación, respectivamente.
- (1) El ligamento colateral peroneo se extiende desde el epicóndilo lateral del fémur hasta la cabeza del peroné.
  - (2) El ligamento colateral tibial se proyecta desde el epicóndilo medial del fémur hasta la cara medial de la tibia. Las fibras profundas de este ligamento se fijan al menisco medial.
  - (3) Los ligamentos colaterales peroneo y tibial se tensan más cuando la rodilla se halla en extensión completa.



Cuadro 7-2. Músculos que actúan en la articulación de la rodilla.

Acción	Músculos participantes	Inervación	Segmentos principales de inervación
Flexión de la tibia y peroné	Semimembranoso	Ciático (tibial)	L5, S1
	Semitendinoso	Ciático (tibial)	L5, S1, S2
	Bíceps femoral:		
	Ventre largo	Ciático (tibial)	S1, S2
	Ventre corto	Ciático (peroneo común)	L5, S1, S2
	Grácil	Obturador	L2, L3, L4
	Sartorio	Femoral	L2, L3
Extensión de la tibia y peroné	Poplíteo	Tibial	L4, L5, S1
	Gastrocnemio	Tibial	S1, S2
	Cuadrado femoral:		
	Vasto medial	Femoral	L2, L3, L4
Vasto lateral	Femoral	L2, L3, L4	
Vasto intermedio	Femoral	L2, L3, L4	
Recto femoral	Femoral	L2, L3, L4	
Rotación lateral de la tibia y peroné	Glúteo mayor	Glúteo inferior	L5, S1, S2
	Bíceps femoral	Ciático (tibial y peroneo común)	L5, S1, S2
	Tensor de la fascia lata	Glúteo superior	L4, L5, S1
Rotación medial de la tibia y peroné	Poplíteo (“destraba” la rodilla extendida)	Tibial	L4, L5, S1
	Semimembranoso	Ciático (tibial)	L5, S1
	Semitendinoso	Ciático (tibial)	L5, S1, S2
	Grácil	Obturador	L2, L3, L4
	Sartorio	Femoral	L2, L3

- (4) Los ligamentos colaterales peroneo y tibial limitan la abducción y la aducción de la rodilla al flexionarla.
- d. El **ligamento cruzado anterior** y el **ligamento cruzado posterior** son intracapsulares y ayudan a estabilizar la rodilla.
- e. El nombre de los ligamentos cruzados se toma de las áreas de la superficie superior de la tibia en las que se fijan.
- (1) El ligamento cruzado anterior es el **ligamento ÁPEX**; se fija a la cara Anterior de la tibia y avanza en la parte Posterior y EXterna (lateral) para adherirse al cóndilo lateral del fémur.
- (2) El ligamento cruzado anterior es más débil que el cruzado posterior, se tensa más cuando la rodilla se encuentra extendida y opone resistencia a la hiperextensión al impedir el desplazamiento anterior de la tibia sobre el fémur (fig. 7-2).
- (3) El ligamento cruzado posterior es el **ligamento PAIN**; se fija a la cara Posterior de la tibia y se proyecta en la cara Anterior e INterna (medial) para adherirse al cóndilo medial del fémur.



(4) El ligamento cruzado posterior se encuentra más tenso con la rodilla flexionada y resiste la flexión excesiva al impedir el desplazamiento de la tibia en sentido posterior sobre el fémur (fig. 7-2).

f. Los **meniscos medial y lateral** son fibrocartílagos intracapsulares con forma de luna creciente fijados a la tibia y funcionan como amortiguadores.

(1) El menisco medial tiene forma de C. Es menos móvil que el menisco lateral y se fija a las fibras profundas del ligamento colateral tibial.

(2) El menisco lateral tiene forma de o. Es más móvil que el menisco medial y está separado del ligamento colateral peroneo por el tendón del poplíteo.

### LESIONES DE LA RODILLA

Las **tres estructuras de la rodilla que se lesionan con más frecuencia** son el ligamento colateral tibial, el menisco medial y el ligamento cruzado anterior (**la triada terrible**).

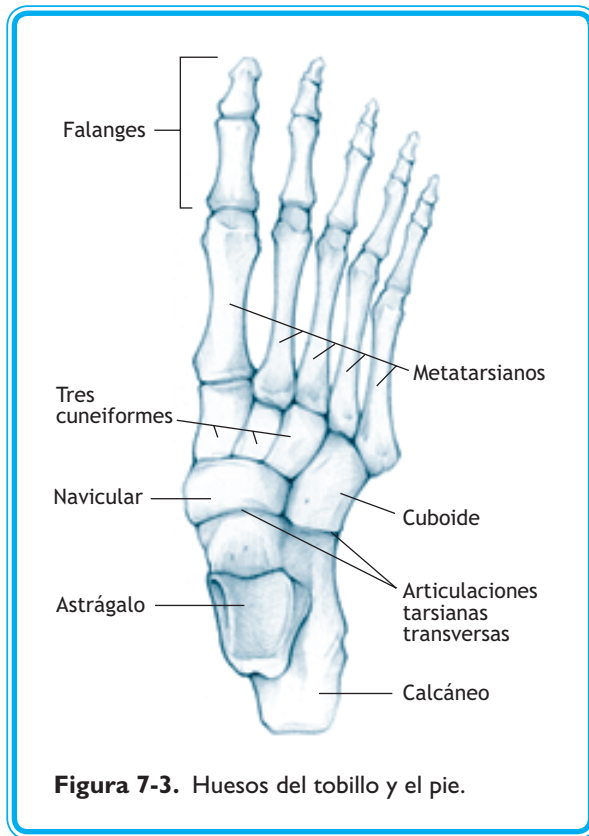
- Un golpe en la cara lateral de la rodilla mientras el pie permanece en el suelo distiende el ligamento colateral tibial; en ocasiones se acompaña de rotura del menisco medial.
- Los pacientes con **rotura del menisco medial** sufren dolor durante la rotación medial de la rodilla.
- Las **laceraciones del ligamento cruzado anterior** ocurren cuando el ligamento colateral tibial y el menisco medial se lesionan; también un golpe en la cara anterior de la rodilla flexionada lacera algunas veces sólo el ligamento cruzado anterior.
- Los individuos con laceración del ligamento cruzado anterior muestran el signo del cajón anterior, en el cual la tibia se desplaza en sentido anterior con la rodilla flexionada.

3. El peroné se articula con la tibia y el astrágalo, pero no de manera directa en la articulación de la rodilla.

E. Las **articulaciones del tobillo** incluyen las **articulaciones astragalocrural, subastragalina y tarsal transversa** (fig. 7-3).







### 1. Articulación del tobillo

- a. La **articulación del tobillo** se integra con una coyuntura entre la tróclea del astrágalo y los maleolos lateral y medial del peroné y la tibia, respectivamente.
- b. Esta articulación es una **diartrosis** que hace posible la dorsiflexión y flexión plantar del pie (cuadro 7-3).
- c. El pie es más estable en **dorsiflexión** que en flexión plantar puesto que la parte anterior de la superficie troclear del astrágalo es más ancha que la porción posterior en la articulación astragalocrural.
- d. Los tendones de los músculos tibial posterior, flexor de los dedos y flexor largo del dedo gordo del pie penetran en la planta del pie después de pasar por detrás y debajo del maleolo medial.
- e. Los tendones de los músculos peroneos largo y corto penetran en la planta del pie después de pasar por detrás y debajo del maleolo lateral.
- f. Los **ligamentos deltoideo (medial) y lateral** refuerzan la articulación astragalocrural.
  - (1) El **ligamento deltoideo** es el más fuerte de los dos ligamentos colaterales y tiene cuatro componentes, que se extienden desde la tibia hasta el astrágalo, el hueso navicular y el calcáneo.

**Cuadro 7-3.** Músculos que actúan en la articulación del tobillo.

Acción	Músculos participantes	Inervación	Segmentos principales de inervación
Flexión plantar del pie	Gastrocnemio	Tibial	SI, S2
	Sóleo	Tibial	SI, S2
	Plantar	Tibial	L5, SI
	Tibial posterior	Tibial	L5, SI
	Flexor largo de los dedos	Tibial	L5, SI
	Flexor largo del primer dedo	Tibial	L5, SI, S2
Dorsiflexión del pie	Tibial anterior	Peroneo profundo	L4, L5
	Extensor largo del primer dedo	Peroneo profundo	L5, SI
	Extensor largo de los dedos	Peroneo profundo	L4, L5, SI

- (2) El **ligamento lateral** tiene tres componentes, que se extienden desde el peroné hasta el astrágalo y el calcáneo.

## ESGUINCES DEL TOBILLO

Los **esguinces de tobillo por inversión** son más frecuentes que los esguinces por eversión en la articulación del tobillo. La porción astragaloperonea anterior de los ligamentos laterales suele lacerarse durante los esguinces de tobillo por inversión.



### 2. Articulación subastragalina

a. La **articulación subastragalina de forma esférica** consta del astrágalo y el calcáneo.

b. Permite la supinación y la pronación.

(1) La **supinación** es una combinación de flexión plantar, inversión y aducción.

(2) La **pronación** es una combinación de dorsiflexión, eversión y abducción.

### 3. Articulaciones transversales del tarso

a. Las articulaciones transversales del tarso se **forman con las coyunturas del astrágalo con el hueso navicular y el calcáneo con el hueso cuboides**.

b. Estas articulaciones **contribuyen a la inversión y eversión** con la articulación subastragalina (cuadro 7-4).

**F.** Las **articulaciones de los dedos de los pies y las acciones de los músculos** del pie son similares a las de la mano (cuadro 7-5).

1. La **planta del pie** comprende a los abductores cortos y flexores del dedo gordo del pie y el quinto dedo, respectivamente, pero carece de eminencia y músculos antagonistas.

2. El **cuadrado plantar** es un músculo sin contraparte en la mano; rectifica la tracción oblicua del tendón del flexor largo de los dedos.

## II. Irrigación (fig. 7-4a, 7-4b)

**A.** Las **arterias femoral, poplítea y tibial anterior y posterior** irrigan la mayor parte de la extremidad inferior.

### 1. Arteria femoral

a. La arteria femoral comienza en el ligamento inguinal como continuación de la arteria iliaca externa.



**Cuadro 7-4.** Músculos que actúan en las articulaciones tarsal y subtarsal.

Acción	Músculos participantes	Inervación	Segmentos principales de inervación
Inversión del pie	Tibial anterior	Peroneo profundo	L4, L5
	Extensor largo del primer dedo	Peroneo profundo	L5, S1
	Tibial posterior	Tibial	L5, S1
Eversión del pie	Peroneo largo	Peroneo superficial	L5, S1
	Peroneo corto	Peroneo superficial	L5, S1
	Peroneo anterior	Peroneo profundo	L4, L5, S1

- b. La arteria femoral pasa a un lado de la vena femoral y en posición medial respecto del nervio femoral a través del triángulo femoral de la cara anterior del muslo.
- c. Penetra en el conducto de Hunter y se convierte en la arteria poplítea después de atravesar el agujero de Hunter.
  - (1) La arteria femoral profunda emite a las arterias circunflejas lateral y medial, que perfunden al muslo, la cabeza y el cuello del fémur y la articulación de la cadera. La arteria femoral circunfleja medial constituye el origen principal del riego de la cabeza y cuello del fémur.
  - (2) La arteria femoral profunda da origen a cuatro arterias perforantes, que irrigan la porción medial del muslo y atraviesan el agujero magno para perfundir a los músculos de la cara posterior del muslo.

## ANASTOMOSIS CRUZADA

Las arterias femorales circunflejas medial y lateral, la arteria glútea inferior y la primera arteria perforante conforman la anastomosis cruzada en la cara posterior del muslo. Esta anastomosis contribuye a la circulación colateral de la extremidad inferior cuando se obstruye la arteria femoral.



### 2. Arteria poplítea

- a. La arteria poplítea comienza en el agujero de Hunter como continuación de la arteria femoral (fig. 7-4b).
- b. Atraviesa el hueco poplíteo por detrás de la rodilla junto con el nervio tibial.
- c. La arteria poplítea da origen a cinco arterias geniculares, que riegan a la articulación de la rodilla.
- d. Las cinco ramas geniculares de la arteria poplítea, la rama articular descendente de la arteria femoral, la rama descendente de la arteria femoral circunfleja lateral y la arteria recurrente anterior de la arteria tibial anterior contribuyen a la **circulación colateral alrededor de la rodilla**.
- e. La arteria poplítea termina en el borde inferior del poplíteo al dividirse para crear una arteria tibial anterior y una posterior (fig. 7-4b).

### 3. Arteria tibial anterior

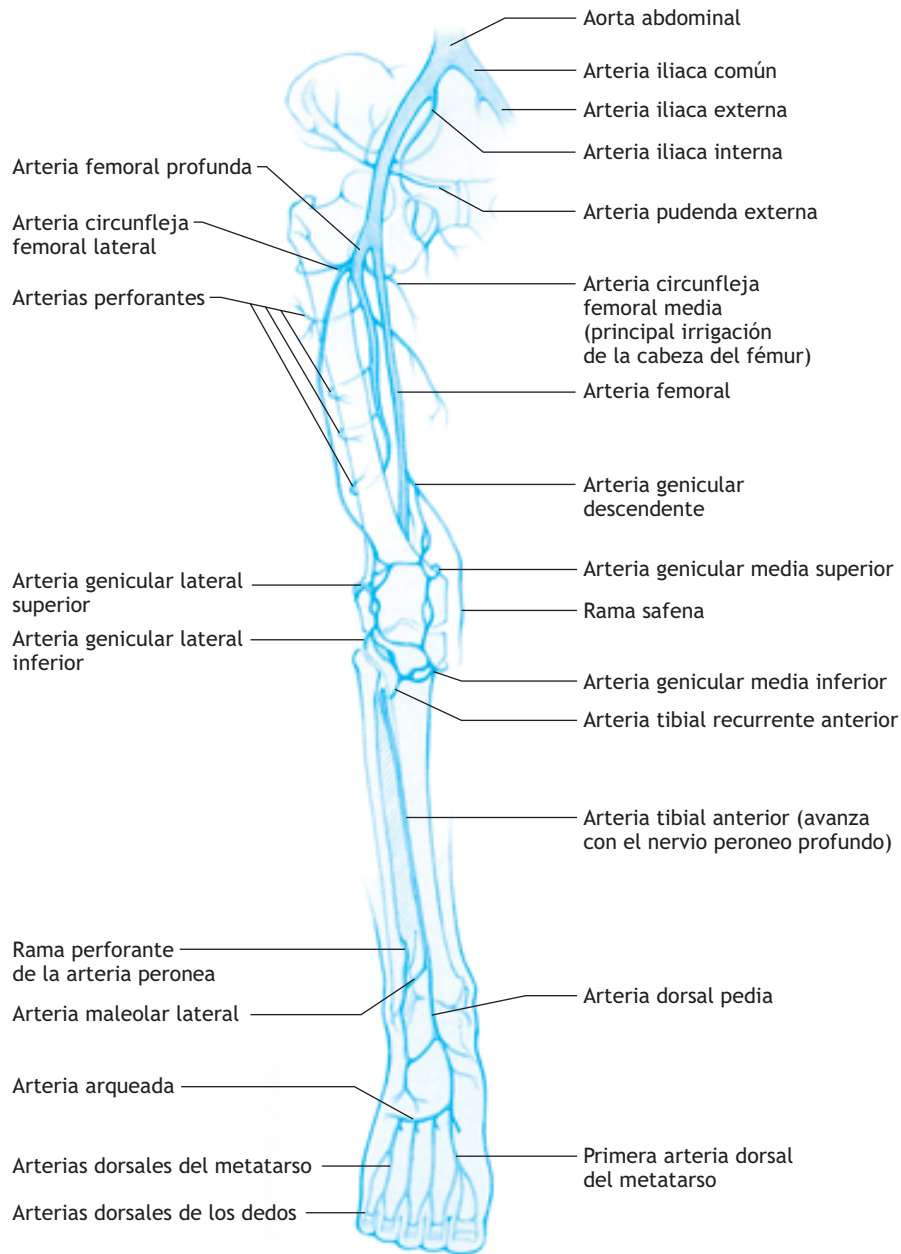
- a. La arteria tibial anterior penetra en el compartimiento anterior de la pierna en posición proximal a la membrana interósea entre la tibia y el peroné.



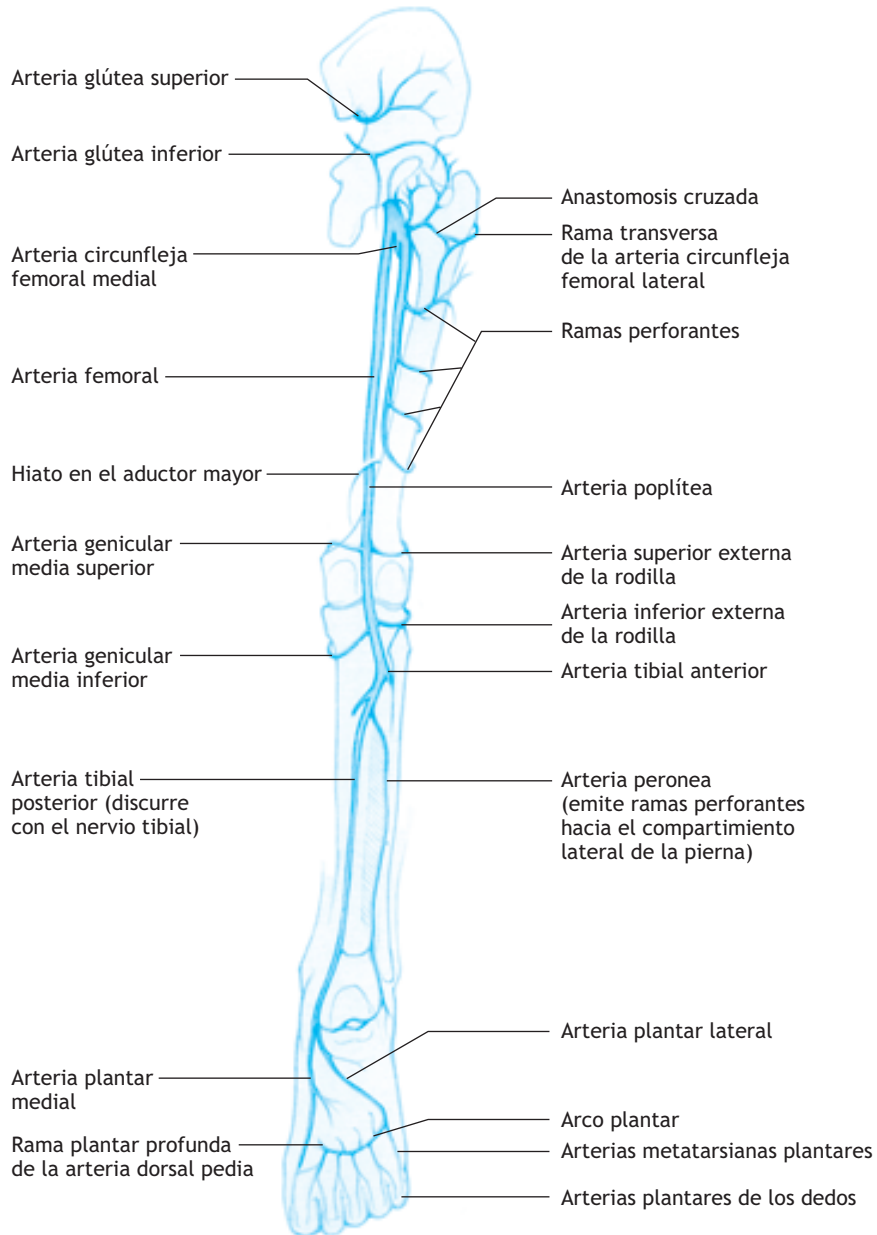
**Cuadro 7-5.** Músculos que actúan en las articulaciones de los dedos del pie.

Acción	Músculos participantes	Inervación	Segmentos principales de inervación
<b>Flexión</b>			
Primer dedo (articulación IFD)	Flexor largo del primer dedo	Tibial	L5, S1
Primer dedo (articulación IFD)	Flexor largo del primer dedo	Plantar medio	L5, S1
Dedos 2 a 5° (articulación IFD)	Flexor largo de los dedos	Tibial	L5, S1
Estira el tendón del flexor largo de los dedos	Cuadrado plantar (flexor accesorio)	Plantar lateral	S1, 2
Dedos 2 a 5° (articulaciones IFP)	Flexor corto de los dedos	Plantar medio	L5, S1
Dedo 5°	Flexor corto del dedo 5°	Plantar lateral	S1, 2
Dedos 2 a 5° (articulaciones MF)	Lumbrical I Lumbricales II, III, IV Interóseos	Plantar medio, dedo 2° Plantar lateral, dedos 3 a 5° Plantar lateral	L5, S1 S1, 2 S1, 2
<b>Extensión</b>			
Primer dedo	Extensor largo del primer dedo Extensor corto del primer dedo	Peroneo profundo Peroneo profundo	L5, S1 L5, S1
Dedos 2 a 4°	Extensor largo de los dedos Extensor corto de los dedos	Peroneo profundo Peroneo profundo	L4, 5, S1 L5, S1
Dedos 2 a 5° (articulaciones IF)	Lumbricales	Plantar lateral, dedos 3 a 5° Plantar medio, dedo 2°	L5, S1 S1, 2
<b>Abducción en las articulaciones MTF (hacia/desde la línea media del dedo 2°)</b>			
Dedo 1°	Abductor del primer dedo	Plantar medio	L5, S1
Dedos 2 a 4°	Interóseos dorsales	Plantar lateral	S1, 2
Dedo 5°	Abductor del dedo 5°	Plantar lateral	S1, 2
<b>Aducción en la articulación MTF (hasta la línea media del dedo 2°)</b>			
Dedo 1°	Aductor del primer dedo	Plantar lateral	S1, 2
Dedos 3 a 5°	Interóseos plantares	Plantar lateral	S1, 2

DIP, articulaciones interfalángicas distales; PIP, articulaciones interfalángicas proximales; MP, articulaciones metatarsofalángicas.



**Figura 7-4a.** Arterias de la extremidad inferior.



**Figura 7-4b.** (continuación)



- b. La arteria tibial anterior discurre con el nervio peroneo profundo e inerva al compartimiento anterior de la pierna.
- c. Continúa como arteria dorsal del pie que, como su nombre lo indica, se ubica en la cara dorsal del pie. Esta arteria se ramifica y crea una arteria arqueada; ésta emite ramas digitales que perfunden a los dedos de los pies y una rama plantar profunda, que contribuye al cayado arterial plantar en la planta del pie.

## PULSO PEDIO DORSAL

El **pulso pedio dorsal** se evalúa al comprimir la arteria dorsal del pie contra los huesos del tarso a un lado del tendón del extensor largo del dedo gordo del pie.



4. **Arteria tibial posterior**
  - a. La arteria tibial posterior se origina en la arteria poplítea y pasa a través del compartimiento posterior de la pierna junto con el nervio tibial.
  - b. Irriga al compartimiento posterior de la pierna.
  - c. De la arteria tibial posterior surge la arteria peronea, que perfunde al compartimiento posterior de la pierna y emite ramas perforantes hacia el compartimiento lateral de la pierna para irrigar a los músculos peroneos largo y corto.
  - d. Llega hasta el pie por detrás del maleolo medial a un lado de los tendones del músculo tibial posterior y el flexor largo de los dedos y se divide para crear una arteria plantar medial y otra lateral, que riegan la planta del pie.
- B. La región glútea y el tercio medial del muslo reciben irrigación de **ramas de la arteria iliaca interna**, como la arteria glútea superior, la glútea inferior y las arterias obturatrices (fig. 7-4b).
  1. **Arteria glútea superior**
    - a. La arteria glútea superior penetra en la región glútea con el nervio glúteo superior para llegar hasta el piriforme después de pasar por el agujero ciático mayor.
    - b. Irriga a los glúteos mayor, medio y menor.
  2. **Arteria glútea inferior**
    - a. La arteria glútea inferior penetra en la región glútea con el nervio glúteo inferior por debajo del músculo piriforme después de pasar por el agujero ciático mayor.
    - b. Irriga al glúteo mayor, rotador lateral corto de la cadera y sección proximal de los tendones de la corva.
  3. **Arteria obturatriz**
    - a. La arteria obturatriz penetra en el tercio medial del muslo a un lado del nervio obturador después de cruzar el agujero obturador.
    - b. Perfunde a los músculos aductores, obturador externo, pectíneo y grácil.

## III. Drenaje venoso

- A. El **drenaje venoso de la extremidad inferior** se lleva a cabo a través de un sistema superficial y otro profundo.
- B. Las venas superficiales son las **safenas externa y interna**.
  1. Vena safena externa
    - a. La vena safena externa procede de la cara medial del cayado venoso dorsal del pie.



- b. Se proyecta por delante del maleolo medial, a través de la cara medial de la pierna con el nervio safeno y a través de la porción medial del músculo.
  - c. La vena safena externa drena en la vena femoral después de pasar a través del orificio safeno, que es un defecto de la fascia lata.
2. Vena safena interna
- a. La vena safena interna se origina en la cara lateral del cayado venoso dorsal del pie.
  - b. Pasa por detrás del maleolo lateral y luego a través de la cara posterior de la pierna con el nervio crural.
  - c. La safena interna avanza entre los dos vientres del músculo gastrocnemio y se vacía en la vena poplítea.
3. Las **venas profundas discurren con las arterias del mismo nombre**; las venas perforantes conectan a las venas profundas con las superficiales.

#### IV. Inervación

- A. La extremidad inferior tiene inervación de fibras originadas en los **plexos lumbar y lumbosacro**. El plexo lumbar se forma con las ramas ventrales de L1 a L4 con una pequeña contribución de T12 (fig. 7-5) y se localiza en la cara posterior de la pared abdominal y la pelvis mayor.
- 1. Las **ramas ventrales del plexo lumbar** forman una división anterior y otra posterior.
  - 2. Las **divisiones posterior y anterior** constituyen dos nervios principales: los nervios femoral y obturador, respectivamente.
- B. El **plexo lumbosacro** se integra con las ramas ventrales de L4 a S3 (fig. 7-6) y se ubica en la pelvis menor.
- 1. Las **ramas ventrales** del plexo lumbosacro forman una división posterior y otra anterior.
  - 2. Las **divisiones posterior y anterior** conforman dos nervios terminales: el nervio peroneo común y el tibial, respectivamente. Los nervios glúteos superior e inferior también poseen fibras de la división posterior.

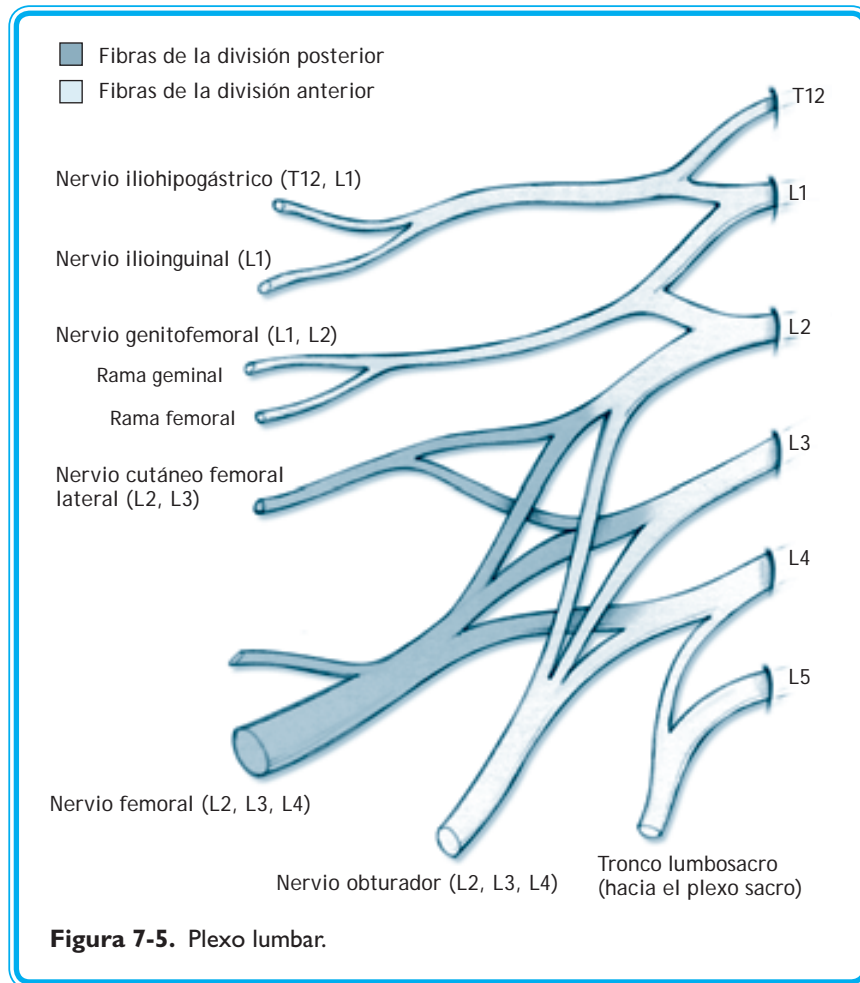
#### IMPORTANCIA DE LAS FIBRAS DE LAS DIVISIONES ANTERIOR Y POSTERIOR

*Durante el desarrollo, la **extremidad inferior** sufre una rotación medial de manera que los músculos flexores que se encontraban en la cara anterior en el embrión se hallan en una posición posteromedial y los músculos extensores que estaban en posición posterior en el embrión se localizan en posición anterolateral. Por lo tanto, los compartimientos medial y posterior del muslo, el compartimiento posterior de la pierna y los músculos plantares del pie poseen inervación de los nervios obturadores o tibiales, que contienen fibras de la división anterior. Los músculos del compartimiento anterior del muslo y los compartimientos anterior y lateral de la pierna y el dorso del pie reciben inervación de los nervios femoral o peroneo común, que contienen fibras de la división posterior.*



- C. En el plexo, las **fibras de L4 se unen con las fibras de L5** para formar el tronco lumbosacro.
- 1. El tronco lumbosacro emerge de la cara medial del psoas mayor, atraviesa el borde del estrecho superior de la pelvis y se une con las ramas ventrales de los nervios sacros primero, segundo y tercero para formar el plexo lumbosacro.
  - 2. Los **nervios terminales y colaterales** del plexo lumbosacro abandonan la pelvis a través del agujero ciático mayor.





## GRADIENTE DE INERVACIÓN

Las **ramas ventrales** de los plexos lumbar y lumbosacro tienen un gradiente de inervación dirigido en sentido proximal a distal.

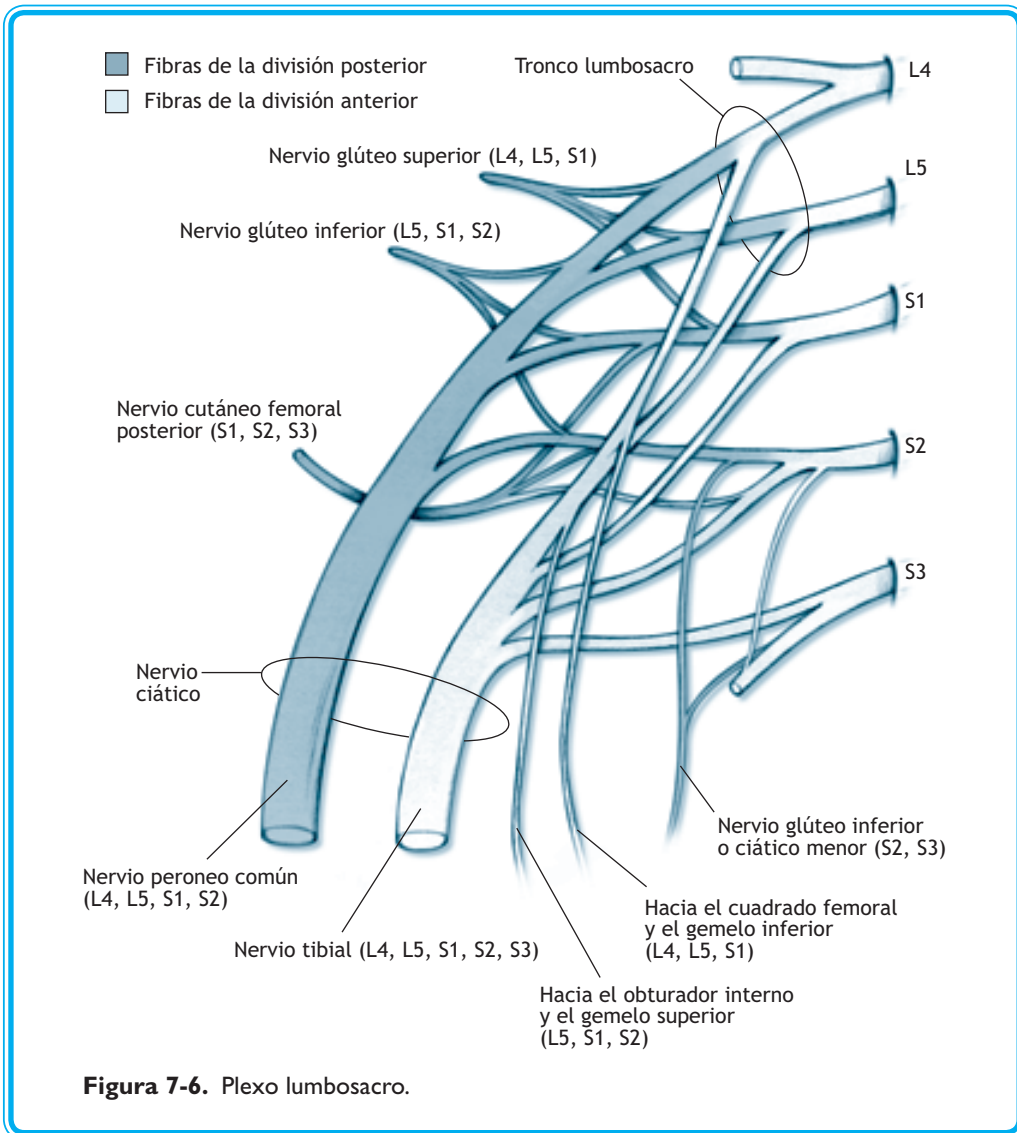
- Los nervios que poseen fibras de las ramas superiores del plexo (L2 a L4) inervan a los músculos ubicados en las caras anterior y medial del muslo que actúan en la cadera y la rodilla.
- Los nervios con fibras de las ramas inferiores del plexo (S1 a S3) inervan a los músculos de la pierna que actúan en el tobillo y pie.



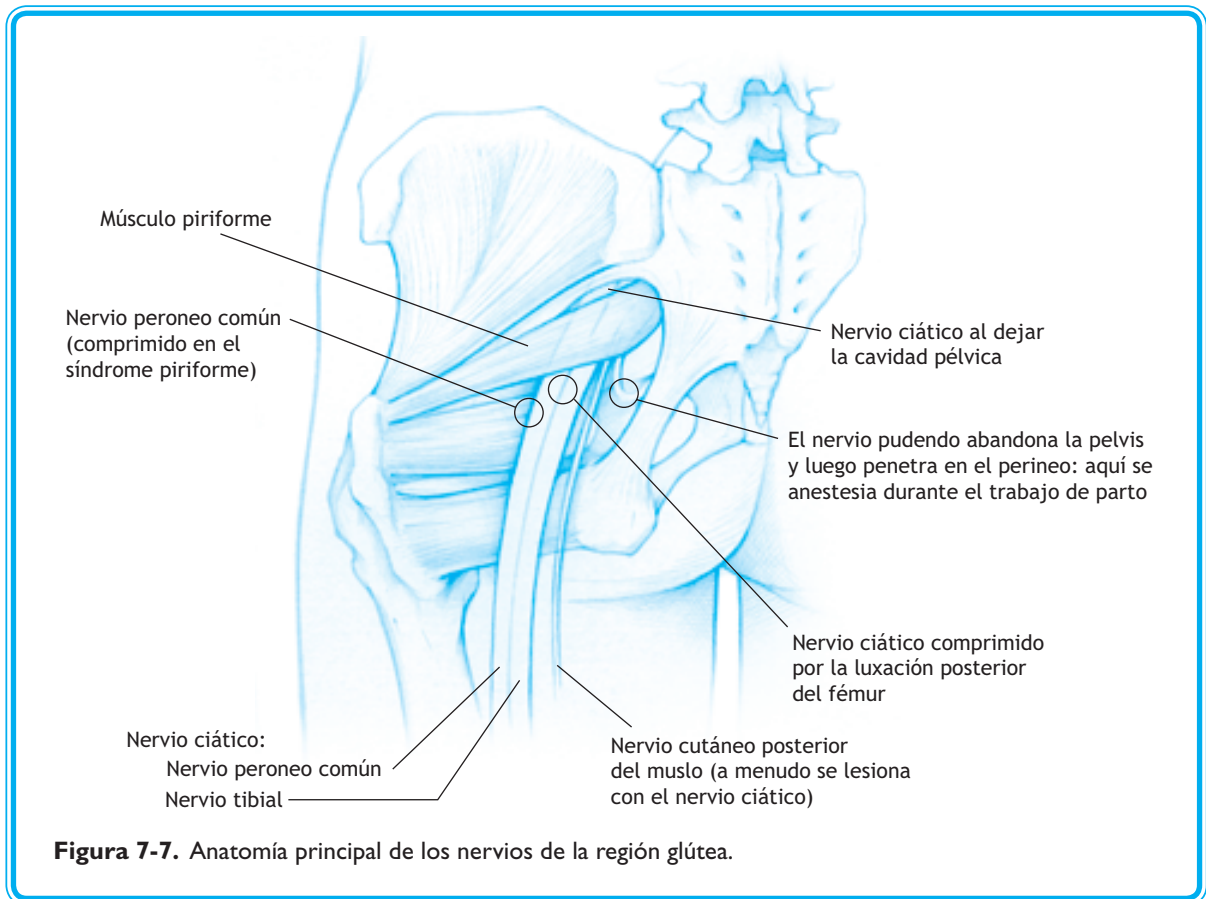
## V. Nervios terminales del plexo lumbar

### A. Nervio femoral (fig. 7-5 y 7-8)

1. El **nervio femoral** tiene fibras de la división posterior que proceden de las ramas ventrales de L2, L3 y L4.
2. Emerge a partir del borde lateral del psoas mayor en la fosa iliaca y pasa hacia la cara anterior del muslo por detrás del ligamento inguinal y a un lado de la arteria femoral.



3. El nervio femoral inerva a los músculos ubicados en el compartimiento anterior del muslo, incluidos los cuatro vientres del cuádriceps femoral, iliopsoas, sartorio y pectíneo, que en conjunto flexionan el muslo en la cadera y extienden la pierna en la rodilla.
4. Inerva la piel de las caras anterior y medial del muslo (nervios cutáneos medial e intermedio).
5. El nervio femoral da origen al nervio safeno (L3, L4) (fig. 7-8).
  - a. El **nervio safeno** es la **rama más larga del nervio femoral** y es la única rama del plexo lumbar que cruza la articulación de la rodilla.



**Figura 7-7.** Anatomía principal de los nervios de la región glútea.

- b. El nervio safeno penetra en el conducto de Hunter pero lo abandona sin pasar a través del agujero del mismo nombre.
- c. El nervio safeno cruza con la safena interna e inerva la piel de la cara medial de la pierna y el pie.

### LESIONES DEL NERVO FEMORAL (CUADRO 7-6)

El **nervio femoral** se lesiona en ocasiones dentro del abdomen por un absceso del psoas mayor. Estos pacientes manifiestan debilidad para flexionar el muslo en la cadera, debilidad para extender la pierna en la rodilla y un reflejo tendinoso rotuliano reducido.

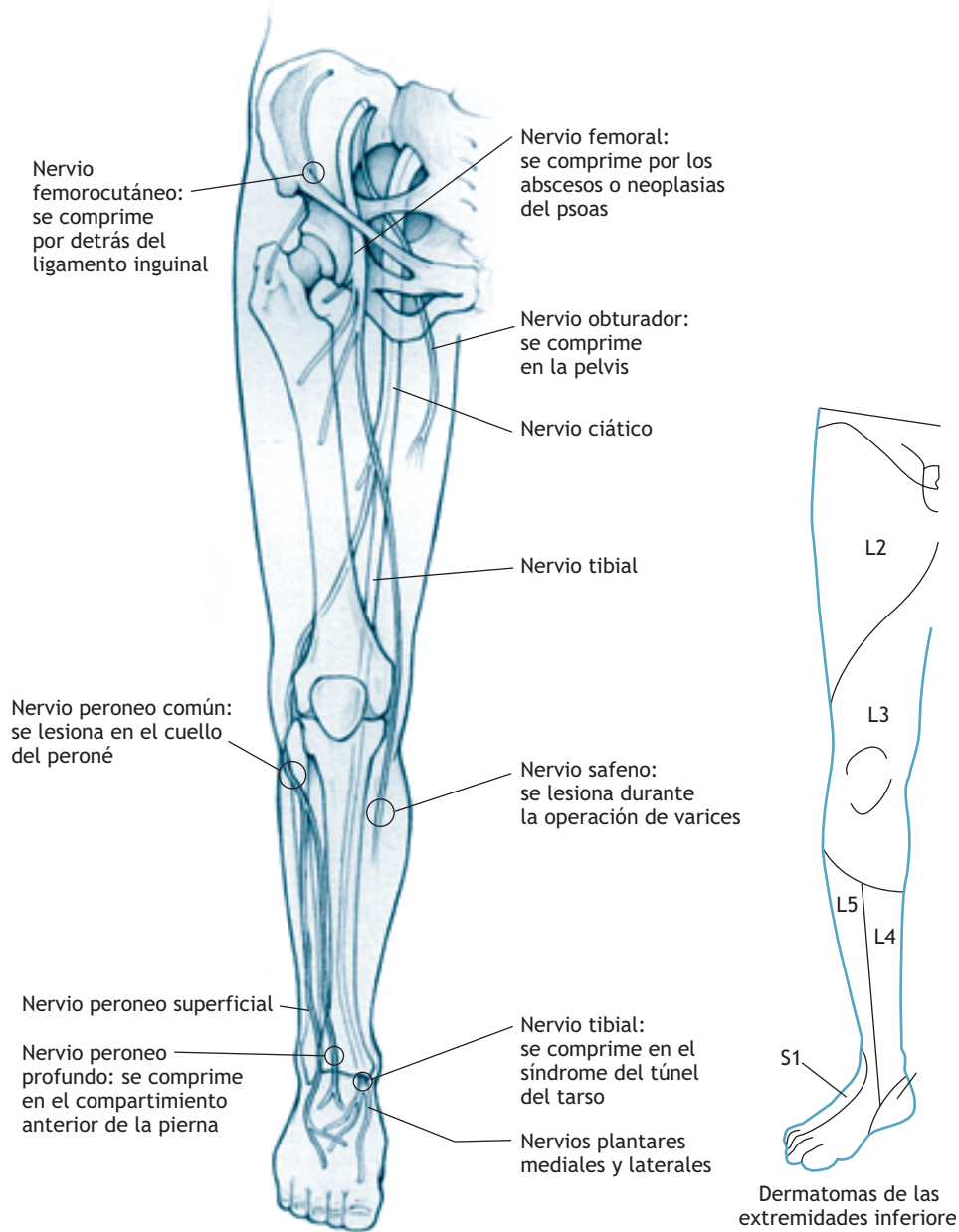
### LESIONES DEL NERVO SAFENO

Algunas veces el **nervio safeno** se daña durante las operaciones de la pierna para extirpar una porción de la vena safena interna o bien se lacera en el sitio donde atraviesa la pared del conducto de Hunter. Estos sujetos padecen dolor y parestesias en la piel de la cara medial de la pierna y el pie.

#### B. Nervio obturador (fig. 7-5)

1. El **nervio obturador** posee fibras de la división anterior de L2, L3 y L4.





**Figura 7-8.** Anatomía principal de los nervios del muslo, pierna y pie. Inserto: dermatomas de la extremidad inferior.

**Cuadro 7-6.** Efectos de las lesiones de las raíces y nervios principales del plexo lumbosacro.

<b>Raíz lesionada</b>	<b>Causa de la lesión</b>	<b>Ubicación del dermatoma</b>	<b>Músculos afectados</b>	<b>Reflejo suprimido</b>
L4	Osteoartritis	Tercio medial de la pierna	Cuadríceps, iliopsoas Aductores de la cadera	Tendón rotuliano
L5	Hernia de disco entre L4 y L5	Dorso del pie Dedos 1, 2 y 3°	Dorsiflexores del pie Extensores del primer dedo	
S1	Hernia de disco entre L5 y S1	Cara posterior de la pierna, tercio lateral del pie, dedos 4 y 5° y planta	Flexores plantares	Tendón de Aquiles
<b>Nervio lesionado Causa de la lesión Sensibilidad cutánea alterada Debilidad en Signo común de lesión</b>				
Obturador (L2, L3, L4)	Neoplasia pélvica Embarazo	Tercio medial de la pierna	Aducción en la cadera	
Femoral (L2, L3, L4)	Diabetes Neoplasia pélvica Absceso del psoas	Cara anterior del muslo, porción medial de la pierna hasta el maleolo medial	Flexión de la cadera Extensión de la pierna en la rodilla	
Peroneo común (L4, L5, S1, S2)	Compresión en el cuello del peroné Fractura de cadera Luxación del fémur Síndrome piriforme	Caras anterior y lateral de la pierna, dorso del pie	Dorsiflexión, eversión del pie	Pie péndulo Marcha de gallo
Tibial (L4, L5, S1, S2, S3)	Diabetes Fractura de cadera Luxación del fémur	Cara posterior de la pierna, planta del pie y cara lateral del pie	Flexión plantar Flexión de los dedos	Imposibilidad para pararse "de puntas"
Glúteo superior (L4, L5, S1)	Aplicación errónea de una inyección en el glúteo Neoplasia pélvica	Abducción en la cadera	Inclinación pélvica Marcha bamboleante	
Glúteo inferior (L5, S1, S2)	Neoplasia pélvica	Extensión en la cadera desde la flexión	Imposibilidad para levantarse de una silla	



2. Emerge desde el lado medial del psoas mayor, cruza el borde del estrecho superior de la pelvis y pasa por delante y debajo de la pelvis menor hasta el agujero obturador.
3. El nervio obturador avanza a través del agujero obturador y el obturador externo hasta la cara medial del muslo.
4. Se divide para formar una rama anterior, que discurre entre los aductores mediano y menor, y otra rama posterior, que pasa entre los aductores menor y mayor.
5. El nervio obturador inerva los músculos de la cara medial del muslo, como los aductores mediano, menor y mayor, el músculo grácil y el obturador externo, que actúan sobre todo en la aducción del muslo en la cadera y ayudan a flexionar el muslo sobre la cadera.
6. El nervio obturador inerva la piel en una región pequeña de la cara medial del muslo.

### LESIONES DEL NERVO OBTURADOR (CUADRO 7-6)

El **nervio obturador** es el que se lesiona con más frecuencia en la pelvis. Estos individuos sufren incapacidad para realizar la aducción del muslo en la cadera y en ocasiones hay parestesias en la piel y la cara medial del muslo (fig. 7-8).



## VI. Los cinco nervios colaterales del plexo lumbar (fig. 7-5)

### A. Nervio subcostal (T12)

1. El **nervio subcostal** pasa entre el psoas mayor y el cuadrado lumbar por debajo de la 12<sup>a</sup> costilla.
2. Inerva a los músculos abdominales y la piel que los cubre en las caras lateral y anterior de la pared abdominal.

### B. Nervio iliohipogástrico (T12-L1)

1. El **nervio iliohipogástrico** surge entre el psoas mayor y el cuadrado lumbar por debajo del nervio subcostal.
2. Inerva los músculos abdominales y la piel de las regiones inguinal e hipogástrica de las paredes lateral y anterior de la pared abdominal.

### C. Nervio ilioinguinal (L1)

1. El **nervio ilioinguinal** avanza por debajo del nervio iliohipogástrico.
2. Inerva los músculos abdominales y la piel de las regiones inguinal e hipogástrica en las caras lateral y anterior de la pared abdominal.
3. El nervio ilioinguinal atraviesa el conducto inguinal y pasa por arriba del anillo inguinal para inervar la piel que cubre el tercio medial del muslo, los labios mayores y la cara anterior del escroto.

### D. Nervio genitofemoral (L1, L2)

1. El **nervio genitofemoral** se proyecta a través del psoas mayor y luego pasa por delante de él.
2. Se divide en una rama femoral y otra genital.
  - a. La rama femoral pasa por detrás del ligamento inguinal e inerva la piel de la porción medial del muslo.
  - b. La rama genital penetra en el conducto inguinal a través del anillo inguinal profundo e inerva al cremáster.

### E. Nervio cutáneo femoral lateral (L2, L3)

1. El **nervio cutáneo femoral lateral** emerge a un lado del psoas mayor y después cruza el iliaco hasta llegar a la espina iliaca anterosuperior.



2. Desciende por la cara lateral del muslo después de pasar por detrás del ligamento inguinal.

## LESIONES DEL NERVO CUTÁNEO FEMORAL LATERAL

El **nervio cutáneo femoral lateral** se comprime algunas veces en su trayecto por detrás de la cara lateral del ligamento inguinal en posición medial respecto de la espina iliaca anterosuperior. Los pacientes con compresión de este nervio (meralgia parestésica) refieren dolor y parestesias en la cara anterolateral del muslo.



## VII. Nervios terminales del plexo lumbosacro

### A. Nervio glúteo superior (división posterior de L4, L5 y S1)

(fig. 7-6)

1. El **nervio glúteo superior** penetra en la región glútea con la arteria glútea superior al atravesar el agujero ciático mayor por arriba del músculo piriforme.
2. Inerva al glúteo medio, glúteo menor y músculos de la fascia lata.

## LESIONES DEL NERVO GLÚTEO SUPERIOR

Los sujetos con una **lesión del nervio glúteo superior** sufren debilidad en la abducción del muslo en la cadera.

- Estas personas tienen **marcha de Trendelenburg o bamboleante**, en la cual la pelvis se vence en el lado de la extremidad que no recibe apoyo.
- La pelvis cede en el lado opuesto a la lesión del nervio glúteo.



### B. Nervio glúteo inferior (división posterior de L5, S1 y S2)

(fig. 7-6)

1. El **nervio glúteo inferior** penetra en la región glútea y atraviesa el agujero ciático mayor por debajo del músculo piriforme.
2. Inerva al glúteo mayor.

## LESIONES DEL NERVO GLÚTEO INFERIOR

Los pacientes con una **lesión del nervio glúteo inferior** manifiestan lasitud en la rotación lateral y extensión del muslo en la cadera.

- Estos individuos tienen **dificultad para extender el muslo en la cadera a partir de una posición flexionada**, como sucede al subir escaleras o levantarse de una silla.
- Algunas personas padecen la **marcha del glúteo mayor**, en la que inclinan el torso hacia atrás para contrarrestar la debilidad del glúteo mayor.

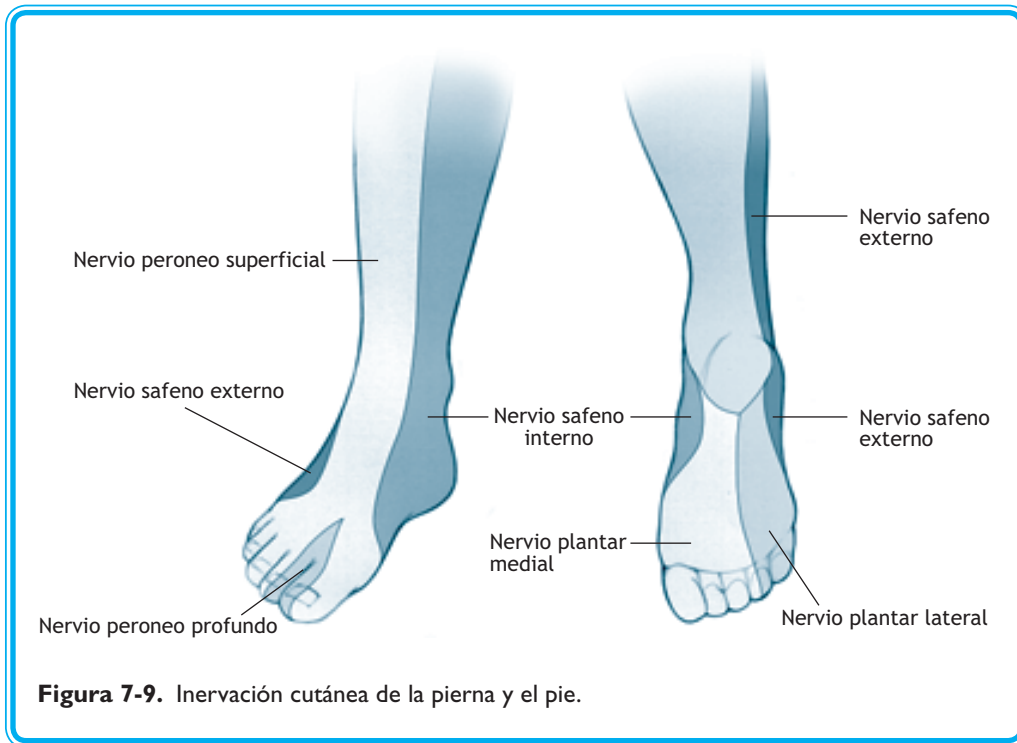


### C. Nervio tibial (división anterior de L4, L5, S1, S2 y S3)

(fig. 7-6 a 7-9)

1. El **nervio tibial** penetra en la región glútea con el nervio peroneo común en el nervio ciático al cruzar el agujero ciático mayor por debajo del músculo piriforme.
2. Avanza en la parte profunda de la cara posterior de la pantorrilla antes de separarse del nervio peroneo en el borde superior de la fosa poplíteica.
3. El nervio tibial discurre en la cara posterior de la pierna con la arteria tibial posterior y luego cruza el túnel del tarso hasta llegar a la planta del pie después de descender por detrás del maleolo medial.
4. El nervio tibial inerva los músculos de la cara posterior del muslo, cara posterior de la pierna y planta del pie.
5. Se divide y forma los nervios plantares medial y lateral distales al túnel del tarso.





**Figura 7-9.** Inervación cutánea de la pierna y el pie.

- a. La distribución del **nervio plantar medial** (L5, S1, S2) es similar a la del nervio mediano en la mano.
- b. El nervio plantar medial inerva los cuatro músculos de la planta del pie: **flexor corto de los dedos, flexor corto del dedo gordo del pie, abductor del dedo gordo del pie y primer lumbrical**.
- c. La piel de la cara lateral de la planta del pie y los tres y medio dedos laterales recibe inervación de varias ramas digitales plantares y comunes del nervio plantar lateral.
- d. La distribución del **nervio plantar lateral** (L5, S1, S2) es similar a la del nervio cubital en la mano.
- e. El nervio plantar lateral inerva a los músculos intrínsecos del pie restantes.
- f. Varias ramas comunes y digitales plantares del nervio plantar lateral inervan a la piel de la cara lateral de la planta del pie y un dedo y medio laterales.

### LESIONES DEL NERVO CIÁTICO (CUADRO 7-6)

El **nervio ciático** se puede dañar durante la inyección intramuscular en el cuadrante inferomedial del glúteo mayor o bien se puede comprimir como resultado de una luxación posterior en el fémur. Estas anomalías lesionan al nervio peroneo y el tibial (véase más adelante). Las raíces L5 y S1 del nervio ciático suelen comprimirse cuando existen hernias de disco. Estos individuos manifiestan dolor irradiado hacia los dermatomas de L5 y S1 de la pierna y el pie (inserto de la fig. 7-8).







## LESIONES DEL NERVO TIBIAL

Las personas con una **lesión del nervio tibial** en la región glútea tienen debilidad para flexionar la pierna en la rodilla y para la flexión plantar en el tobillo.

A menudo se comprime el **nervio tibial** en el tobillo durante su trayecto a través del túnel del tarso adyacente al maleolo medial. Los sujetos con síndrome del túnel del tarso refieren dolor y parestesias en la planta del pie (fig. 7-8).



### D. Nervio peroneo común (división posterior de L4, L5, S1 y S2) (fig. 7-6 a 7-9)

1. El **nervio peroneo común** emerge de la pelvis con el nervio tibial por debajo del músculo piriforme. Avanza con el nervio tibial en la cara posterior del muslo.
2. El nervio peroneo común inerva al vientre corto del bíceps femoral en la cara posterior del muslo y luego se separa del tibial en el borde superior de la fosa poplítea.
3. Discurre en posición lateral con el tendón del bíceps femoral y rodea el cuello del peroné hasta el compartimiento lateral de la pierna.
4. El nervio peroneo común penetra en el músculo peroneo largo y se divide para formar los nervios peroneos superficial y profundo.

## LESIONES DEL NERVO PERONEO COMÚN (CUADRO 7-6)

El **nervio peroneo común** es el nervio que más se lesiona en la extremidad inferior.

- El nervio peroneo común suele dañarse en su trayecto alrededor del cuello del peroné.
- Estos sujetos padecen **pie péndulo**, como consecuencia de la pérdida de la dorsiflexión en el tobillo y la pérdida de la eversión. Se acompaña de dolor y parestesias en la cara lateral de la pierna y el dorso del pie.
- Algunos pacientes con pie péndulo muestran también una **marcha péndula**, en la cual elevan de forma exagerada la pierna lesionada y el pie golpea el piso al caminar.
- En el **síndrome piriforme**, las fibras del músculo piriforme comprimen al nervio peroneo común en su trayecto a través de este músculo y no en la parte donde pasa por delante de él con el nervio tibial (fig. 7-7).



### E. Nervio peroneo superficial (L4, L5 y S1) (fig. 7-8 y 7-9)

1. El **nervio peroneo superficial** inerva a los músculos peroneo largo y corto en el compartimiento lateral de la pierna.
2. Emerge en el tercio distal de la cara lateral de la pierna e inerva la piel de esta zona y el dorso del pie con excepción del primer espacio interdigital dorsal entre el dedo gordo del pie y el segundo dedo.

## LESIONES DEL NERVO PERONEO SUPERFICIAL

Algunas veces se lesiona el **nervio peroneo superficial** en el sitio donde surge del compartimiento lateral de la pierna. Estos pacientes refieren dolor y parestesias en la cara dorsal del pie.



### F. Nervio peroneo profundo (L5, S1 y S2) (fig. 7-8)

1. El **nervio peroneo profundo** avanza a través del músculo peroneo largo y el compartimiento anterior de la pierna con la arteria tibial anterior.
2. Inerva los músculos del compartimiento anterior de la pierna, como el tibial anterior, extensor largo del dedo gordo del pie, extensor largo de los dedos y peroneo anterior.
3. El nervio peroneo profundo inerva los músculos del dorso del pie, el extensor corto de los dedos y el extensor corto del dedo gordo del pie.
4. Además inerva la piel del espacio interdigital entre el dedo corto del pie y el segundo dedo.



## LESIONES DEL NERVI PERONEO PROFUNDO

Ciertas veces se comprime el **nervio peroneo profundo** en el compartimiento anterior de la pierna. Estos individuos padecen pie péndulo y parestias en la piel del espacio interdigital entre el primero y segundo dedos.



### VIII. Nervios colaterales del plexo lumbosacro (fig. 7-6)

#### A. Nervio crural

1. El **nervio crural** inerva la piel de la cara posterior de la pierna y la cara lateral del pie.
2. Recibe contribuciones de los nervios peroneo común y tibial.
3. El nervio crural avanza con la vena safena interna en la cara posterior de la pierna.

#### B. Nervio del cuadrado femoral (L4, L5 y S1)

1. El **nervio del cuadrado femoral** penetra en la región glútea después de atravesar el agujero ciático mayor.
2. Inerva a los músculos gemelo inferior y cuadrado femoral.

#### C. Nervio del músculo obturador interno (L5, S1 y S2)

1. El **nervio del músculo obturador interno** penetra en la región glútea después de atravesar el agujero ciático mayor e inerva al gemelo superior.
2. Atraviesa la espina isquiática y pasa a través del agujero ciático menor para inervar al obturador interno.

#### D. Nervio cutáneo femoral posterior (divisiones anterior y posterior de S1, S2 y S3)

1. El **nervio cutáneo femoral posterior** inerva la piel de la cara posterior del muslo y el tercio superior de la pantorrilla.
2. Es la única rama del plexo lumbosacro que contiene fibras de las divisiones anterior (S2, S3) y posterior (S1, S2).

#### E. Nervio del músculo piriforme (S1, S2)

1. El **nervio del músculo piriforme** se origina en la primera y segunda ramas ventrales sacras.
2. Inerva al músculo piriforme.

#### F. Nervio cutáneo perforante (S2, S3)

1. El **nervio cutáneo perforante** procede de la segunda y tercera ramas ventrales sacras.
2. Inerva a la piel que cubre la fosa isquioanal y la región glútea cerca del conducto anal.

---

## PROBLEMAS CLÍNICOS

Correlacione las deficiencias de las preguntas 1 a 10 con la lesión correspondiente de las opciones A-H. (Las opciones se pueden utilizar una vez, más de una vez o ninguna.)

- A. Nervio femoral
- B. Nervio tibial
- C. Nervio peroneo común
- D. Nervio peroneo profundo





- E. Nervio peroneo superficial
- F. Nervio glúteo superior
- G. Nervio glúteo inferior
- H. Nervio obturador

1. Paciente con debilidad durante la dorsiflexión del pie y trastornos de la sensibilidad cutánea entre el primero y segundo dedos.
2. Individuo con trastornos de la sensibilidad de la piel que cubre a la safena externa en la pierna.
3. Persona con debilidad para la abducción del muslo en la cadera.
4. Paciente con lasitud muscular durante la eversión del pie y trastornos de la sensibilidad cutánea en la cara dorsal del pie, sin problemas para extender los dedos de los pies.
5. Persona con debilidad para extender el muslo en la cadera al levantarse de una silla y dificultad para subir escaleras; la sensibilidad cutánea se encuentra intacta.
6. Individuo con síndrome del túnel del tarso y debilidad durante la flexión del dedo gordo del pie.
7. Bailarina de ballet que ya no puede pararse “de puntas”.
8. Paciente que inclina la pelvis hacia el lado que no se encuentra apoyado cuando levanta una extremidad del piso durante la marcha.
9. Paciente con debilidad durante la aducción del muslo en la cadera.
10. Persona con debilidad durante la flexión del muslo en la cadera y extensión de la pierna en la rodilla.

Un futbolista sufre un traumatismo en la cara lateral de la pierna distal a la cabeza del peroné en la que se lesiona un nervio.

11. ¿Cuáles son las manifestaciones que se esperaría encontrar?
  - A. Debilidad durante la flexión plantar del pie
  - B. Pérdida de la capacidad para invertir el pie
  - C. Trastornos de la sensibilidad cutánea de la cara medial de la pierna
  - D. Trastornos de la sensibilidad cutánea en la cara dorsal del pie
  - E. Debilidad durante la flexión de los dedos de los pies

Una anciana con osteoporosis sufre una caída y “se fractura la cadera”. El cirujano ortopédico recomienda sustituir el tercio proximal del fémur con una prótesis por la probabilidad de necrosis avascular de la cabeza del fémur.

12. ¿Cuál es la arteria que irriga a la cabeza y el cuello del fémur y que se laceró con toda seguridad en la fractura?
  - A. Arteria glútea inferior
  - B. Arteria femoral circunfleja media
  - C. Arteria pudenda
  - D. Arteria femoral profunda
  - E. Arteria obturatriz



Durante un traumatismo de la cara lateral de la rodilla se laceran varias estructuras. La exploración física revela signo del cajón anterior positivo y un chasquido cuando el paciente intenta extender la pierna en la rodilla.

- 13.** ¿Cuál de las estructuras siguientes no sufrió distensión ni laceración en esta lesión?
- A. Menisco medial
  - B. Ligamento tibial colateral
  - C. Ligamento peroneo colateral
  - D. Ligamento cruzado anterior
  - E. Tendón del músculo sartorio

Una enfermera aplica de modo accidental una inyección en la región glútea y lesiona un nervio. El paciente comienza a caminar en forma anormal. Al elevar el pie izquierdo durante la marcha, el sujeto se inclina hacia la derecha y al permanecer sobre el pie derecho sin inclinarse se vence el glúteo izquierdo.

- 14.** ¿Qué músculo se ha debilitado por la lesión nerviosa?
- A. Glúteo mayor
  - B. Glúteo medio
  - C. Piriforme
  - D. Semitendinoso
  - E. Cuadrado femoral

Un corredor de campo traviesa (que además es universitario) refiere dolor de pierna y pie durante el entrenamiento y poco después. El dolor se irradia desde la cara anterolateral de la pierna hasta la cara dorsal del pie. La dorsiflexión y extensión de los dedos de los pies se acompañan de dolor. Al parecer, la pierna se encuentra edematosa en el área dolorosa.

- 15.** ¿Cuáles de las siguientes arterias han sufrido compresión por el edema?
- A. Arteria poplítea
  - B. Arteria tibial anterior
  - C. Arteria tibial posterior
  - D. Arteria peronea
  - E. Arteria plantar media

Un varón de 56 años de edad manifiesta parestias y adormecimiento de la extremidad inferior seguidos de debilidad muscular progresiva. Se sospecha que la neuropatía periférica de este sujeto es un efecto colateral del medicamento que toma. Se solicita una biopsia de un nervio cutáneo que discurre en la cara posterior de la pierna y que acompaña a la vena safena interna.

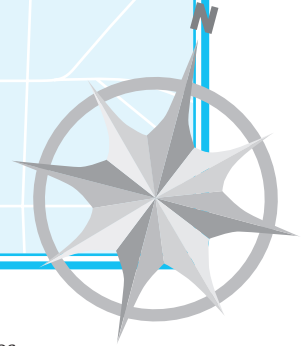
- 16.** ¿Cuál es ese nervio?
- A. Tibial
  - B. Peroneo superficial
  - C. Crural
  - D. Safeno
  - E. Peroneo profundo

**RESPUESTAS**

1. D
2. A
3. F
4. E
5. G
6. B
7. B
8. F
9. H
10. A
11. La respuesta es D. Las lesiones del nervio peroneo común causan pie péndulo y trastornos de la sensibilidad cutánea en la cara dorsal del pie.
12. La respuesta es B. La cabeza del fémur puede sufrir necrosis avascular cuando se desorganizan las ramas de la arteria femoral circunfleja medial, que constituye la irrigación principal de la cabeza y cuello del fémur.
13. La respuesta es C. Los traumatismos en la cara lateral de la rodilla casi siempre lesionan al ligamento colateral tibial, menisco medial y ligamento cruzado anterior (la triada terrible) y en ocasiones se laceran los tendones que cruzan la cara medial de la articulación.
14. La respuesta es B. Una lesión del nervio glúteo superior induce debilidad durante la abducción del muslo en la cadera y mantiene el nivel de la pelvis durante la marcha. Estos sujetos muestran una marcha de Trendelenburg, en la cual la pelvis se vence hacia el lado de la extremidad que no recibe soporte a causa de la debilidad del músculo glúteo medio.
15. La respuesta es B. La arteria tibial anterior viaja a través del compartimiento anterior y puede comprimirse por el edema.
16. La respuesta es C. El nervio crural es un nervio cutáneo que inerva la cara posterior de la pierna; el nervio safeno lo hace con la cara medial de la pierna y el nervio peroneo superficial con la cara lateral de la pierna. Los nervios peroneo profundo y tibial no poseen ramas cutáneas en la pierna.

# CAPÍTULO 8

## CABEZA



- I. El **esqueleto de la cabeza** consta del cráneo y los huesos faciales.
- A. El **cráneo** se integra con ocho huesos, que forman la calota y la base (fig 8-1).
1. Los **huesos de la calota** poseen dos capas de hueso compacto separadas por el **diploe**, una capa de médula ósea.
  2. Los **huesos de la base** se articulan con el atlas, los huesos del esqueleto facial y la mandíbula.
  3. Los **huesos del cráneo** se unen mediante suturas.
    - a. La **sutura coronal** se constituye con el hueso frontal y los dos huesos parietales.
    - b. La **sutura sagital** se conforma con los dos huesos parietales.
    - c. La **sutura lambda** se forma con los dos huesos parietales y el hueso occipital.
  4. El **pterión** se halla en la cara lateral del cráneo por arriba del arco cigomático y por detrás de la pared lateral de la órbita. Es superficial a la rama anterior de la arteria meníngea media, que irriga a la duramadre y el cráneo.

### FRACTURA DE CRÁNEO EN EL PTERIÓN

La **fractura lateral de cráneo en el pterión**, que es la porción más delgada de la calota, lacera en ocasiones a la arteria meníngea media y produce un **hematoma epidural o extradural**.

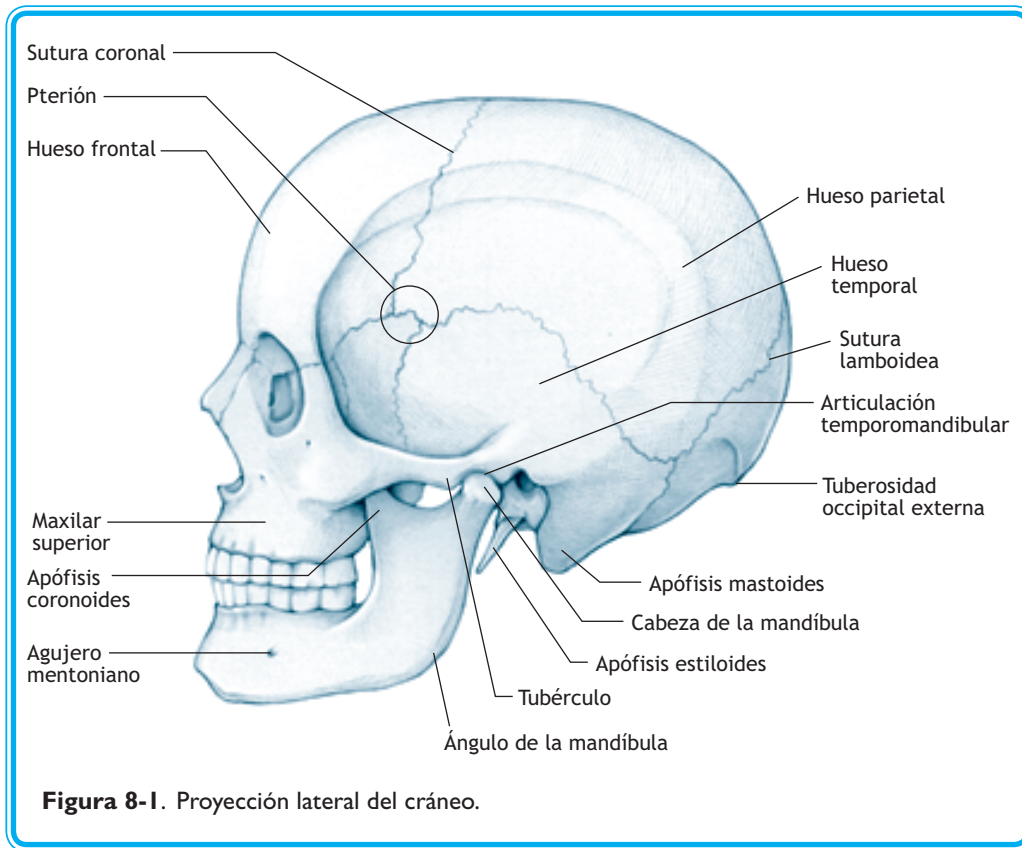
- La hemorragia arterial epidural forma un hematoma con aspecto de lente biconvexa entre el cráneo y la duramadre perióstica, que no rebasa el límite de las suturas.
- El hematoma epidural comprime algunas veces la cara lateral del hemisferio cerebral y causa una hernia de la porción medial del lóbulo temporal a través de la escotadura tentorial de la duramadre. Esta hernia comprime al tallo cerebral.
- Estos pacientes muestran un período inicial de lucidez asintomática seguida de debilidad de las extremidades, dilatación pupilar por compresión del nervio motor ocular externo (III par craneal [CN]) y deterioro de las funciones cardiovascular y respiratoria.

B. El **esqueleto facial** se integra con 14 huesos, que encierran a la órbita, la cavidad nasal, la cavidad bucal y los senos paranasales.

II. La **cavidad craneal** contiene al cerebro y los pares craneales.

A. El cerebro recibe la irrigación de la **arteria carótida interna** y **las arterias vertebrales**; las ramas de estos vasos se anastomosan para formar el círculo de Willis (fig. 8-2).





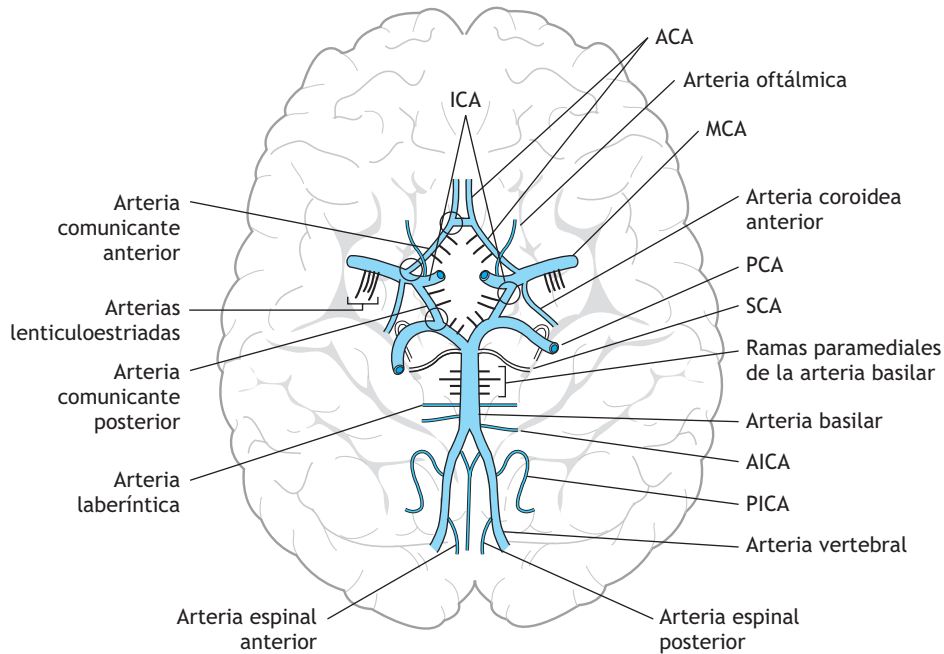
**Figura 8-1.** Proyección lateral del cráneo.

1. Las arterias vertebrales penetran en el cráneo a través del **agujero magno** y se unen para crear la arteria basilar, que a su vez se divide para formar un par de arterias cerebrales posteriores.
2. Cada arteria carótida interna ingresa al cráneo por el **conducto carotídeo**, atraviesa el espesor del agujero rasgado y cruza el seno cavernoso. En la base del cerebro, cada arteria carótida interna se divide para formar una arteria cerebral anterior pequeña y una arteria cerebral media grande.
3. El **círculo de Willis** se completa por medio de una arteria comunicante anterior, que conecta a las arterias cerebrales anteriores, y un par de arterias comunicantes posteriores, que unen a las arterias carótidas internas con las arterias cerebrales posteriores.

## ANEURISMAS SACULADOS

Los **aneurismas saculados** (dilataciones saculares de las paredes arteriales) son más comunes en la cara anterior del círculo de Willis en los puntos donde se ramifica la arteria comunicante anterior, arteria comunicante posterior o arteria cerebral media. La sangre de un aneurisma roto se acumula en el espacio subaracnoideo y provoca un **hematoma subaracnoideo**.





**Figura 8-2.** Irrigación del cerebro. ACA, arteria cerebral anterior; AICA, arteria cerebelosa anteroinferior; ICA, arteria carótida interna; MCA, arteria cerebral media; CNA, arteria cerebral posterior; PICA, arteria cerebelosa posteroinferior; SCA, arteria cerebelosa superior. Las áreas marcadas con círculos son sitios comunes donde se forman aneurismas saculados.

- Los sujetos con un **aneurisma saculado roto** refieren la “peor cefalea de su vida”. Esta **cefalea** es secundaria a la sangre que escapa del aneurisma y que irrita a las meninges. Muchos individuos también muestran rigidez cervical por irritación de la duramadre.
- Los aneurismas ubicados en la unión de la arteria comunicante posterior con la carótida interna o la arteria cerebral posterior comprimen a menudo al **nervio motor ocular común (III CN)**. Los pacientes con **compresión del nervio motor ocular común** evidencian al principio una **pupila dilatada**.

**B.** Las **meninges de la cavidad craneal** constan de dos capas de duramadre, la aracnoides y la piamadre.

**1.** La **duramadre** posee una capa externa de periostio y una capa interna meníngea.

**a.** La **capa perióstica externa** se adhiere con firmeza a la superficie interna de los huesos del cráneo y las suturas.

**b.** La **capa meníngea interna** se continúa con la duramadre del conducto vertebral.

(1) La duramadre meníngea forma tabiques que se extienden entre los dos hemisferios cerebrales (hoz del cerebro), entre los hemisferios y el cerebelo (tienda del cerebelo) y cubre la hipófisis y la silla turca (diafragma selar).





- (2) La mayor parte de la duramadre menígea tiene inervación de ramas menígeas de las divisiones oftálmica, maxilar y mandibular del nervio trigémino.
- (3) Los primeros tres nervios raquídeos cervicales y las ramas menígeas del nervio vago (X CN) inervan la duramadre menígea de la fosa craneal posterior.

## CEFALEA

La **duramadre menígea** es sensible al dolor; una causa común de **cefalea** es la irritación o distensión de la duramadre. Este dolor suele referirse a las regiones que inervan las ramas del nervio trigémino.

2. La aracnoides se adhiere con solidez a la duramadre; el espacio subaracnoideo que contiene líquido cefalorraquídeo (LCR) se ubica entre la piamadre y la aracnoides.
  3. La **piamadre** recubre al cerebro y las raíces de los pares craneales.
- C. Los **senos venosos de la duramadre** son conductos revestidos de endotelios que reciben a las venas cerebrales; estos senos carecen de músculo liso y válvulas (fig. 8-3).
1. Las **venas cerebrales** se conocen como **venas pontinas** puesto que atraviesan el espacio subdural (espacio potencial) entre la aracnoides y la duramadre menígea para drenar en los senos venosos de la duramadre.

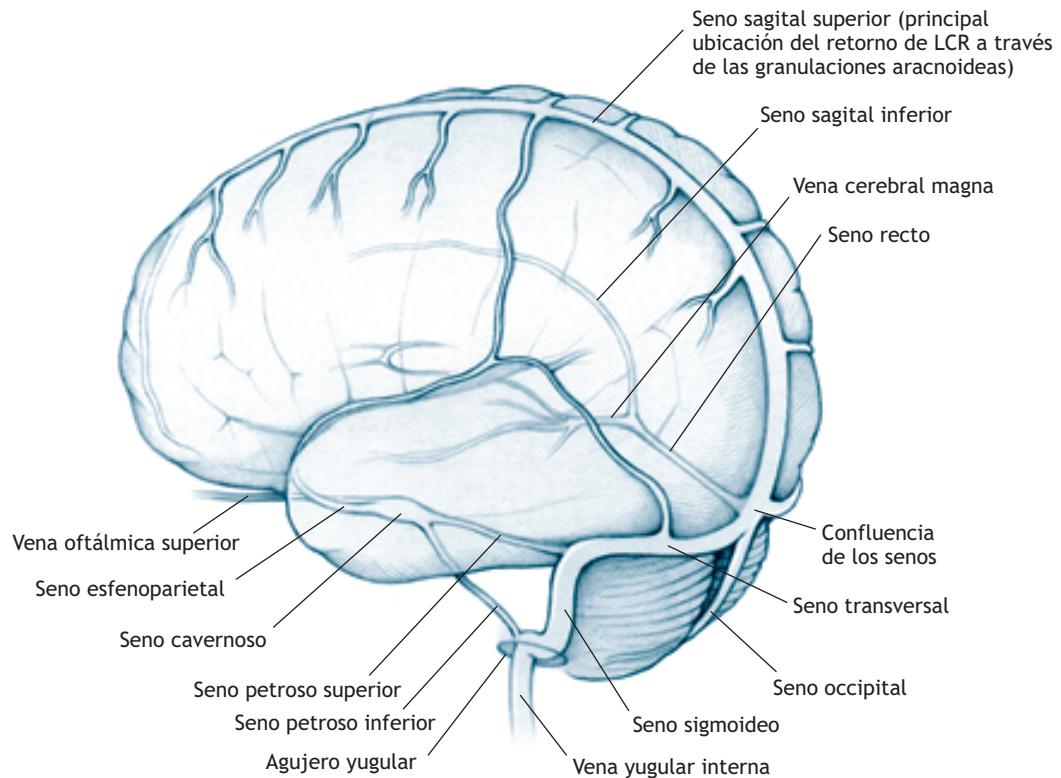


## HEMATOMA SUBDURAL

Algunos **traumatismos craneoencefálicos** provocan laceración de las venas pontinas en los sitios donde penetran en los senos venosos de la duramadre; esta sangre venosa se acumula en el espacio subdural y ocasiona un **hematoma subdural**.

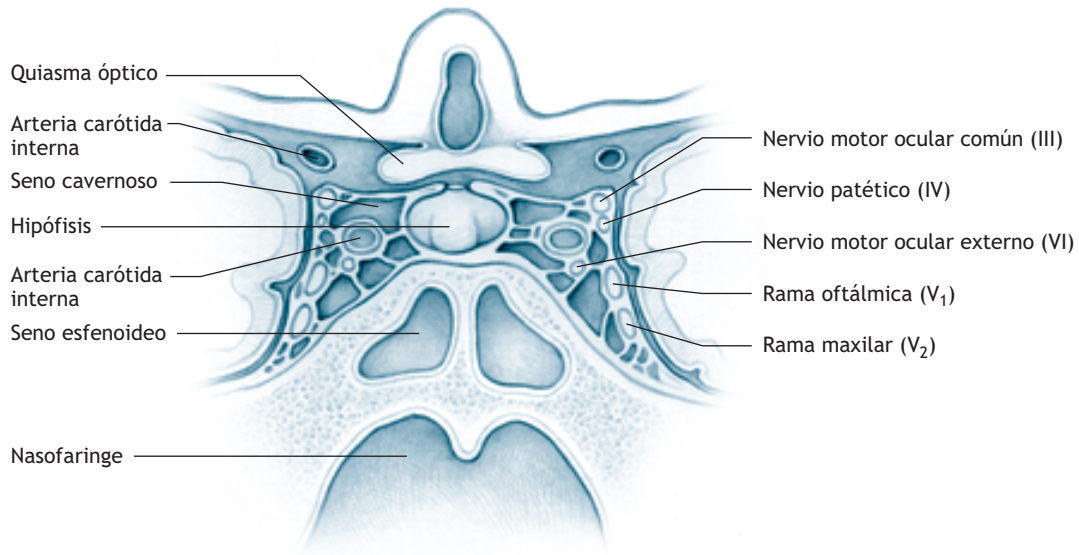
- La sangre venosa que se acumula con lentitud en el espacio subdural crea un **hematoma con forma de luna creciente** que no limitan las suturas del cráneo.
  - Los sujetos con un hematoma subdural crónico manifiestan cefalea, deterioro de su capacidad cognoscitiva e inestabilidad en la marcha.
2. Los **senos venosos de la duramadre**, de manera específica el seno sagital superior, son sitios de resorción de LCR a partir del espacio subaracnoideo a través de granulaciones aracnoideas que salen hacia los senos.
  3. Las **venas emisarias** son venas sin válvulas que atraviesan orificios en el cráneo y permiten que los senos de la duramadre se comuniquen con las venas extracraneales.
  4. El **seno sagital superior**, el **seno recto** y el **seno occipital** llevan sangre venosa cerebral hacia la confluencia de los senos (fig. 8-3).
    - a. La **confluencia de los senos** se localiza cerca de la línea media posterior por debajo del hueso occipital.
    - b. El **seno venoso recto** se forma con la unión del seno sagital inferior y la **gran vena cerebral de Galeno**.
  5. El **seno transversal** conduce sangre desde la confluencia de los senos hasta los senos sigmoideos.
    - a. La mayor parte de la sangre del **seno sagital superior** atraviesa la confluencia y penetra en el seno transversal derecho; la mayor parte de la sangre del seno recto penetra en el seno transversal izquierdo.
    - b. Cada seno sigmoideo atraviesa el **agujero yugular**, se une con un seno petroso inferior y drena en una vena yugular interna.





**Figura 8-3.** Senos venosos de la duramadre (esquema).

6. Los **senos cavernosos** son senos venosos de la duramadre que se ubican a un lado del cuerpo del esfenoides y la hipófisis (fig. 8-4).
  - a. Los **senos cavernosos reciben sangre venosa** de las venas cerebrales y los senos venosos esfenoparietales.
  - b. Cada **seno cavernoso drena** en un seno petroso superior y otro inferior; ambos senos cavernosos se conectan por medio de senos intercavernosos.
  - c. La **arteria carótida interna y su plexo periarterial** de axones simpáticos postganglionares y el nervio motor ocular externo (VI CN) cruzan por el centro de cada seno cavernoso. La rama oftálmica ( $V_1$  CN) y la rama maxilar ( $V_2$  CN) del nervio trigémino, el nervio motor ocular común (III CN) y el nervio patético (IV CN) discurren en la pared lateral de cada seno.
  - d. Las **venas oftálmicas superior e inferior** son venas emisarias que unen el seno cavernoso con las tributarias de la vena facial cerca de la órbita y con los plexos venosos pterigoideos en la fosa infratemporal.



**Figura 8-4.** Senos cavernosos (corte coronal).

## TROMBOSIS DE LOS SENOS CAVERNOSOS

La **trombosis de los senos cavernosos** es consecuencia de una infección que se propaga desde la cara hasta el seno cavernoso a través de la vena oftálmica superior o inferior.

- Al principio, estas personas padecen **estrabismo interno** por la lesión del nervio motor ocular externo.
- Con posterioridad **pierden los movimientos oculares** por lesión de los nervios motor ocular común y patético, acompañada de dolor y adormecimiento de la cara y el cuero cabelludo por lesión de la división oftálmica y la división maxilar del nervio trigémino.
- La **infección de un seno cavernoso** se extiende hacia otros senos cavernosos a través de los senos intercavernosos.

7. El **plexo venoso basilar** es un conjunto de venas emisarias que une al seno petroso inferior con el plexo vertebral interno del espacio epidural del conducto vertebral.

- D.** El **piso de la cavidad craneal** se divide en tres compartimentos poco profundos: las fosas craneales anterior, media y posterior, que contienen agujeros y fisuras a través de los cuales pasan vasos sanguíneos, pares craneales y sus ramas (cuadro 8-1 y fig. 8-5).

**III.** La **cara y la calota** se forman con huesos del esqueleto facial.

- A.** Los **músculos del esqueleto** de la cara y la calota comprenden a los músculos de la expresión facial y la masticación.
1. Los **músculos de la expresión facial** reciben inervación del nervio facial (VII CN) y actúan como esfínteres y dilatadores de la cara.

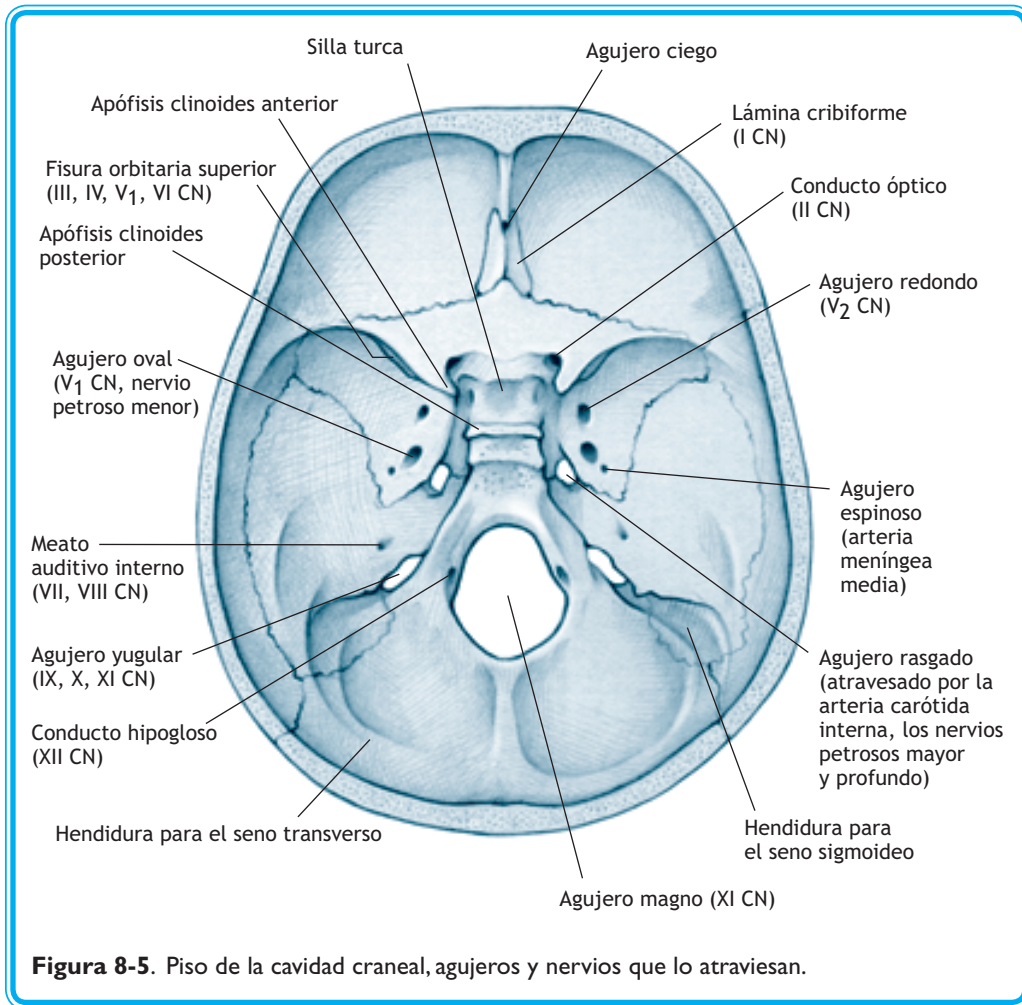


**Cuadro 8-1.** Agujeros principales del cráneo y estructuras que los atraviesan.

Hueso	Orificio	Estructuras que pasan a través del orificio
<b>Fosa craneal anterior</b>		
Etmoides	Placa cribiforme Agujero etmoidal anterior Agujero etmoidal posterior	Nervios olfatorios (I) Nervio etmoidal anterior (rama del nervio nasociliar) y vasos (arteria y vena oftálmicas) Nervio etmoidal posterior (rama del nervio nasociliar) y vasos (arteria y vena oftálmicas)
<b>Fosa craneal medial</b>		
Esfenoides	Conducto óptico Fisura orbitaria superior  Agujero redondo Agujero oval Agujero espinoso	Nervio óptico (II); arteria oftálmica Nervio oculomotor (III), nervio patético (IV), nervio motor ocular externo (VI), ramas de la división oftálmica (V <sub>1</sub> ) del nervio trigémino (V) (nervios nasociliar, frontal y lagrimal) Vena oftálmica superior División maxilar (V <sub>2</sub> ) del nervio trigémino (V) División mandibular (V <sub>3</sub> ) y raíz motora del nervio trigémino (V) Nervio petroso menor (rama del nervio glossofaríngeo [IX]) Arteria meníngea media (rama de la arteria maxilar) Nervio espinoso (rama meníngea de V <sub>3</sub> )
Temporal	Conducto carotídeo Hiato del conducto facial Hiato del nervio petroso menor	Arteria carótida interna Plexo carotídeo interno (axones simpáticos posganglionares del ganglio cervical superior) Nervio petroso mayor (VII) Nervio petroso menor (IX)
Unión entre el esfenoides, el temporal y el occipital	Agujero rasgado	Conducto de 1 cm de longitud; abertura inferior que se cierra en vida por cartílago El conducto carotídeo se abre hacia el rasgado en sentido posterolateral; el conducto pterigoideo lo hace en posición anterior La arteria carótida interna y el plexo carotídeo interno cruzan el espesor del agujero Los nervios petroso mayor (del VII par craneal) y profundo (del plexo carotídeo) se unen en el rasgado para formar el nervio del conducto pterigoideo

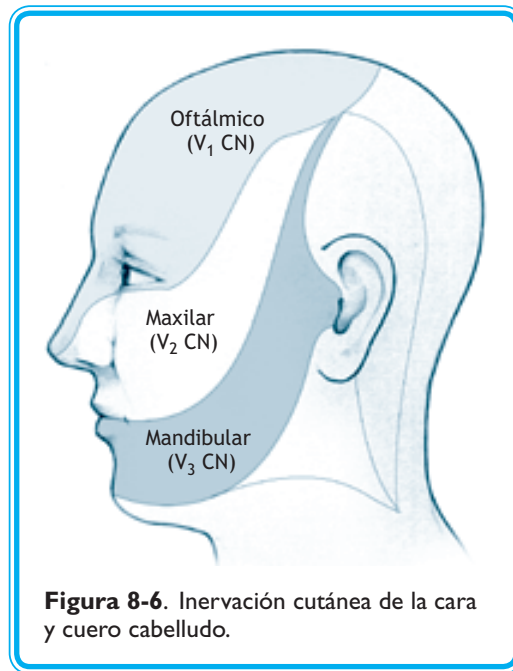
**Cuadro 8-1.** Agujeros principales del cráneo y estructuras que los atraviesan (*continuación*).

Hueso	Orificio	Estructuras que pasan a través del orificio
<b>Fosa craneal posterior</b>		
Hueso temporal	Meato auditivo interno	Nervio vestibulococlear (VIII), nervio facial (VII), arteria laberíntica
Unión entre los huesos temporal y occipital	Agujero yugular	Compartimiento anterior: seno petroso inferior Compartimiento intermedio: nervio glossofaríngeo (IX), nervio vago (X), nervio espinal accesorio (XI) Compartimiento posterior: seno sigmoideo
Hueso occipital	Conducto del hipogloso Agujero magno	Nervio hipogloso (XII) Médula espinal, arterias vertebrales, raíces espinales de ambos nervios accesorios (XI)
<b>Otros orificios</b>		
Hueso temporal (base del cráneo)	Agujero del estilomastoideo Fisura petrotimpánica	Nervio facial (VII) Cuerda timpánica del VII par craneal
Hueso frontal	Agujero supraorbitario	Nervio supraorbitario, V <sub>1</sub> , arteria y vena supraorbitarias
Maxilar superior	Agujero infraorbitario Agujero incisivo Fisura pterigomaxilar	Nervio infraorbitario, V <sub>2</sub> , arteria y vena infraorbitarias Nervio y arteria nasopalatinas Nervio alveolar posterosuperior (V <sub>2</sub> ), arteria maxilar
Unión entre la apófisis perpendicular del palatino y el esfenoides	Agujero esfenopalatino	Nervio nasopalatino (V <sub>2</sub> ), arteria y vena esfenopalatinas
Hueso palatino	Agujero palatino mayor Agujero palatino menor	Nervio palatino mayor (V <sub>2</sub> ), arteria y vena palatinas mayores Nervio palatino menor (V <sub>2</sub> ), arteria y vena palatinas menores
Mandíbula	Agujero mandibular Agujero mentoniano	Nervio alveolar inferior (V <sub>3</sub> ), arteria y vena alveolares inferiores Nervio mentoniano (V <sub>3</sub> ), arteria y vena mentonianas



**Figura 8-5.** Piso de la cavidad craneal, agujeros y nervios que lo atraviesan.

2. Los **músculos de la masticación** tienen inervación de la rama mandibular del V<sub>3</sub> CN y mueven la mandíbula en la articulación temporomandibular.
- B.** La inervación de la **piel de la cara y el cuero cabelludo** procede de las ramas cutáneas de las tres divisiones del nervio trigémino y los nervios raquídeos cervicales (fig. 8-6).
  1. El cuero cabelludo por delante del vértice, incluidos la piel del párpado superior, el dorso y la punta de la nariz, se inervan con **ramas de la división oftálmica** (V<sub>1</sub> CN).
  2. Las **ramas de la división maxilar** (V<sub>2</sub> CN) inervan la mejilla, el arco cigomático y el maxilar, el párpado inferior y el labio superior.
  3. La cara lateral del cuero cabelludo, incluidas la piel de la cara que se encuentra por delante del conducto auditivo externo, la piel que recubre a la mandíbula y la piel del labio inferior, posee inervación de las **ramas de la división mandibular** (V<sub>3</sub> CN).
  4. **Ramas de los nervios raquídeos cervicales** inervan la piel que recubre al ángulo de la mandíbula y la piel situada por detrás del vértice.



- C.** La **cara y el cuero cabelludo poseen irrigación** de las ramas de las arterias carótida externa y oftálmica.
- D.** El **drenaje de la cara y el cuero cabelludo** se realiza a través de tributarias de las venas retromandibular y facial.
- E.** La **glándula parótida** se localiza a un lado de la cara en la superficie del músculo masetero. La parte profunda de la glándula se extiende entre la rama de la mandíbula y la apófisis mastoides.
1. El **conducto parotídeo** atraviesa el masetero, pasa a través del buccinador y se abre en la cavidad bucal cerca del segundo molar superior.
  2. Varias ramas musculares del nervio facial, la vena retromandibular y la carótida externa atraviesan la **glándula parótida** (fig. 8-7).

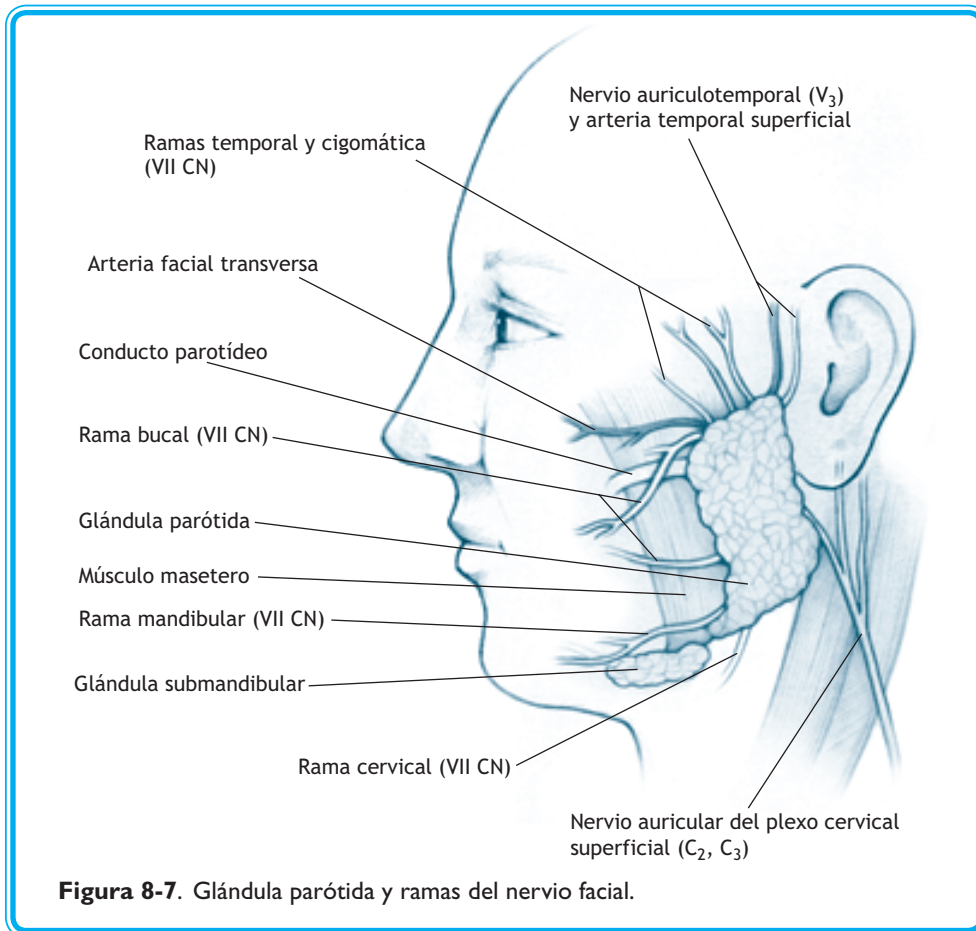
## TUMORES DE LAS GLÁNDULAS PARÓTIDAS

Algunos **tumores de las glándulas parótidas** comprimen las ramas musculares del nervio facial y causan lasitud de los músculos de la expresión facial en el mismo lado del tumor.



3. La glándula parótida se inerva con axones parasimpáticos preganglionares del nervio glossofaríngeo y axones parasimpáticos posganglionares del ganglio ótico.
- IV.** La **cavidad nasal** es una cámara llena de aire que posee un revestimiento de piel en la cara anterior y de mucosa en la posterior. La función de la mucosa de la cavidad nasal es calentar, humedecer y filtrar el aire que se inspira (fig. 8-8).
- A.** La cavidad nasal comienza en las narinas y se comunica en la cara posterior con la nasofaringe por medio de las coanas.

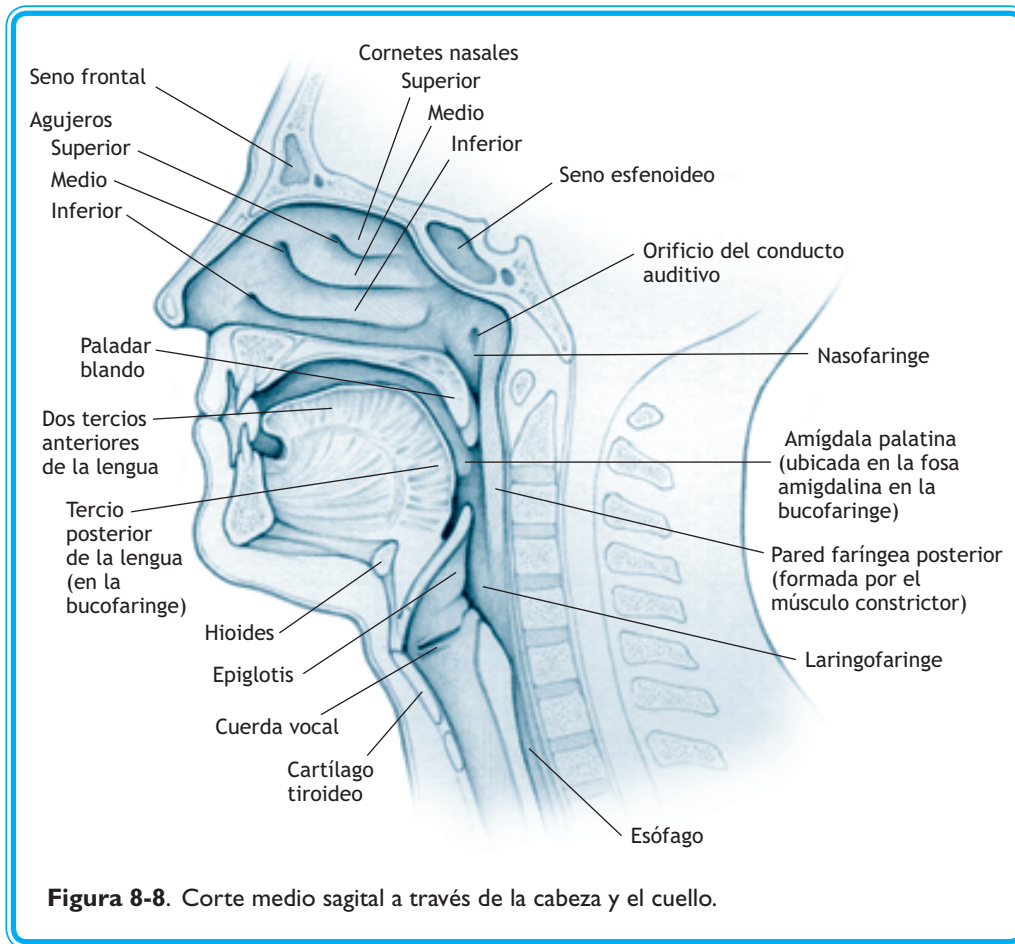




**Figura 8-7.** Glándula parótida y ramas del nervio facial.

- B.** El **tabique nasal** divide a la cavidad nasal en la línea media y la pared lateral de la cavidad nasal contiene tres huesos con aspecto de espiral que forman los cornetes superior, medio e inferior.
- C.** Los **senos paranasales** (frontales, maxilares, esfenoidales y etmoidales) son áreas de hueso neumatizado y revestido de mucosa; las **secreciones mucosas** de los senos drenan sobre todo a través de los meatos, o conductos llenos de aire, entre los cornetes y la pared lateral de la cavidad nasal.
  - 1.** El **meato superior** constituye el punto de drenaje de las celdillas etmoidales posteriores.
  - 2.** El **meato nasal medio** representa el punto de drenaje de las celdillas etmoidales anteriores y medias, el seno frontal y el seno maxilar.
  - 3.** El **meato inferior** comprende al orificio del conducto nasolagrimal, que lleva lágrimas del saco lagrimal ubicado en la porción medial de la órbita.
  - 4.** La **fosa esfenoetmoidal** es el sitio donde drena el seno esfenoidal.
- D.** El **seno maxilar** es el seno paranasal de mayor tamaño y se halla entre la órbita y los alveolos del maxilar, donde se asientan los dientes.





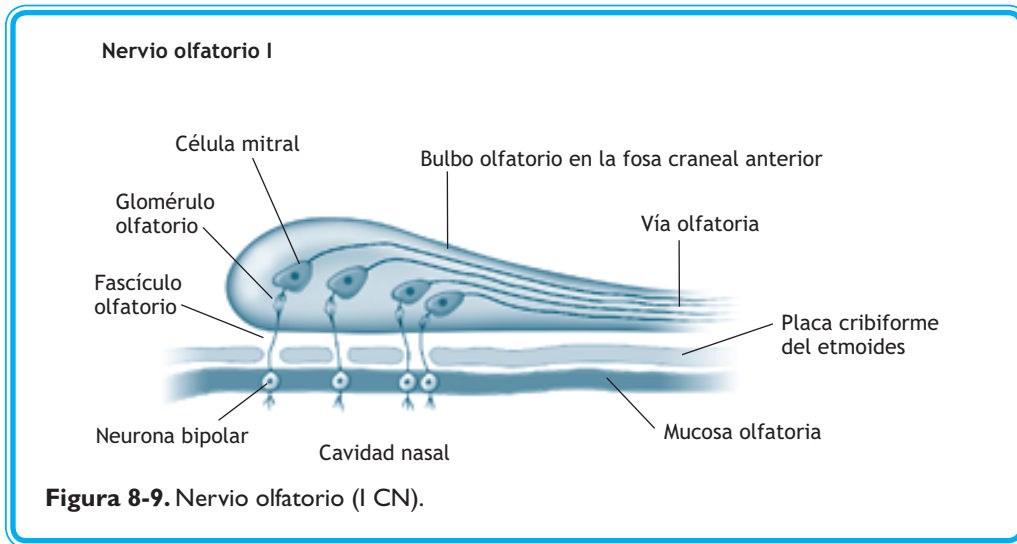
**Figura 8-8.** Corte medio sagital a través de la cabeza y el cuello.

## SINUSITIS

En el **seno maxilar** se desarrolla a menudo **sinusitis**, que es la inflamación de la mucosa por infección del seno o la **obstrucción del orificio** que drena el seno maxilar. El drenaje del seno maxilar es deficiente por la gravedad puesto que el orificio del seno se sitúa en la porción superior de la pared medial del seno.



- E.** La **mucosa de la cavidad nasal** se inerva con el nervio olfatorio (I CN) y ramas de las divisiones oftálmica ( $V_1$  CN) y maxilar ( $V_2$  CN), ramas del nervio trigémino.
1. El **nervio olfatorio** (I CN) es un nervio sensitivo que detecta olores que penetran en la cavidad nasal (fig. 8-9 y cuadro 8-2).
    - a. Los **cuerpos celulares de las neuronas olfatorias bipolares** están diseminados en la mucosa olfatoria y no se reúnen en un ganglio sensitivo.
    - b. El **nervio olfatorio** consta de fascículos numerosos de ramificaciones centrales en las neuronas olfatorias que pasan por la parte superior a través de la placa cribriforme del etmoides hasta la fosa craneal anterior.
    - c. Las **ramificaciones centrales de las neuronas olfatorias** hacen sinapsis en el bulbo olfatorio, situado en el piso de la fosa craneal anterior.



- d. Las **neuronas olfatorias primarias** se reemplazan de forma continua. Su vida media varía de 30 a 120 días en los mamíferos.

### LESIONES DEL NERVIOL OLFATORIO

Las **lesiones de las fibras del nervio olfatorio** alteran (**hiposmia**) o distorsionan (**disosmia**) el sentido del olfato o bien provocan su pérdida (**anosmia**).

- La fractura de la placa cribiforme induce **deficiencias olfatorias** al lesionar las neuronas olfatorias primarias.
  - Las **fracturas de la placa cribiforme** también laceran las meninges del bulbo olfatorio y causan rinorrea de LCR.
2. Una pequeña porción de la pared nasal lateral posee inervación de **ramas de la división oftálmica** (V<sub>1</sub> CN)
  3. La mayor parte de la pared nasal lateral y el tabique nasal reciben inervación de las **ramas del nervio maxilar** (V<sub>2</sub> CN).
- F.** Neuronas parasimpáticas preganglionares en el nervio facial y los axones parasimpáticos posganglionares del ganglio pterigopalatino inervan a las **glándulas mucosas de la cavidad nasal**.
- G.** La cavidad nasal tiene la perfusión de las **arterias maxilar, oftálmica y facial**. Las ramas de estos tres vasos contribuyen al plexo de Kiesselbach en el tercio anterior del tabique nasal, que ayuda regular el ambiente térmico del aire inspirado.

### EPISTAXIS

La **epistaxis**, o hemorragia nasal, casi siempre es consecuencia de la laceración de las arterias del **plexo de Kiesselbach**.

- V.** La **fosa pterigopalatina** es un espacio en la “encrucijada” del cráneo.
- A.** Esta **fosa** se comunica en sentido lateral con la fosa infratemporal, en sentido medial con la cavidad nasal, en su cara anterior con la órbita, en su cara inferior con la cavidad bucal y en su cara posterior con la fosa media craneal y la base del cráneo.



**Cuadro 8-2.** Pares craneales: características clínicas y funcionales.

Número	Nombre	Tipo	Función	Lesiones
I	Olfatorio	Sensitivo:	Olfato	Disosmia
II	Óptico	Sensitivo:	Visión (El nervio óptico es en realidad un trayecto de los pares craneales)	Deficiencias de los campos visuales (anopsia) Pérdida de la rama sensitiva del reflejo luminoso con III (Es el único par craneal que se daña en la esclerosis múltiple)
VIII	Auditivo	Sensitivo:	Audición Aceleración lineal (gravedad) Aceleración angular (al girar la cabeza)	Hipoacusia sensorineural Pérdida del equilibrio Nistagmo
III	Motor ocular común	Motor:  Parasimpático:	Hacia todos los músculos del globo ocular, con excepción del recto lateral y el oblicuo superior; la acción más importante es la aducción (recto medial) Elevación del párpado superior (elevador del párpado superior) Contracción de la pupila (esfínter pupilar) Acomodación (músculo ciliar)	Diplopía con estrabismo externo  Ptosis  Dilatación pupilar; pérdida de la rama motora del reflejo luminoso con II Pérdida de la respuesta cercana
IV	Patético	Motor:	Hacia el oblicuo superior: depresión y abducción del globo ocular Intorsión del globo ocular	Debilidad al mirar hacia abajo con el ojo en aducción Dificultad para leer; bajar escaleras Inclinación de la cabeza hacia el lado contrario de la lesión
VI	Motor ocular externo	Motor:	Hacia el recto lateral: abducción del globo ocular	Diplopía con estrabismo interno Seudoptosis
XI	Accesorio	Motor:	Gira el mentón hacia el lado opuesto (esternocleidomastoideo) Elevación y rotación superior de la escápula (trapecio)	Debilidad al girar el mentón hacia el lado opuesto, hombro péndulo, dificultad para cepillarse el pelo
XII	Hipogloso	Motor:	Hacia los músculos que actúan sobre la lengua, con excepción del palatogloso (X) (hiogloso, estilogloso, geniogloso, intrínsecos)	Desviación de la lengua al protruírla hacia el lado del nervio lesionado

**Cuadro 8-2.** Pares craneales: características clínicas y funcionales (*continuación*).

Número	Nombre	Tipo	Función	Su lesión provoca
V	Trigémino Oftálmico (V1)	Sensitivo:	Sensibilidad general (tacto, dolor, temperatura) de la frente, cuero cabelludo, córnea, dorso nasal y cavidad nasal	Pérdida de la sensibilidad general en la piel de la frente/ cuero cabelludo Pérdida de la rama sensitiva del reflejo corneal con VII
	Rama maxilar (V2)	Sensitivo:	Sensibilidad general del paladar, cavidad nasal, región maxilar de la cara y dientes del maxilar superior	Pérdida de la sensibilidad general en la piel que cubre al maxilar superior y dientes maxilares
	Rama mandibular (V3)	Sensitivo:  Motor:	Sensibilidad general de los dos tercios anteriores de la lengua, región mandibular de la cara, dientes mandibulares Hacia los músculos de la masticación (temporal, masetero, pterigoideo medial y lateral) Ventre anterior del digástrico, milohioideo, tensor de la cuerda timpánica, tensor del paladar	V3 —pérdida de la sensibilidad general en la piel que cubre a la mandíbula, los dientes mandibulares, la lengua, debilidad durante la masticación Desviación de la mandíbula al protuirla hacia el nervio lesionado
VII	Facial	Motor:	Hacia los músculos de la expresión facial (orbicular de los ojos y los labios, platisma, buccinador) y hacia el vientre posterior del digástrico estilohioideo y estapedio Gusto de los dos tercios anteriores de la lengua/paladar blando	Comisura bucal péndula, imposibilidad para cerrar el ojo, arrugar la frente Pérdida de la rama motora del reflejo corneal con V Hiperacusia Alteraciones del gusto de los dos tercios anteriores de la lengua
		Sensitivo:	Sensibilidad general de la piel detrás del oído Saliva (glándulas submandibulares y sublinguales) Lágrimas (glándula lagrimal)	Dolor detrás del oído Reducción en la cantidad de saliva Reducción en la cantidad de las secreciones
		Parasimpático:	Moco (glándulas nasales y palatinas)	Ojos secos y rojos
IX	Glosofaríngeo	Motor:	Hacia un solo músculo—estilofaríngeo	Pérdida de la rama sensitiva del reflejo nauseoso con X
		Sensitivo:	Sensibilidad general de la bucofaringe, seno y cuerpo carotídeo	Reducción en la cantidad de saliva
		Parasimpático:	Gusto y sensibilidad general del tercio posterior de la lengua Saliva (glándula parótida)	

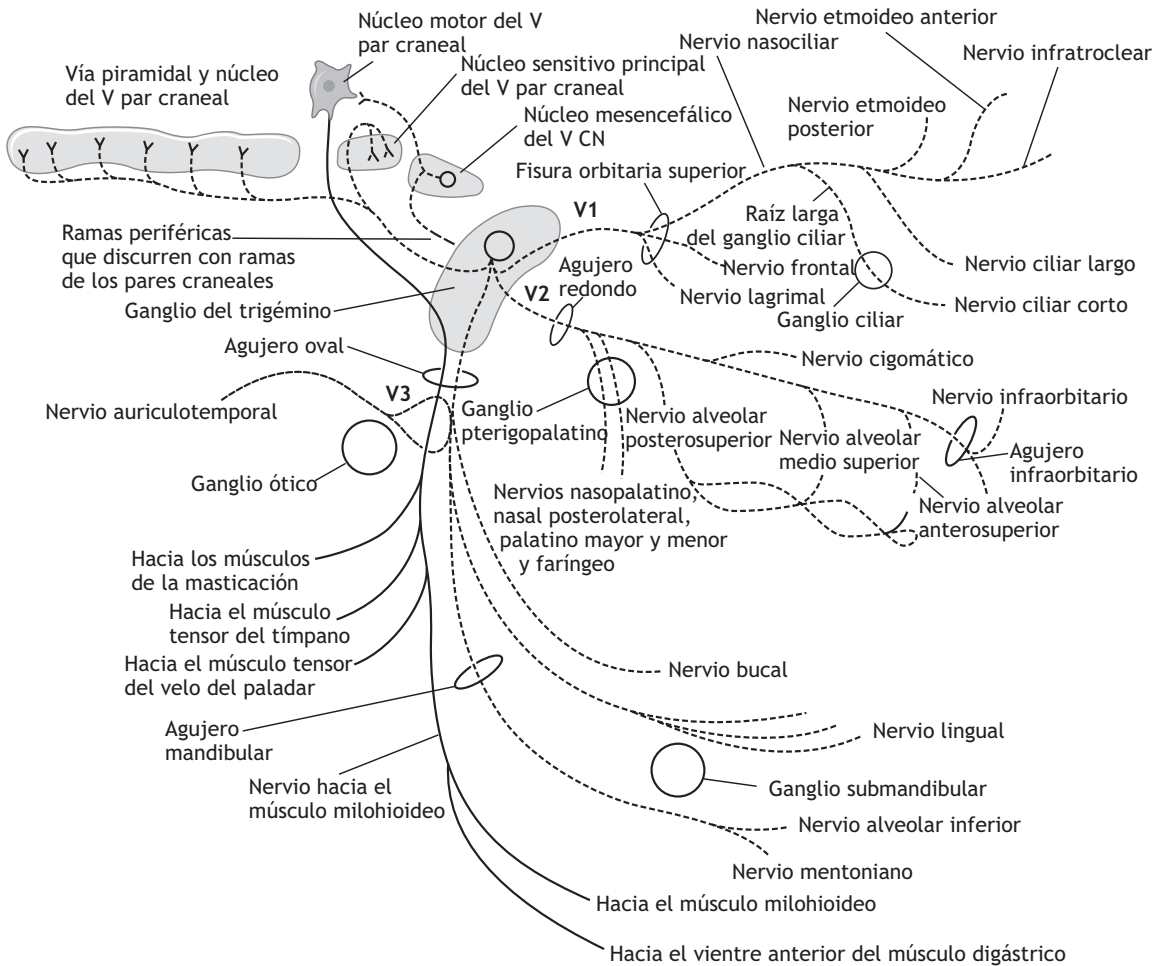
**Cuadro 8-2.** Pares craneales: características clínicas y funcionales (continuación).

Número	Nombre	Tipo	Función	Lesiones
X	Vago	Motor:	Hacia los músculos del paladar, con excepción del tensor del paladar (V) péndulo Hacia los músculos de la faringe, con excepción del estilofaríngeo (IX) Hacia todos los músculos de la laringe	Lenguaje nasal, regurgitación nasal, paladar  La punta de la úvula se desvía hacia el lado contrario del lado lesionado Disfagia, pérdida de la rama motora del reflejo nauseoso con IX Disfonía Pérdida del reflejo de la tos
		Sensitivo:	Sensibilidad de la laringe y laringofaríngeo	
		Parasimpático:	Hacia los músculos cardíaco y liso pulmonar Hacia las glándulas y el músculo liso del intestino anterior y medio	Reducción de la peristalsis
	Ramas simpáticas hacia la cara, cuero cabelludo, órbita	Motor	Eleva el párpado superior (músculo palpebral superior) Dilatación de la pupila (dilatador de la pupila) Inervación de las glándulas sudoríparas de la cara y el cuero cabelludo	Ptosis Constricción pupilar (miosis) Pérdida de la sudación (anhidrosis) (síndrome de Horner)

- B.** La **fosa pterigopalatina** encierra al ganglio pterigopalatino y los axones parasimpáticos preganglionares y posganglionares que lo acompañan.
- Los **axones parasimpáticos preganglionares** discurren en el nervio petroso mayor, rama del séptimo par craneal (véase la descripción más adelante).
  - Los **axones parasimpáticos posganglionares** inervan a las glándulas mucosas de la cavidad nasal, la cavidad bucal, la nasofaringe y las glándulas lagrimales.
- C.** En la **fosa pterigopalatina** se abren dos **fisuras** (pterigomaxilar y orbitaria inferior), dos **agujeros** (redondo mayor y esfenopalatino) y dos **conductos mayores** (pterigoideo y palatino). A través de estos orificios se proyectan ramas de la arteria maxilar, el nervio maxilar y el nervio facial hacia y desde la fosa.
- La cavidad nasal, los paladares duro y blando, la nasofaringe, los dientes del maxilar y la cara poseen irrigación de **ramas de la arteria maxilar** que pasan por la fosa.
  - La **división maxilar del nervio trigémino** ( $V_2$ ) contiene fibras que llevan sensibilidad general, como tacto, dolor y temperatura desde la piel, las mucosas y la duramadre. Los cuerpos de las neuronas del tacto, el dolor y la temperatura de las tres divisiones del nervio trigémino se encuentran en el ganglio trigémino en la fosa craneal media (fig. 8-10).
  - Las **tres divisiones del nervio trigémino** también tienen fibras propioceptivas. Los cuerpos celulares de las neuronas propioceptivas se ubican dentro del sistema nervioso central; estas neuronas inervan a los receptores sensitivos de los músculos esqueléticos que poseen inervación de los pares craneales.
    - La **división maxilar** atraviesa el agujero redondo mayor, se convierte en el nervio maxilar en la fosa pterigopalatina y emite tres ramas principales, la cigomática, la infraorbitaria y pterigopalatina.



### V nervio trigémino



---- Transmiten tacto, dolor y temperatura desde la cara, cuero cabelludo, oído externo, mucosa de la cavidad nasal, duramadre supratentorial. También llevan fibras propioceptivas de los músculos.

— Inervan a los músculos esqueléticos del primer arco faríngeo que mueve la mandíbula y tensa el paladar y la membrana timpánica.

Nótese la proximidad de las ramas del V par craneal a los ganglios parasimpáticos (ciliar, pterigopalatino, submandibular y ótico). El V par craneal no lleva axones parasimpáticos preganglionares fuera del SNC, pero los axones posganglionares de los ganglios parasimpáticos discurren con las ramas de las tres divisiones hasta llegar a sus objetivos.

**Figura 8-10.** Nervio trigémino.

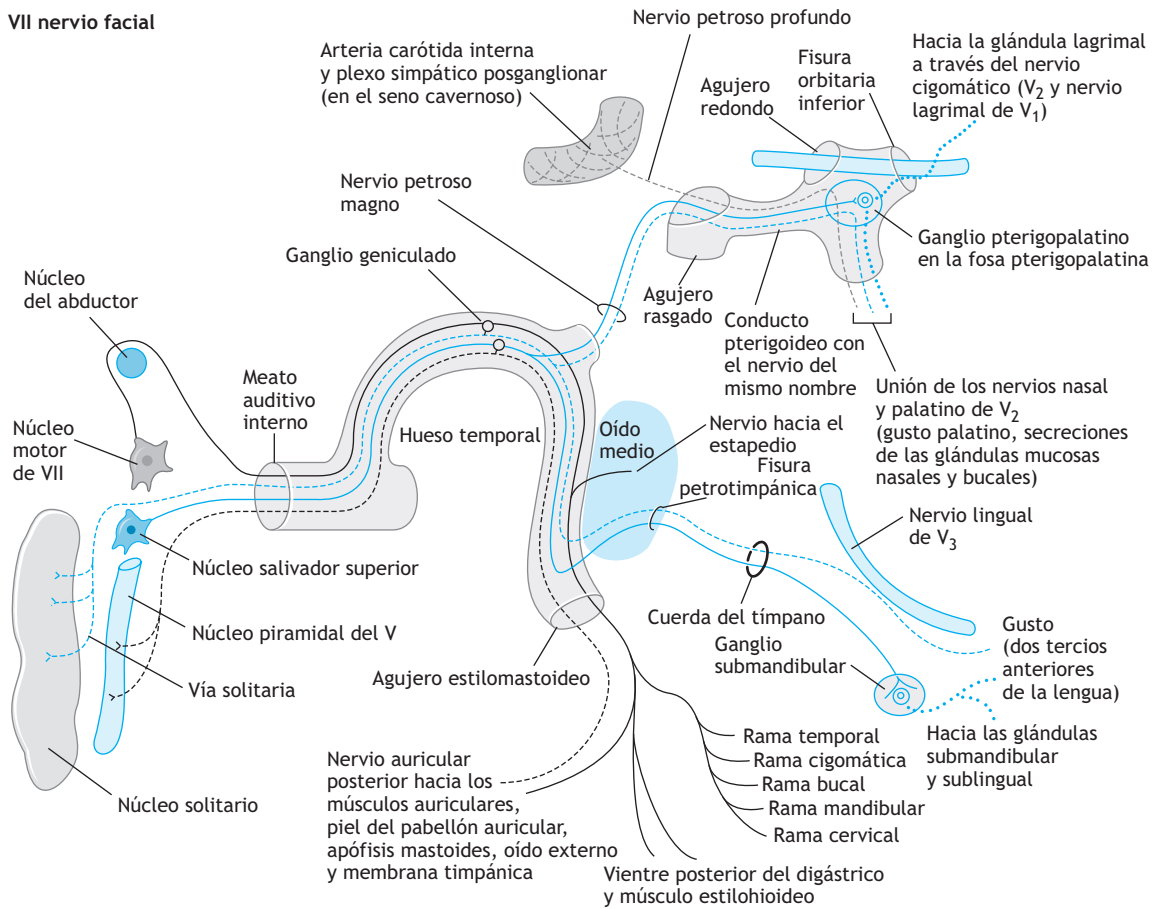


- b. Los **nervios pterigopalatinos** atraviesan el ganglio pterigopalatino (sin establecer sinapsis) y al salir del ganglio se convierten en los nervios palatinos mayor y menor, nervio nasopalatino, nervio nasal lateral posterior y nervio faríngeo.
  - 4. El **conducto pterigoideo** encierra al nervio del conducto pterigoideo. Este nervio se integra con los nervios petrosos profundo y mayor, que se unen en el agujero rasgado (fig. 8-11).
    - a. El **nervio petroso mayor** es una rama mixta del nervio facial que lleva axones parasimpáticos preganglionares que hacen sinapsis en el ganglio pterigopalatino y fibras del gusto desde el paladar.
    - b. El **nervio petroso profundo** es una rama del plexo periarterial de la arteria carótida interna que tiene axones simpáticos posganglionares desde el ganglio cervical superior.
- VI.** La **órbita** contiene al globo ocular, los músculos esqueléticos y lisos que actúan sobre el globo ocular, la pupila y el párpado, la vena oftálmica superior, la arteria oftálmica y ramas de cinco pares craneales (II, III, IV, V<sub>1</sub> y VI).
- A. El **conducto óptico y la fisura orbitaria superior** permiten el paso de varias estructuras hacia y desde la órbita (cuadro 8-1).
    - 1. El conducto óptico permite el paso del nervio óptico y la arteria oftálmica.
    - 2. La fisura orbitaria superior posibilita el paso de los pares craneales III, IV, V<sub>1</sub> y VI y la vena oftálmica superior (fig. 8-12).
  - B. El **globo ocular** consta en particular de tres capas concéntricas: la **esclerótica**, la **coroides** y la **retina**; en la cara anterior se hallan la **córnea** y el **cristalino**, que constituyen los medios refractivos y transparentes del ojo.
    - 1. El cristalino yace por detrás de la córnea y se encuentra separado de ella por el iris y la pupila.
    - 2. Al cristalino lo sostienen en su lugar las fibras del ligamento suspensorio. Cualquier cambio de la tensión del ligamento suspensorio altera el **poder de refracción** del cristalino al permitir que la curvatura de las superficies anterior y posterior aumente o disminuya. La **relajación del ligamento suspensorio** incrementa la curvatura del cristalino.
  - C. La órbita posee **seis músculos esqueléticos** (cuatro rectos, dos oblicuos) que actúan sobre el globo ocular y un **séptimo músculo esquelético**, el elevador del párpado superior (fig. 8-13 y cuadro 8-3).
    - 1. Los **cuatro músculos rectos** se fijan a un anillo tendinoso común en la cara posterior de la órbita; el oblicuo superior se adhiere al esfenoides por arriba del anillo tendinoso y el oblicuo inferior se adhiere a la placa orbitaria del maxilar superior en la porción anterior de la órbita.
    - 2. Todos los músculos que mueven al globo ocular, con excepción del oblicuo inferior, atraviesan la órbita en su longitud.
    - 3. Los **músculos rectos medial y lateral** realizan la aducción y abducción del globo ocular, respectivamente. Los músculos rectos superior e inferior elevan y deprimen el globo ocular, respectivamente, y hacen posible su abducción. Los músculos oblicuos superior e inferior deprimen y elevan el globo ocular, respectivamente, y permiten su abducción. Los dos músculos superiores también posibilitan la rotación interna del globo ocular; los dos músculos inferiores hacen posible la rotación externa (cuadro 8-6 y fig. 8-13).
    - 4. Para explorar cada músculo ocular se desplaza el globo ocular hacia una posición que aisle el músculo bajo examen (fig. 8-13).





### VII nervio facial

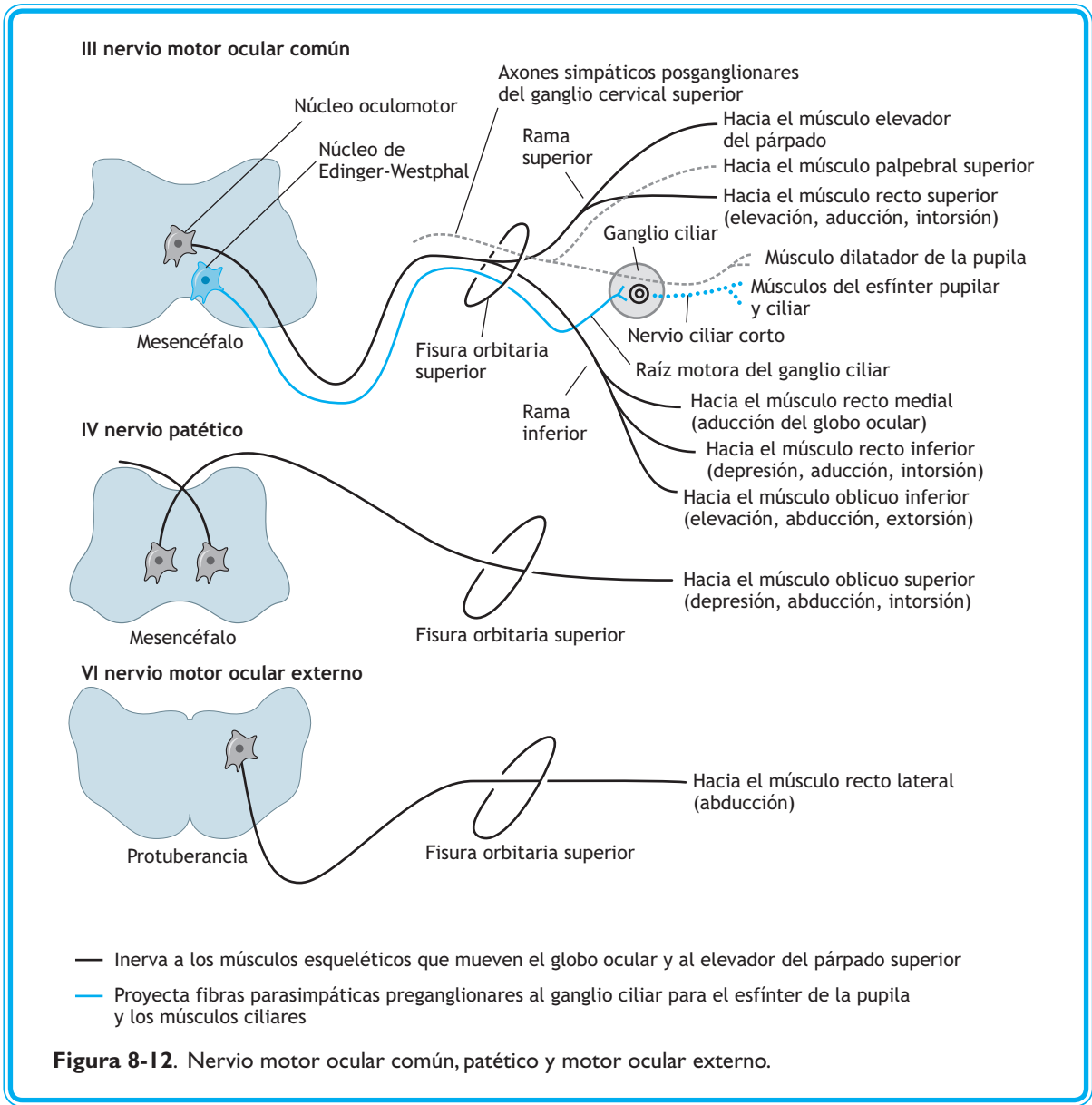


- Inerva los músculos del segundo arco faríngeo para la expresión facial, elevación del estapedio y hioides
- Transmite sensibilidad general de la piel del oído externo y la membrana timpánica
- Transmite fibras parasimpáticas preganglionares a los ganglios pterigopalatino y submandibular a las glándulas submandibulares, sublinguales, bucales, nasales y lagrimales
- Proyecta fibras del gusto desde los dos tercios anteriores de la lengua y el paladar

**Figura 8-11.** Nervio facial.

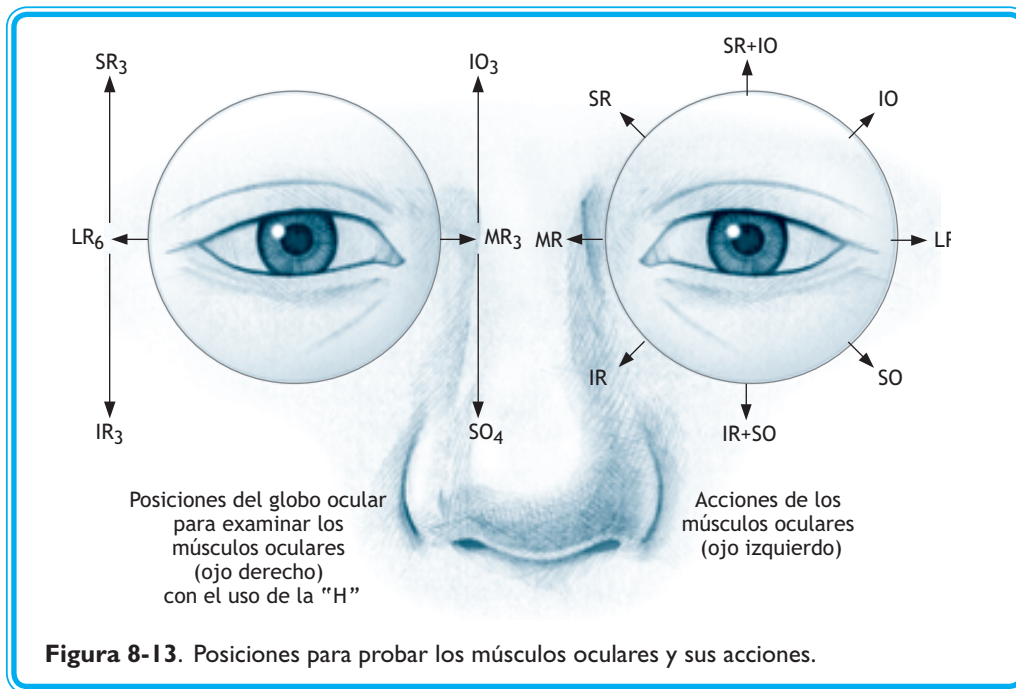
- a. Para explorar los músculos rectos medial y lateral se pide al paciente que realice aducción o abducción del globo ocular, respectivamente.
- b. Para valorar los músculos rectos superior e inferior se le solicita al sujeto que eleve y deprima el ojo con el globo ocular en abducción.
- c. Para explorar los músculos oblicuos superior e inferior se le pide al individuo que deprima y eleve el ojo con el globo ocular en aducción.
5. Cuatro de los seis músculos –recto superior, inferior y medial y oblicuo inferior– reciben inervación del nervio motor ocular común (III CN) (fig. 8-12).





**Figura 8-12.** Nervio motor ocular común, patético y motor ocular externo.

6. El **músculo oblicuo superior** posee inervación del nervio patético (IV CN) y el recto lateral del nervio motor ocular externo (VI CN) (fig. 8-12).
  7. El **músculo esquelético que forma parte del elevador del párpado superior** se inerva con el nervio motor ocular común (III CN).
- D.** La órbita tiene **cuatro músculos lisos**.
1. El **músculo palpebral superior** es el músculo liso que forma parte del elevador del párpado superior que, como su nombre lo indica, eleva al párpado superior.



**Cuadro 8-3.** Músculos de la órbita.

Acción	Músculos participantes	Inervación
Elevación y aducción del globo ocular (la córnea se desplaza hacia arriba y adentro)	Recto superior	Nervio motor ocular común
Depresión y aducción del globo ocular (la córnea se desplaza hacia abajo y adentro)	Recto inferior	Nervio motor ocular común
Aducción del globo ocular	Recto medial	Nervio motor ocular común
Abducción del globo ocular	Recto lateral	Nervio motor ocular externo
Elevación y abducción del globo ocular (la córnea se desplaza hacia arriba y afuera)	Oblicuo inferior	Nervio motor ocular común
Depresión y abducción del globo ocular (la córnea se desplaza hacia abajo y afuera)	Oblicuo superior	Nervio patético
Elevación de los párpados	Elevador del párpado superior	Nervio motor ocular común
<b>Músculos lisos</b>		
Elevación del párpado en respuesta simpática	Palpebral superior	Axones simpáticos posganglionares del ganglio cervical superior
Dilatación de la pupila	Dilatador de la pupila	Axones simpáticos posganglionares del ganglio cervical superior



Cuadro 8-3. Músculos de la órbita (continuación).

Acción	Músculos participantes	Inervación
Contracción de la pupila	Constrictor de la pupila	Nervio motor ocular común
Relajación del ligamento suspensor que permite al cristalino cambiar de forma durante la respuesta de acomodación	Ciliar	Nervio motor ocular común

2. El **dilatador de la pupila** y el **constrictor de la pupila** se ubican en la cara anterior del globo ocular en el iris y modifican el diámetro de la pupila.
  3. El **músculo ciliar** se halla en el cuerpo ciliar; cuando este músculo se contrae, el ligamento suspensorio se relaja y crea la “curvatura” del cristalino para la visión cercana.
- E.** En el **reflejo de acomodación**, o respuesta a la cercanía, el músculo ciliar se contrae y el cristalino aumenta de espesor, lo que se acompaña de constricción pupilar y convergencia. La **convergencia** es resultado de la contracción simultánea de ambos músculos rectos mediales. Los músculos utilizados en la acomodación reciben inervación de las fibras parasimpáticas o motoras esqueléticas del nervio motor ocular común (III CN).
- F.** El **reflejo pupilar luminoso** se realiza por medio de fibras sensitivas del nervio óptico (II CN) y fibras parasimpáticas del nervio motor ocular común (III CN). En circunstancias normales, la iluminación de un ojo debe provocar la constricción de ambas pupilas.

## REFLEJOS PUPILARES DEFICIENTES

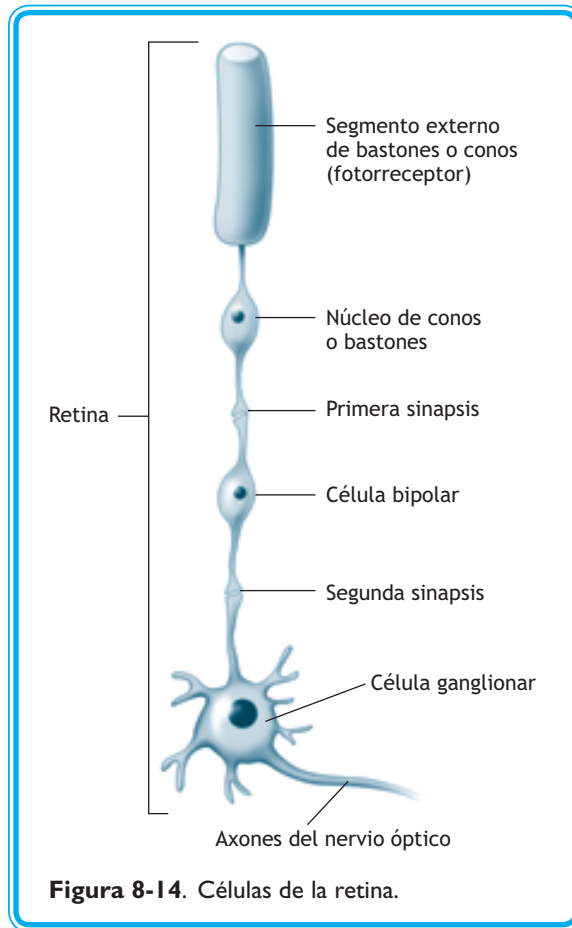
La **deficiencia en la respuesta de una o ambas pupilas a la luz** es efecto de una lesión de los componentes aferentes o eferentes del reflejo luminoso.

Las **lesiones del nervio óptico** provocan **defectos pupilares aferentes** (pupila de Marcus Gunn) que se confirman en los pacientes por medio de la prueba luminosa cambiante. Al exponer el ojo sano a la luz, ambas pupilas se contraen pero al iluminar el ojo enfermo las pupilas se dilatan.

Las **lesiones del nervio motor ocular común** producen un defecto pupilar eferente. En estos casos, la pupila se dilata en el lado afectado y no se contrae en respuesta a la iluminación de cualquier ojo. Cuando la lesión es completa, el paciente muestra una “pupila explotada”.

- G.** La **glándula lagrimal** se localiza en la esquina lateral y superior de la órbita. Tiene inervación de fibras parasimpáticas preganglionares del séptimo par craneal y axones parasimpáticos posganglionares del ganglio pterigopalatino.
- H.** El **nervio óptico** (II CN) no es en realidad un nervio, sino una vía del cerebro que contiene axones sensitivos.
1. Las **células del ganglio retiniano** dan origen a axones que forman el nervio óptico (fig. 8-14).
  2. La **mielina de los axones del nervio óptico** la elaboran los **oligodendrocitos**, de manera que el nervio óptico puede sufrir **enfermedades desmielinizantes del SNC** como **esclerosis múltiple**, que no suele afectar a otros pares craneales ni nervios raquídeos.
  3. Los axones mielinizados del nervio óptico poseen la envoltura de **tres capas de meninges** (duramadre, aracnoides y piamadre) que rodean al resto del sistema nervioso central. El **espacio subaracnoideo** que contiene LCR se extiende a lo largo del nervio óptico hasta el disco óptico en la parte posterior del globo ocular.



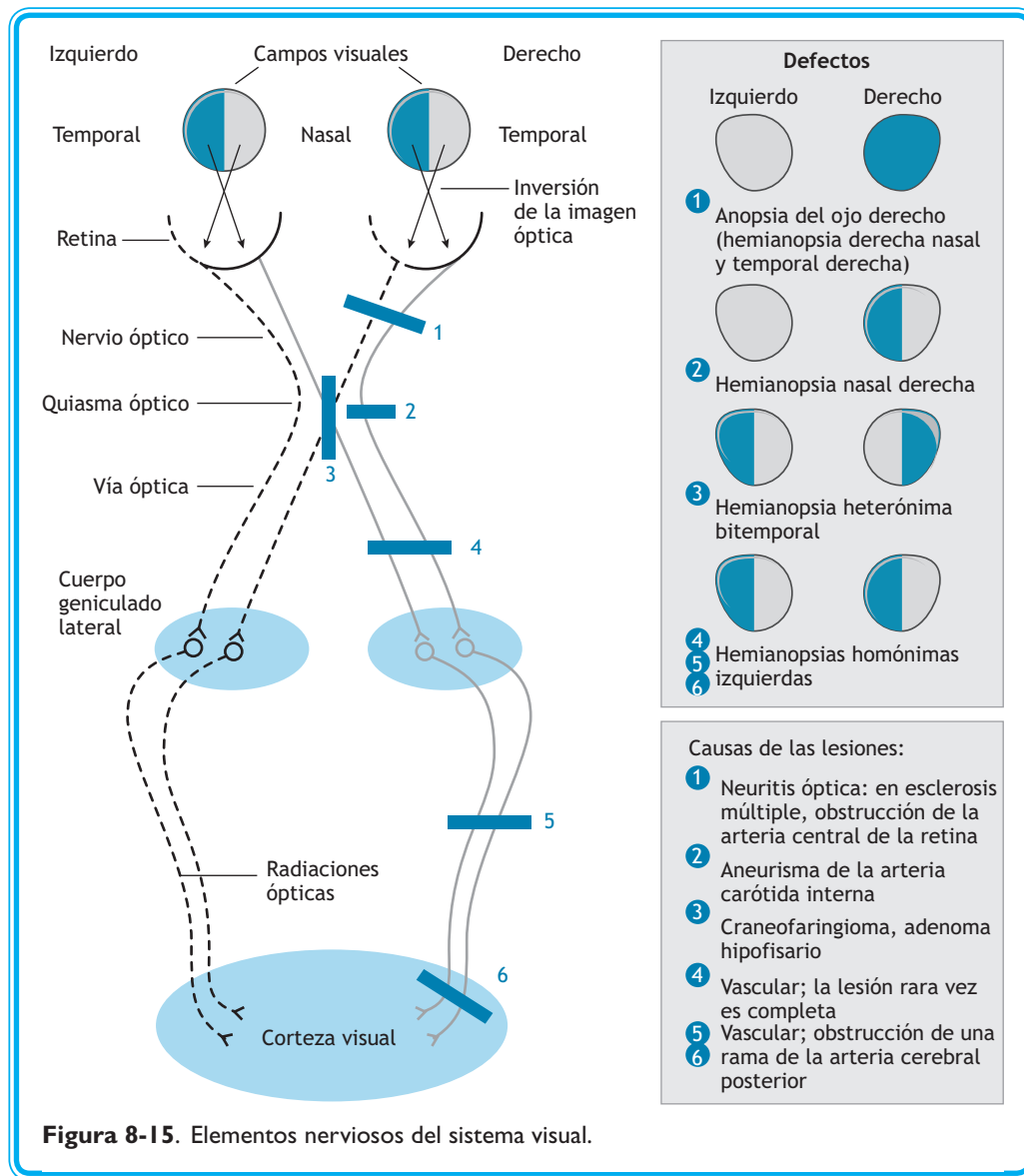


## PAPILEDEMA

La **elevación de la presión intracraneal de LCR** induce **papiledema**, que es el edema del nervio en el disco óptico a causa del retorno venoso reducido de la retina.



4. En el **disco óptico**, cada nervio óptico abandona el globo ocular y avanza en situación posteromedial hasta la fosa craneal media a través del conducto óptico.
  - a. Las fibras del nervio óptico convergen en la línea media por delante y arriba de la hipófisis para formar el quiasma óptico. Con posterioridad se dividen para formar las vías ópticas (fig. 8-15).
  - b. En el quiasma, cerca de 60% de las fibras del nervio óptico atraviesa la línea media; 40% permanece en el mismo lado.
  - c. Las fibras del nervio óptico que cruzan en el quiasma se originan en las células ganglionares de la mitad nasal de cada retina, pero transmiten información visual que penetra en el ojo desde la mitad temporal de cada campo visual.
  - d. Las fibras del nervio óptico que no se cruzan en el quiasma proceden de células ganglionares de la mitad temporal de cada retina, que propagan información visual desde la mitad nasal de cada campo visual (fig. 8-15).



5. Las **vías ópticas** contienen una combinación de fibras cruzadas y no cruzadas de las fibras del nervio óptico.
- En los nervios, quismas o vías ópticas no existen sinapsis; por lo tanto, los axones de las células ganglionares de la retina se extienden sin interrupciones hasta hacer sinapsis en especial en el núcleo geniculado lateral del tálamo para el proceso visual primario.
  - Los axones de las células del núcleo geniculado lateral forman las radiaciones visuales que se proyectan hacia la corteza visual primaria.



## DEFECTOS DE LOS CAMPOS VISUALES

Las **lesiones del nervio óptico, el quiasma óptico, la vía óptica y las radiaciones visuales** producen defectos del campo visual (fig. 8-15).

- Los defectos de los campos visuales nasal y temporal completos se denominan **anopsias**. Los defectos de la mitad nasal o temporal de un campo visual se conocen como **hemianopsias**. Los defectos en un cuadrante de un campo visual temporal o nasal se llaman **cuadrantanopsias**.
- El sistema visual invierte las imágenes ópticas igual que una cámara. Por lo tanto, las lesiones en las porciones de la vía visual que transmite información originada en la mitad nasal de la retina producen defectos en un hemicampo visual temporal. Las anomalías en las porciones de la vía visual que propaga información procedente de la mitad temporal de la retina causan defectos en un hemicampo visual nasal.
- Las lesiones en la retina crean **escotomas**, pequeños defectos con forma de mancha en una porción del campo visual temporal o nasal de ese ojo.
- Una lesión completa del nervio óptico produce una **anopsia monocular**, esto es, una lesión del nervio óptico derecho ocasiona una **anopsia del ojo derecho**.
- Las lesiones completas del quiasma óptico **producen hemianopsias heterónimas bitemporales**. Estos defectos son heterónimos puesto que se ubican en los hemicampos temporales izquierdo y derecho.
- Las lesiones de las vías visuales después del quiasma causan **deficiencias homónimas binoculares y contralaterales**, en la misma porción del hemicampo nasal y temporal derecho o izquierdo. Por lo tanto, una lesión completa de la vía óptica derecha provoca una hemianopsia homónima izquierda (fig. 8-15).

### I. El **nervio motor ocular común** (III CN) contiene axones motores esqueléticos y parasimpáticos preganglionares (fig. 8-12).

1. El nervio motor ocular común abandona el tallo cerebral en posición ventral, avanza en la pared lateral del seno cavernoso y se divide para formar una rama superior y otra inferior que penetran en la órbita a través de la fisura orbitaria superior.
2. Las **ramas del nervio motor ocular común** inervan a todos los músculos esqueléticos que actúan sobre el globo ocular excepto el recto lateral y el oblicuo superior; la rama superior inerva además al elevador del párpado superior.
3. Los **axones parasimpáticos preganglionares** discurren en la rama inferior del tercer par craneal.
  - a. Los axones parasimpáticos preganglionares abandonan la rama inferior en una raíz motora y hacen sinapsis en el ganglio ciliar.
  - b. Los axones parasimpáticos posganglionares penetran en la cara posterior del globo ocular en los nervios ciliares cortos que inervan al esfínter de la pupila y los músculos ciliares.
4. Las **fibras en el nervio motor ocular común** están dispuestas de tal manera que las fibras parasimpáticas discurren en posición dorsolateral en la porción periférica del nervio.

## LESIONES DEL NERVIO MOTOR OCULAR COMÚN

Las **lesiones externas del nervio motor ocular común** se producen por la compresión de una porción herniada de un hemisferio o por un **aneurisma saculado**. Estas lesiones tienden a dañar en primer lugar a las fibras parasimpáticas y dan lugar a una pupila dilatada (**midriasis**) y supresión del reflejo pupilar luminoso.

La **lesión completa de las fibras motoras esqueléticas del nervio motor ocular común** provoca incapacidad para la aducción del globo ocular (cuadro 8-2).

- Los pacientes con una lesión del nervio motor ocular común sufren **estrabismo externo**, que es la desviación lateral del globo ocular por la contracción del recto lateral y el oblicuo superior sin oposición.
- Las lesiones del nervio motor ocular común causan **ptosis** por la debilidad de la porción motora esquelética del músculo elevador del párpado superior.





- J.** El **nervio patético** (IV CN) posee axones motores esqueléticos (fig. 8-12).
1. El nervio patético abandona la cara dorsal del tallo cerebral, se proyecta a través de la pared lateral del seno cavernoso y penetra en la órbita por la fisura orbitaria superior.
  2. Es el único par craneal que cruza por completo y se origina en la cara dorsal del cerebro.
  3. El nervio patético inerva a un solo músculo esquelético, el oblicuo superior.

### LESIONES DEL NERVIO PATÉTICO

La **lesión del nervio patético** ocasiona **diplopía** cuando el individuo intenta deprimir el ojo en aducción (cuadro 8-2).

- Estos sujetos padecen dificultad para leer o bajar escaleras.
- Los pacientes con una anomalía del nervio patético inclinan la cabeza hacia el lado opuesto del nervio lesionado; este fenómeno es consecuencia de la debilidad en la capacidad para rotar el globo ocular afectado hacia la cara interna (intorsión). La inclinación de la cabeza es un intento de contrarrestar la extorsión del oblicuo inferior y el recto inferior que carecen de oposición.
- La inclinación de la cabeza que se observa en los pacientes con una lesión del nervio patético se confunde algunas veces con una **torticólis**, que es efecto de la contracción anormal del músculo esternocleidomastoideo.

- K.** El **nervio motor ocular externo** (VI CN) posee fibras motoras esqueléticas (fig. 8-13).
1. El nervio motor ocular externo abandona el cerebro en la unión de la protuberancia con el bulbo raquídeo, atraviesa la duramadre en la cara posterior del seno cavernoso y avanza a través del seno entre su pared lateral y la arteria carótida interna.
  2. Penetra en la órbita por la fisura orbitaria superior e inerva al músculo recto lateral.

### LESIONES DEL NERVIO MOTOR OCULAR EXTERNO

Las **lesiones del nervio motor ocular externo** provocan debilidad en la abducción completa del ojo. Los músculos oblicuos superior e inferior actúan en la abducción parcial del ojo. Los sujetos con una lesión del nervio motor ocular externo tienen **estrabismo interno**, que corresponde a la desviación medial del globo ocular por la contracción sin oposición del recto medial y otros aductores que inerva el tercer par craneal.

El **nervio motor ocular externo** suele ser el primer nervio en dañarse en una **trombosis del seno cavernoso** (fig. 8-4).

- L.** A través de la órbita pasan ramas de la división oftálmica del quinto par craneal; estas fibras transmiten sensaciones generales, como tacto, dolor y temperatura, desde la piel de la cara y el cuero cabelludo y la mucosa de la cavidad nasal (fig. 8-10).
1. La rama oftálmica da origen a una rama meníngea, que inerva la cara superior de la duramadre de la tienda del cerebelo y la duramadre de la fosa craneal anterior.
  2. La **rama oftálmica** se proyecta en la pared lateral del seno cavernoso y se divide para formar los **nervios nasociliar, frontal y lagrimal** por detrás de la fisura orbitaria superior.
    - a. El **nervio nasociliar** se divide para emitir los nervios ciliar largo, infratroclear, etmoidal anterior y etmoidal posterior. Los nervios ciliares largos penetran en la cara posterior del globo ocular e inervan a la córnea. Asimismo, algunas ramas corneales atraviesan el ganglio ciliar y viajan en los nervios ciliares cortos.
    - b. El **nervio frontal** atraviesa la fisura orbitaria superior y se divide para proyectar los nervios supraorbitario y supratroclear cerca del borde anterior de la órbita; estos nervios inervan la piel del párpado superior y el cuero cabelludo.







- c. El **nervio lagrimal** cruza la fisura orbitaria superior y la longitud de la órbita para inervar la piel lateral a la órbita. Además, el nervio lagrimal emite axones parasimpáticos posganglionares que proceden del ganglio pterigopalatino hasta la glándula lagrimal.

**VII.** La **cavidad bucal** comienza en su porción anterior en el vestíbulo y se continúa en su cara posterior con la bucofaringe (fig. 8-8).

- A. A la cavidad bucal la limitan en su cara anterior y lateral los dientes, en su cara superior los paladares duro y blando y en la cara inferior los músculos milohioideos y la lengua.
- B. El **vestíbulo** es un espacio con forma de herradura ubicado entre los dientes y la mucosa que reviste las mejillas y los labios.
  - 1. Las **contracciones del músculo orbicular de los labios** cierran el orificio anterior del vestíbulo.
  - 2. Los **carrillos** forman las paredes laterales del vestíbulo e incluyen a los **músculos buccinadores**, que comprimen la mejilla contra los dientes molares para mantener el alimento entre los dientes durante la masticación.
  - 3. El **conducto de la parótida** se abre hacia el vestíbulo en el lado opuesto al segundo molar superior después de atravesar el buccinador.
- C. Los **arcos palatoglosos** representan el límite posterolateral entre la cavidad bucal y la bucofaringe y contienen a los músculos palatoglosos.
- D. El **piso de la cavidad bucal** comprende a los dos tercios anteriores de la lengua.
  - 1. El surco terminal divide la **lengua** en dos tercios anteriores, que se encuentran en la cavidad bucal, y un tercio posterior, que se halla en la bucofaringe.
  - 2. La **mucosa de la lengua** posee receptores para las sensaciones generales (tacto, dolor, temperatura) y el gusto.
    - a. La mucosa de los dos tercios anteriores de la lengua tiene una inervación sensitiva doble. Las sensibilidades generales las transmite la rama lingual del nervio trigémino ( $V_3$ ) y la sensibilidad del gusto la cuerda del tímpano del nervio facial (VII CN).
    - b. El gusto y la sensibilidad general del tercio posterior de la lengua se transmiten por la rama lingual del nervio glossofaríngeo (IX CN).
    - c. La mucosa de la raíz de la lengua (frente a la epiglotis) recibe la inervación de la rama laríngea interna del nervio vago (X CN).
  - 3. La **superficie inferior de la lengua** contiene los orificios de los conductos de las glándulas submandibulares y sublinguales. Estas glándulas tienen inervación de axones parasimpáticos preganglionares del séptimo par craneal y axones parasimpáticos posganglionares del ganglio submandibular.
  - 4. La lengua consta de **músculos intrínsecos** que modifican su forma y **cuatro pares de músculos extrínsecos** —geniogloso, hipogloso, estilogloso y palatogloso— que la mueven (cuadro 8-4).
  - 5. Todos los **músculos de la lengua**, excepto el palatogloso, poseen inervación del nervio hipogloso (XII CN). Al músculo palatogloso lo inerva el nervio vago (X CN).
- E. El **nervio hipogloso** (XII CN) posee axones motores esqueléticos (fig. 8-16).
  - 1. El nervio hipogloso abandona la cavidad craneal a través del conducto hipogloso y atraviesa la porción proximal de la arteria carótida interna y externa en el cuello.
  - 2. El nervio hipogloso penetra en el piso de la boca entre los músculos hiogloso y milohioideo.




**Cuadro 8-4.** Músculos de la lengua.

Acción	Músculos que participan	Inervación
Sacar y meter la lengua	Geniogloso	Nervio hipogloso
Deprimir la lengua	Hiogloso	Nervio hipogloso
Elevar la lengua	Estilogloso	Nervio hipogloso
Elevar la lengua	Palatogloso	Nervio vago (plexo faríngeo)

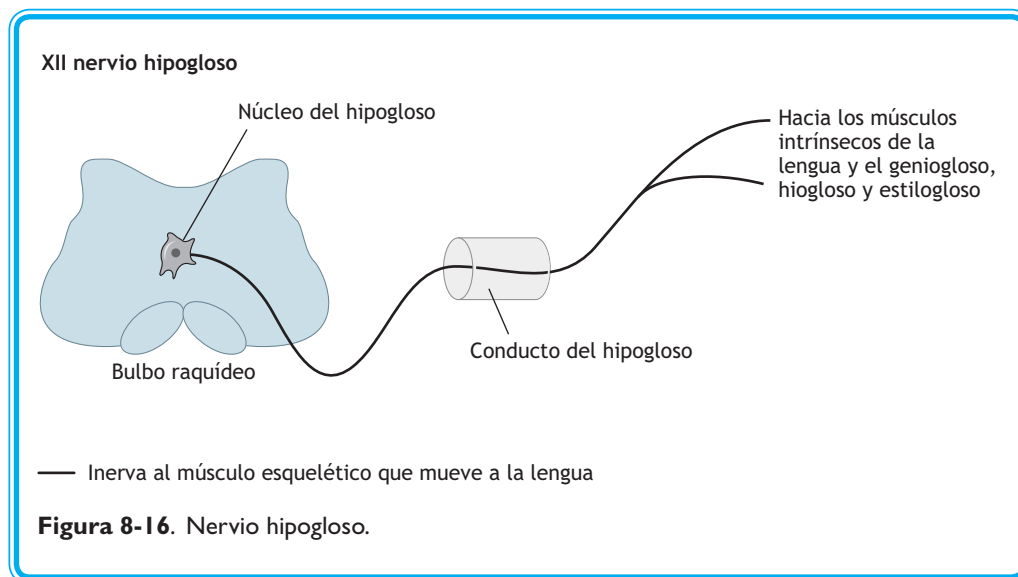
**LESIONES DEL NERVO HIPOGLOSO**

Las **lesiones del nervio hipogloso** provocan desviación de la lengua hacia el lado de la lesión. Los sujetos con una lesión del nervio hipogloso manifiestan disartria y dificultad para llevar el bolo de alimento de la cavidad bucal a la bucofaringe.



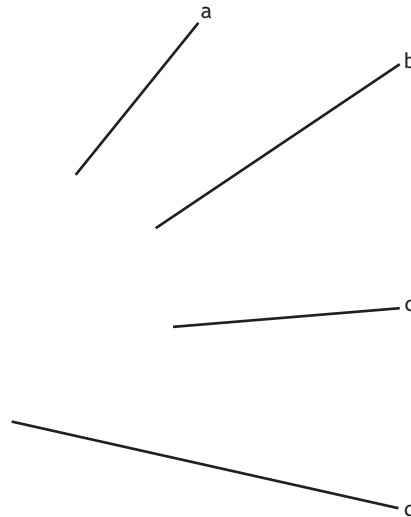
**F.** La **mucosa de los paladares duro y blando** recibe inervación de las ramas palatinas del nervio maxilar ( $V_2$  CN). El gusto proveniente del paladar blando entra en el SNC en el nervio facial (VII CN).

**VIII.** La **fosa infratemporal** es medial a la rama de la mandíbula y el arco cigomático. Comprende a la articulación temporomandibular, los músculos de la masticación, ramas de la arteria maxilar, ramas del nervio mandibular ( $V_3$  CN) y la cuerda del tímpano (VII CN).

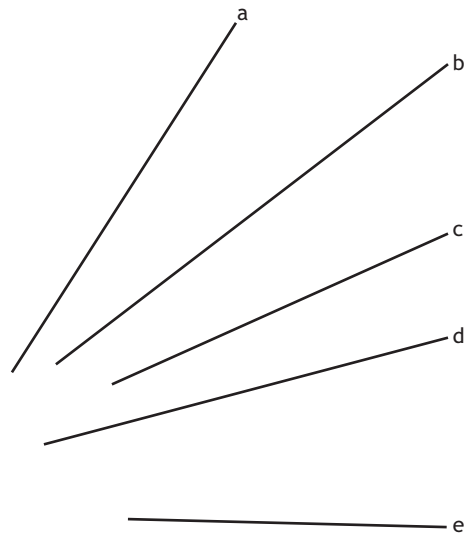




- A.** En la articulación temporomandibular, la cabeza (cóndilo) de la mandíbula se articula con la fosa mandibular del hueso temporal (fig. 8-1, 8-17a).
1. La articulación temporomandibular comprende un disco articular, que subdivide a la articulación en dos cavidades articulares.
  2. La porción superior de la cavidad articular entre el disco y la fosa mandibular es una artrodia; en ésta, la mandíbula se puede protruir y retraer.
  3. La porción inferior de la cavidad articular entre el disco y la cabeza de la mandíbula es una diartrosis; en esta última la mandíbula se puede elevar y deprimir.
  4. Las acciones combinadas de ambas cavidades articulares permiten los movimientos de la mandíbula alrededor de un eje coronal a través de los agujeros mandibulares.
- B.** Existen **cuatro músculos de la masticación**. Tres de ellos –temporal, pterigoideo lateral y pterigoideo medial– se ubican en la fosa infratemporal. El masetero se encuentra a un lado de la fosa infratemporal (fig 8-17b).
1. Las principales acciones de los músculos de la masticación son **elevar, protruir y retraer** la mandíbula (cuadro 8-5).
  2. Todos los **músculos de la masticación** tienen inervación de ramas del nervio mandibular V<sub>3</sub> CN.
- C.** La **arteria maxilar** se proyecta a través de la fosa infratemporal y luego penetra en la pterigopalatina por la fisura pterigomaxilar (fig. 8-18).



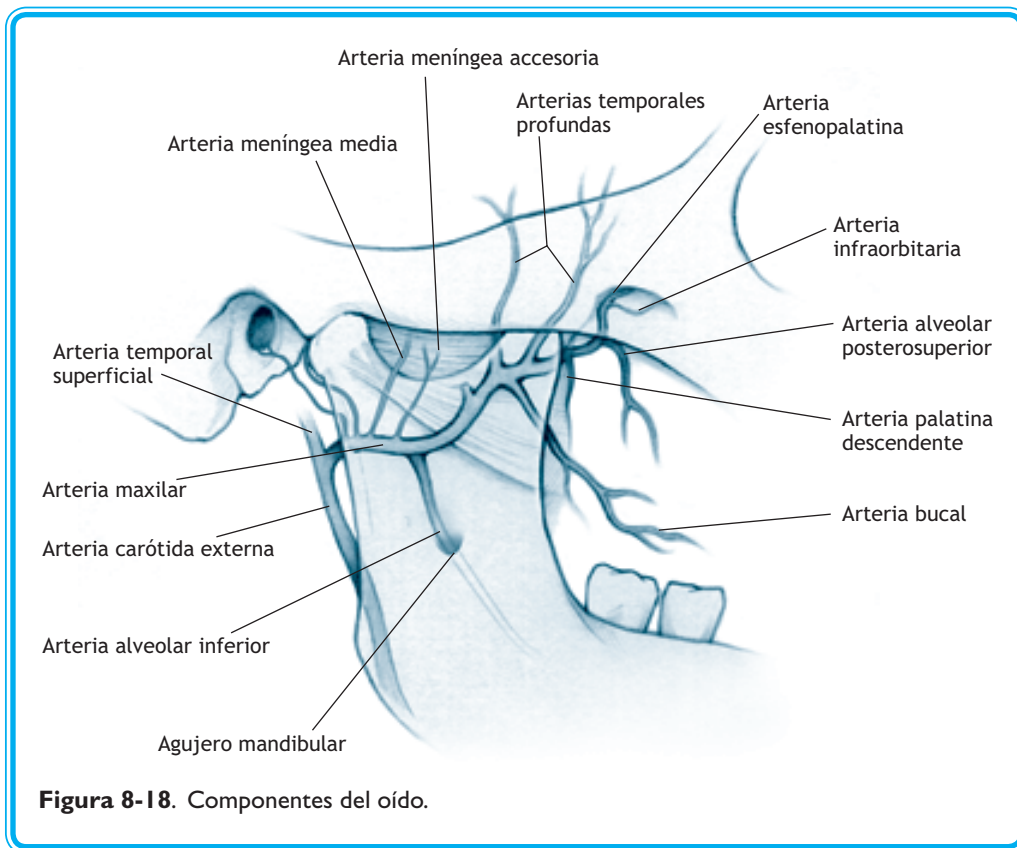
**Figura 8-17a.** Tomografía por computadora de un corte transversal a través del cráneo en la articulación temporomandibular. a, seno maxilar; b, apófisis coronoides; c, cabeza de la mandíbula; d, agujero magno.



**Figura 8-17b.** Resonancia magnética de un corte coronal a través del cráneo. a, celdillas aéreas etmoides; b, nervio óptico; c, músculo temporal; d, seno maxilar; e, músculo masetero.

**Cuadro 8-5.** Músculos que actúan en la articulación temporomandibular.

Acción	Músculos participantes	Inervación
Depresión de la mandíbula (abre la boca)	Digástrico (vientre anterior) Infrahioideo (músculos en banda)	Nervios del milohioideo ( $V_3$ ) Asa cervical o fibras de CI
Elevación (cierra la boca)	Temporal Masetero Pterigoideo medial	Nervio mandibular ( $V_3$ ) Nervio mandibular ( $V_3$ ) Nervio mandibular ( $V_3$ )
Protrusión	Pterigoideo lateral Masetero Pterigoideo medial	Nervio mandibular ( $V_3$ ) Nervio mandibular ( $V_3$ ) Nervio mandibular ( $V_3$ )
Retrusión	Temporal (fibras posteriores)	Nervio mandibular ( $V_3$ )
Movimiento de molido (laterales)	Temporal ipsolateral Pterigoideo contralateral	Nervio mandibular ( $V_3$ ) Nervio mandibular ( $V_3$ )



1. Las **ramas principales** de la arteria maxilar en la fosa infratemporal son la **arteria meníngica media**, la **arteria alveolar inferior** y las **arterias temporales profundas**.
  2. La arteria meníngica media cruza el agujero espinoso e ingresa en la fosa craneal media para irrigar al cráneo y la duramadre. En una **fractura lateral de cráneo** se puede lacerar la arteria meníngica media y ocasionar un hematoma epidural.
- D.** El **techo de la fosa infratemporal** comprende al agujero oval, el agujero espinoso y la fisura petrotimpánica.
1. A través del **agujero oval** pasa la rama mandibular, la raíz motora del nervio trigémino ( $V_3$ ) y el nervio petroso menor (del IX CN). Este último contiene axones parasimpáticos preganglionares que establecen sinapsis en el ganglio ótico; éste se localiza en la fosa infratemporal por debajo del agujero oval y sus axones inervan a la glándula parótida.
  2. A través del **agujero espinoso** se proyectan la arteria meníngica media y la rama meníngica del nervio trigémino ( $V_3$  CN).
  3. La **fisura petrotimpánica** comunica al oído medio y en ella discurre la cuerda del tímpano del nervio facial (VII CN). Esta **cuerda del tímpano** posee fibras del gusto de los dos tercios anteriores de la lengua y axones parasimpáticos preganglionares



que hacen sinapsis en el ganglio submandibular; este último se halla en el piso de la boca.

- E.** El **nervio mandibular** ( $V_3$  CN) contiene fibras que propagan sensibilidad general, como tacto, dolor y temperatura. También posee axones motores esqueléticos (fig. 8-10).
1. El nervio mandibular se forma bajo el agujero oval por la unión de la rama mandibular con la raíz motora.
  2. Las ramas musculares del nervio mandibular inervan a los cuatro músculos de la masticación (masetero, temporal y pterigoideos lateral y medial) y los tensores de la cuerda del tímpano y el velo del paladar (los únicos dos tensores de la cabeza). El nervio del milohioideo, que es la rama muscular más larga, inerva al milohioideo y el vientre anterior del digástrico.
  3. Las **ramas principales de sensibilidad general** del nervio mandibular son una **rama meníngea** y cuatro ramas cutáneas o mucosas —el **nervio bucal**, el **nervio auriculotemporal**, el **nervio alveolar inferior** y el **nervio lingual** (fig. 8-10).
    - a. El nervio lingual tiene también fibras del gusto y fibras parasimpáticas de la cuerda del tímpano del séptimo par craneal.
    - b. El nervio auriculotemporal proyecta también axones parasimpáticos posganglionares de los cuerpos neuronales del ganglio ótico a la glándula parótida.

## LESIONES DEL NERVIOS MANDIBULAR

La **neuralgia del trigémino (tic doloroso)** se caracteriza por episodios de dolor lacerante y agudo que se irradia sobre las áreas que inervan las ramas sensitivas de las ramas maxilar y mandibular del nervio trigémino.

- En muchos individuos con neuralgia del trigémino el dolor se propaga a la mandíbula alrededor de la articulación temporomandibular y por debajo del oído externo.
- En otras personas el dolor se irradia hacia las narinas y en derredor de la cara inferior de la órbita.
- El dolor secundario a la neuralgia se desencadena a menudo al mover la mandíbula, sonreír o bostezar o por estímulos cutáneos o mucosos. Otras veces se desencadena al presionar o interrumpir la irrigación del ganglio trigémino.
- Una **lesión de la raíz motora del nervio mandibular** suscita debilidad de los músculos de la masticación y desviación de la mandíbula hacia el lado de la lesión.



**IX.** El **paladar** separa la cavidad bucal de la nasal y la nasofaringe de la bucofaringe (fig. 8-8).

- A.** El **paladar duro** es anterior. Comprende al agujero incisivo y los agujeros palatinos mayor y menor, que proyectan ramas de la división maxilar del nervio trigémino ( $V$  CN) y ramas de la arteria maxilar que perfunden a la cavidad bucal (cuadro 8-1).
1. Por el **agujero incisivo** pasa el nervio nasopalatino y la arteria nasopalatina.
  2. A través del **agujero palatino mayor** se proyectan el nervio palatino mayor y la arteria palatina mayor y por el agujero palatino menor el nervio palatino menor y la arteria palatina menor.
- B.** El **paladar blando** se encuentra en la parte posterior. Incluye músculos esqueléticos y termina en su cara posterior en la úvula.
1. El **centro del paladar blando** se integra con una aponeurosis palatina membranosa.



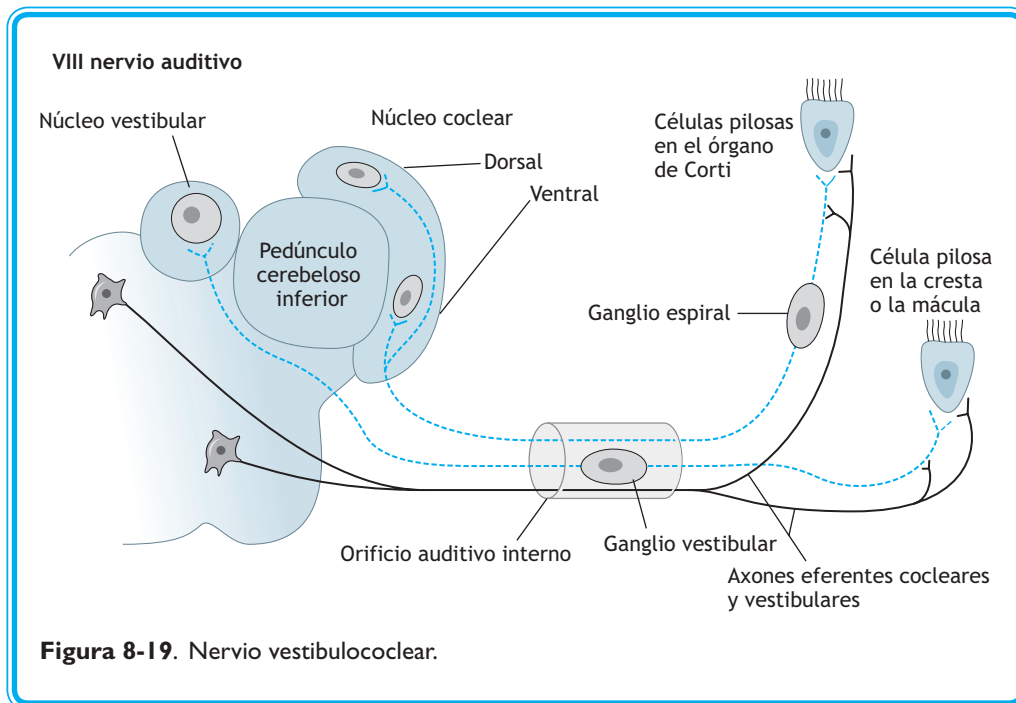
2. Cuatro pares de músculos esqueléticos —palatofaríngeo, palatogloso, elevador del velo del paladar y tensor del velo del paladar— se fijan a la **aponeurosis palatina** y actúan sobre el paladar blando (cuadro 8-6).
  3. Todos los **músculos del paladar blando**, excepto el tensor del velo del paladar, reciben inervación de ramas faríngeas del nervio vago (X CN). Al tensor del velo del paladar lo inerva el nervio mandibular (V<sub>3</sub> CN).
- C. El paladar posee un recubrimiento de una mucosa que contiene glándulas y receptores del gusto.
1. La **mucosa del paladar duro** se inerva con los nervios nasopalatino y palatino mayor de la rama maxilar del quinto par craneal.
  2. La **mucosa del paladar blando** tiene la inervación de los nervios nasopalatinos menores de la rama maxilar del quinto par craneal.
  3. Una serie de axones parasimpáticos posganglionares de las neuronas del ganglio pterigopalatino inerva a las glándulas mucosas del paladar. Estos axones llegan hasta el paladar tras discurrir en los nervios palatinos de V<sub>2</sub> CN.
  4. Las **fibras del gusto de la mucosa del paladar blando** avanzan con los nervios palatinos menores del V<sub>2</sub> CN, atraviesan la fosa pterigopalatina y siguen al nervio del conducto pterigoideo y el nervio petroso mayor del séptimo par craneal hasta las neuronas del ganglio geniculado. Las prolongaciones centrales de las neuronas del ganglio penetran en el sistema nervioso central con el nervio facial.
- X. El **hueso temporal** incluye las tres porciones del oído (fig. 8-18).
- A. Los **oídos externo y medio** son espacios llenos de aire; el primero contiene tejido conjuntivo y líquido y consta de sacos y conductos que poseen células pilosas en una gran variedad de receptores.
1. Oído externo
    - a. El **oído externo** tiene un revestimiento de piel y consta del pabellón auricular, que yace en el extremo exterior de un tubo óseo y cartilaginoso corto y el meato auditivo externo.
    - b. La **membrana timpánica** cierra la cara medial del conducto auditivo externo. La profundidad del meato auditivo externo ayuda a mantener un ambiente cons-

**Cuadro 8-6.** Músculos que actúan en la articulación temporomandibular.

Acción	Músculos participantes	Inervación
Tensa el paladar blando Abre el conducto auditivo	Tensor del velo del paladar	Nervio mandibular de V <sub>3</sub>
Eleva el paladar blando Abre el conducto auditivo	Elevador del velo del paladar	Nervio vago (plexo faríngeo)
Acorta el paladar blando	Músculo palatoestafilino	Nervio vago (plexo faríngeo)
Reduce el istmo de las fauces Eleva la laringe y faringe	Palatofaríngeo	Nervio vago (plexo faríngeo)



- tante para que la membrana vibre en respuesta a los estímulos que conduce el aire.
- c. Ramas auriculares de los pares craneales V, VII, IX y X y una rama cutánea del plexo cervical inervan al oído externo.
    - (1) La porción anterior del meato auditivo externo y la mayor parte de la superficie externa de la membrana timpánica reciben inervación del nervio auriculotemporal ( $V_3$  CN).
    - (2) Las ramas auriculares de los nervios vago y glossofaríngeo inervan la porción posterior del conducto auditivo externo, parte de la superficie externa de la membrana timpánica y la sección posterior del pabellón auricular.
    - (3) La rama auricular posterior del nervio facial inerva una porción pequeña de la superficie externa de la membrana timpánica y la piel que cubre la apófisis mastoides.
    - (4) El nervio auricular mayor de las ramas ventrales C2 y C3 del plexo cervical contribuye a la inervación de la porción inferior del pabellón auricular.
2. Oído medio
- a. El **oído medio** es una cavidad llena de aire con revestimiento de mucosa. Se ubica en posición medial a la membrana timpánica (fig. 8-19).
  - b. El oído medio comprende al conducto auditivo, que conecta al oído medio con la nasofaringe y proporciona comunicación entre el oído medio y el ambiente externo.
  - c. El oído medio **contiene tres huesecillos** con articulaciones sinoviales.



**Cuadro 8-7.** Inervación autónoma de la cabeza y el cuello.

Los axones preganglionares parasimpáticos abandonan el SNC en: <b>Parasimpáticos</b>	Los axones preganglionares salen a través de:	Los axones preganglionares discurren con:	Los axones preganglionares hacen sinapsis en:	Los axones posganglionares discurren (casi siempre ramas del nervio trigémino) con: <b>Estructuras inervadas</b>
Nervio motor ocular común (III)	Fisura orbitaria superior	Motor ocular común (III) División inferior	Ganglio ciliar (en la órbita a un lado del nervio óptico)	Nervios ciliares cortos (V <sub>1</sub> ) Músculo del esfínter de la pupila Músculo ciliar
Nervio facial (VII)	Meato auditivo interno	VII hacia la cuerda del tímpano del séptimo par, que se une a la rama lingual de V <sub>3</sub>	Ganglio submandibular (pende del nervio lingual)	Glándula submandibular Glándula sublingual
Nervio facial (VII)	Meato auditivo interno	Nervio petroso mayor en la fosa craneal medial hasta el nervio del conducto pterigoideo <sup>a</sup>	Ganglio pterigopalatino (en la fosa pterigopalatina)	Glándula lagrimal Glándulas mucosas de la cavidad nasal, paladar y faringe
Nervio glossofaríngeo (IX)	Agujero yugular	Nervio timpánico hasta el oído medio y el nervio petroso menor (sale a través del agujero oval)	Ganglio ótico (yace medial al V <sub>3</sub> bajo el agujero oval)	Glándula parótida
Nervio vago (X)	Agujero yugular	Todas las ramas del vago distales al laríngeo recurrente	Ganglios terminales (en la pared del esófago)	Nervios sin nombre; yacen en la pared de la estructura que inervan Glándulas y músculo liso del esófago
<b>Simpáticos</b>				
Raíz ventral y ramas de T1	Agujeros intervertebrales	Ramas blancas del tronco simpático paravertebral y luego hacia arriba	Ganglio cervical superior	Músculo dilatador de la pupila Músculo palpebral superior Glándulas sudoríparas

<sup>a</sup>Se forma con los nervios petrosos mayor y profundo (simpáticos posganglionares).





- (1) El **martillo** se adhiere a la superficie interna de la membrana timpánica; se articula con el yunque y éste con el estribo.
- (2) La **base del estribo** se localiza en la ventana oval, a un lado del ambiente líquido del oído interno.
- d. Los **huesecillos** funcionan como amplificadores para superar el **desequilibrio de impedancia** en la interfaz aire-líquido en los oídos medio e interno.
- e. Existen dos músculos esqueléticos –el tensor del tímpano y el músculo estapedio– que reducen los movimientos de la membrana timpánica y los huesecillos.
  - (1) El tensor del tímpano se fija al manubrio del martillo y atenúa los movimientos de la membrana timpánica. Lo inerva una rama mandibular del V<sub>3</sub> CN.
  - (2) El músculo estapedio se adhiere al estribo cerca de la articulación incudostapedial y desarticula de manera parcial la articulación para reducir la movilidad del estribo. El estribo tiene inervación del nervio facial.

## HIPERACUSIA

El **estribo** se contrae de manera refleja para proteger al oído interno de las vibraciones intensas. Cualquier **lesión del nervio facial**, cuando abarca al nervio del estribo, provoca **hiperacusia**, que es la mayor sensibilidad a los ruidos intensos.



- f. La mucosa del oído medio, incluidas la mucosa que recubre la cara medial de la membrana timpánica y la mucosa del conducto auditivo, se inerva con el nervio timpánico, que es una rama del nervio glossofaríngeo.
- ### 3. Oído interno
- a. El oído interno consta de **un laberinto con una serie de fondos de saco y conductos interconectados** que contienen endolinfa, la cual baña a las vellosidades de las células pilosas (fig. 8-18).
  - b. La **endolinfa** es única en el sentido de que su composición inorgánica es semejante a la del líquido intracelular, pero se encuentra en un sitio extracelular. La composición iónica de la endolinfa es importante para la función de las células pilosas.
  - c. El **utrículo** y el **sáculo** poseen células pilosas en máculas que responden a la aceleración lineal e identifican los cambios de la posición de la cabeza en relación con la gravedad.
  - d. Los conductos semicirculares contienen células pilosas en crestas ampulares que responden a la aceleración angular por los movimientos de la cabeza.
  - e. El **conducto coclear** contiene células pilosas en el órgano de Corti. Estas células se hallan en una membrana basal alargada y flexible.
    - (1) Los **sonidos de alta frecuencia** provocan **un gran desplazamiento de la membrana basal y el estímulo de las células pilosas** en la base de la cóclea.
    - (2) Los **sonidos de baja frecuencia** dan lugar a **un desplazamiento máximo de la membrana basal y estimulan a las células pilosas** en la punta de la cóclea.
- B.** La **porción vestibular del nervio vestibulococlear** (VIII CN) inerva a las células pilosas de las crestas ampulares en los tres conductos semicirculares y las células pilosas de las máculas utricular y sacular (fig. 8-19).
- C.** La **porción coclear del nervio vestibulococlear** (VIII CN) suministra inervación a las células pilosas del órgano de Corti.



1. El nervio vestibulococlear también posee axones de neuronas eferentes, cuyos cuerpos neuronales yacen dentro del sistema nervioso central.
2. Estas neuronas eferentes funcionan al regular la sensibilidad de las células pilosas o las fibras vestibulares o cocleares que las inervan.

## TIPOS DE HIPOACUSIA

La hipoacusia puede ser conductiva o sensorineural.

- La **hipoacusia conductiva** es consecuencia de una interferencia en la transmisión del sonido a través del oído medio o externo. Dos causas comunes de hipoacusia conductiva son las **infecciones del oído medio** en la niñez y la **otoesclerosis** en el adulto.
- La **hipoacusia sensorineural** es secundaria a la pérdida de células pilosas en la cóclea o una lesión en el área coclear del octavo par craneal o las vías auditivas del sistema nervioso central.
- La **presbiacusia** es una causa común de hipoacusia sensorineural de alta frecuencia en los ancianos. Es efecto de la pérdida progresiva de las células pilosas en la base de la cóclea.
- La **enfermedad de Ménière** se debe a la acumulación de endolinfa (hidropesía endolinfática) y ocasiona crisis de acúfenos y vértigo.



## PRUEBAS PARA DETERMINAR EL TIPO DE HIPOACUSIA

- La **prueba de Weber** se emplea para definir si un paciente tiene hipoacusia, pero no permite definir si es de tipo conductivo o sensorineural.
  - En la prueba de Weber se coloca un diapasón sobre la línea media del cráneo o el puente de la nariz; en condiciones normales, las vibraciones se perciben igual en ambos oídos.
  - Los sujetos con hipoacusia conductiva escuchan las vibraciones mejor en el lado del oído medio enfermo puesto que las vibraciones alcanzan el oído sano a través del hueso y el aire, pero interfieren entre ellas y atenuan la sensibilidad del oído sano.
  - Los individuos con hipoacusia sensorineural oyen las vibraciones mejor en el lado sano.
- La **prueba de Rinne** se utiliza para definir si un paciente padece hipoacusia conductiva.
  - En la prueba de Rinne, la base del diapasón se coloca sobre la apófisis mastoides.
  - Cuando el enfermo ya no escucha las vibraciones, el diapasón se coloca a un lado del conducto auditivo externo. En condiciones normales, las vibraciones transmitidas a través del aire se perciben mejor que las conducidas a través de los huesos del cráneo (conducción aérea > conducción ósea) gracias a la eficacia del oído medio, de manera que el paciente escucha de nueva cuenta las vibraciones.
  - En caso de hipoacusia conductiva, el diapasón no se escucha cuando se coloca al lado del oído externo (conducción ósea > conducción aérea).



**D.** El **nervio facial** (VII CN) contiene axones parasimpáticos preganglionares, axones motores esqueléticos, fibras del gusto y fibras de sensibilidad general (fig. 8-11).

1. El nervio facial penetra en el hueso temporal a través del meato auditivo interno, discurre por el conducto facial y emite ramas que abandonan el hueso temporal a través del hiato del conducto facial, la fisura petrotimpánica y el agujero estilomastoideo.
2. En el conducto facial, el nervio facial se dobla y en ese ángulo se encuentra el **ganglio geniculado**, que contiene los **cuerpos celulares de las fibras del gusto** que provienen de los dos tercios anteriores de la lengua y el paladar y los cuerpos celulares de las neuronas que transmiten sensibilidad general.
3. Las **dos ramas principales del nervio facial** en el conducto facial son el nervio petroso mayor y la cuerda del tímpano. Ambos son nervios mixtos que transportan axones parasimpáticos preganglionares y fibras del gusto (fig. 8-11).



- a. El **nervio petroso mayor** se ramifica en el ganglio geniculado y penetra de nueva cuenta en la fosa craneal media a través del agujero del conducto facial.
  - (1) El nervio petroso mayor atraviesa el espesor de la porción superior del agujero rasgado e ingresa en el conducto pterigoideo.
  - (2) En el agujero rasgado, el nervio petroso mayor se une al nervio petroso profundo y forma el nervio del conducto pterigoideo.
  - (3) Los axones parasimpáticos preganglionares en el nervio del conducto pterigoideo hacen sinapsis en el ganglio pterigopalatino (fig. 8-11).
  - (4) Las fibras del gusto que discurren en el nervio petroso mayor y el nervio del conducto pterigoideo inervan a los receptores del gusto del paladar blando.
- b. La **cuerda del tímpano** se ramifica a partir del nervio facial en su porción distal al ganglio geniculado.
  - (1) La cuerda del tímpano abandona el conducto facial, penetra a través del oído medio entre el martillo y el yunque y por último abandona el hueso temporal a través de la fisura petrotimpánica para ingresar en la fosa infratemporal.
  - (2) En la fosa infratemporal, la cuerda del tímpano se une al nervio lingual (V<sub>3</sub> CN). Los axones parasimpáticos de la cuerda del tímpano dejan el nervio lingual y establecen sinapsis en el ganglio submandibular (fig. 8-11). Los axones parasimpáticos posganglionares de este ganglio inervan a las glándulas submandibulares y sublinguales.
  - (3) Además, la cuerda del tímpano proyecta fibras del gusto desde los dos tercios anteriores de la lengua.
4. El **nervio del estribo** se origina entre el nervio petroso mayor y la cuerda del tímpano, penetra en el oído medio e inerva al estribo.
5. El resto de las fibras del nervio facial distales a la rama apuntan hacia la cuerda del tímpano y abandonan el hueso temporal por el agujero estilomastoideo.
  - a. La mayor parte de las **fibras del nervio facial** que dejan el agujero estilomastoideo inerva a los músculos de la expresión facial.
  - b. Estas **fibras motoras esqueléticas** penetran en la glándula parótida y se dividen en las ramas temporal, cigomática, bucal, mandibular y cervical.
  - c. El **nervio auricular posterior** inerva la piel que cubre a la apófisis mastoides por detrás del oído externo y una porción pequeña del oído externo y la membrana timpánica. El nervio auricular posterior también inerva al vientre occipital del occipitofrontal y los músculos pequeños que mueven al pabellón auricular.

## NERVIO FACIAL Y REFLEJO CORNEAL

Las **fibras del nervio facial** forman la rama motora del reflejo corneal.

- El **reflejo corneal** utiliza fibras sensitivas de la rama oftálmica del quinto par craneal y fibras motoras esqueléticas del nervio facial (VII CN).
- La estimulación de las fibras sensitivas del quinto par craneal provoca un parpadeo consensual y directo como resultado de la contracción bilateral de los músculos orbiculares.

Cualquier **lesión** de las fibras sensitivas de la rama oftálmica del quinto par craneal o las fibras motoras esqueléticas del nervio facial alteran el **reflejo corneal**.

## LESIONES DEL NERVIO FACIAL

Las **lesiones del nervio facial** en el conducto facial son comunes y producen **parálisis de Bell**.

- En los pacientes con parálisis de Bell, los músculos de la expresión facial del mismo lado de la lesión se debilitan.



- Estos enfermos muestran debilidad al cerrar el ojo, mover las narinas y arrugar la frente. Algunas veces se acompaña de comisura bucal péndula.
- Además, algunos individuos refieren dolor detrás del conducto auditivo externo por lesión de las fibras que transmiten sensibilidad general en el nervio auricular posterior.

Cuando la **lesión del séptimo par craneal** se ubica en el ganglio geniculado se acompaña de otros signos sensitivos y parasimpáticos.

- Algunas veces hay alteraciones del gusto originadas en los dos tercios anteriores de la lengua y el paladar, reducción de la secreción salival de las glándulas submandibulares y sublinguales y resequeza ocular por la reducción de las secreciones lagrimales. Cuando se lesiona el nervio del estribo se acompaña de **hiperacusia** (hipersensibilidad a los ruidos intensos).
- Conforme el paciente se recupera de una lesión del nervio facial, sufre muchas veces **sincinesias** por la dirección errónea de los axones motores que se regeneran.
  - Las **lágrimas de cocodrilo**, o lagrimeo al comer, son consecuencia de los axones parasimpáticos que llegan hasta el ganglio submandibular y que inervan en forma aberrante al ganglio pterigopalatino.

En posición distal al agujero estilomastoideo, un **tumor de la glándula parótida** puede comprimir las ramas musculares del nervio facial en el sitio donde éstas cruzan la glándula y producen debilidad de los músculos de la expresión facial sin cambios sensitivos, hiperacusia o alteración de la secreción glandular.

Además, las lesiones del nervio facial que dañan a los músculos de la expresión facial provocan pérdida de la rama motora del reflejo corneal.

---

## PROBLEMAS CLÍNICOS



Un empleado de la construcción sufre un traumatismo craneoencefálico por una caída en su trabajo. En el servicio de urgencias se observa un líquido transparente y pegajoso que sale a través de las narinas. Una semana después, el paciente observa que ya no reconoce el olor de los alimentos ni el de su café matutino.

1. De acuerdo con estos síntomas, ¿qué hueso se ha fracturado?
  - A. Temporal
  - B. Maxilar
  - C. Etmoides
  - D. Frontal
  - E. Esfenoides

Una mujer de 26 años de edad acude constantemente con el médico por cefalea frontal resistente a los medicamentos. Los ciclos menstruales de esta mujer han sido irregulares y además advierte que ha perdido la visión periférica en forma bilateral. La resonancia magnética revela la presencia de un tumor en la cavidad craneal.

2. ¿Qué estructura comprime el tumor?
  - A. Una vía óptica
  - B. Un nervio óptico
  - C. La cara lateral del quiasma óptico



- D. Las fibras cruzadas del quiasma óptico
- E. Las estructuras que atraviesan la fisura orbitaria superior

Una mujer de 42 años de edad ingresa al centro de salud local. La mujer despertó con parestesias y adormecimiento en la sección inferior de la cara del lado derecho, además de episodios breves de dolor agudo en la cara al intentar masticar en el desayuno. Más tarde el dolor volvió cuando trató de reírse al leer una caricatura en el periódico.

3. ¿Qué sugieren estos síntomas?
- A. Parálisis de Bell
  - B. Neuralgia del trigémino
  - C. Síndrome del agujero yugular
  - D. Síndrome de Horner
  - E. Aneurisma saculado

El paciente se queja de adormecimiento en la mucosa que cubre al paladar duro.

4. Las fibras sensitivas que transmiten sensibilidad general del paladar tienen sus cuerpos neuronales ¿en qué ganglio?
- A. Ganglio trigémino
  - B. Ganglio geniculado
  - C. Ganglio pterigopalatino
  - D. Ganglio cervical superior
  - E. Ganglio ótico

El paciente refiere que su cara es algo “cómica”. No puede arrugar la frente en un lado y la comisura labial ha descendido. La exploración física revela ausencia del reflejo corneal y resequedad ocular en el lado de la debilidad muscular.

5. Todos los síntomas son consecuencia de:
- A. Un tumor en la glándula parótida
  - B. Una lesión en el nervio facial en el conducto facial distal al punto donde se ramifica y forma la cuerda del tímpano
  - C. Una lesión del ganglio pterigopalatino
  - D. Una trombosis del seno cavernoso
  - E. Una lesión en el ganglio geniculado
6. El ganglio geniculado contiene:
- A. Neuronas parasimpáticas posganglionares que inervan a la glándula lagrimal
  - B. Neuronas parasimpáticas posganglionares que inervan a la glándula sublingual
  - C. Cuerpos de neuronas sensoriales que inervan a la piel que cubre a la apófisis mastoides
  - D. Cuerpos neuronales sensitivos que hacen sinapsis con las fibras del gusto procedentes de los dos tercios anteriores de la lengua
  - E. Cuerpos neuronales sensitivos que transmiten sensibilidad general de los dos tercios anteriores de la lengua



Un paciente manifiesta regurgitación nasal de líquidos por incapacidad para tensar el paladar blando durante la deglución.

7. ¿Qué más podría observarse en este sujeto?
- A. Debilidad para elevar la faringe durante la deglución
  - B. Gusto alterado en la porción bucofaríngea de la lengua
  - C. Saliva que escurre de la comisura bucal
  - D. Desviación de la lengua hacia el lado del músculo débil durante la protrusión
  - E. Incapacidad para identificar la temperatura de un bolo alimenticio en los dos tercios anteriores de la lengua

Un tumor comprime las estructuras que cruzan el agujero yugular.

8. ¿Qué deficiencia autónoma se observa en esta persona?
- A. Disminución de la secreción de la glándula parótida
  - B. Síndrome de Horner
  - C. Incapacidad para contraer la pupila como respuesta a la luz
  - D. Menor cantidad de secreciones de la glándula lagrimal
  - E. Ptosis
9. ¿Qué alteración muscular se observa en el paciente de la pregunta anterior?
- A. Debilidad para elevar el hueso hioides durante la deglución
  - B. Incapacidad para protruir la lengua
  - C. Disfagia
  - D. Debilidad para girar la cabeza hacia el lado del tumor
  - E. Hiperacusia
10. ¿Qué deficiencia sensitiva se observa en este mismo paciente?
- A. Sensibilidad reducida en la piel que cubre a la mandíbula
  - B. Incapacidad para sentir la presencia de un bolo alimenticio en el tercio posterior de la lengua
  - C. Alteración del gusto en los dos tercios anteriores de la lengua
  - D. Imposibilidad de percibir un estímulo corneal
  - E. Sensibilidad reducida en la cavidad nasal

Un varón de 25 años de edad llega al servicio de urgencias por una lesión que se produjo durante una pelea callejera. Lo golpearon en la cara y no puede cerrar la boca. Además, sufre dolor intenso en el lado derecho de la mandíbula. La rama de la mandíbula se ha desplazado en sentido medial y superior y el cuerpo en sentido inferior. Se establece el diagnóstico de fractura mandibular.

11. ¿Las contracciones de qué músculo provocan el desplazamiento en sentido medial de la rama mandibular?
- A. Fibras posteriores del temporal
  - B. Masetero



- C. Pterigoideo medial
- D. Pterigoideo lateral
- E. Buccinador

En el individuo de la pregunta 11, las fibras nerviosas que penetran en la mandíbula para inervar a los dientes mandibulares se han lesionado a causa de la fractura.

12. ¿Qué más se advertiría en el paciente como resultado de la lesión?
- A. Incapacidad para arrugar la piel del cuello
  - B. Debilidad al elevar el hueso hioides
  - C. Reducción de la cantidad de las secreciones salivales en la glándula submandibular
  - D. Alteraciones en el gusto de los dos tercios anteriores de la lengua
  - E. Adormecimiento de la piel del mentón

Un adolescente se pellizca las lesiones de la cara. Una de ellas ubicada en el labio superior del lado izquierdo se ha infectado y la infección se extiende desde la cara hasta el seno cavernoso donde forma una anomalía trombolítica de los nervios que cruzan el seno.

13. ¿Cuáles de los siguientes no se dañan por esta lesión?
- A. Sensibilidad de la piel de la frente
  - B. Reflejo pupilar luminoso
  - C. Capacidad para elevar el párpado superior
  - D. Secreciones lagrimales
  - E. Abducción del ojo

El paciente sufre visión doble como resultado de la incapacidad para deprimir el ojo durante su aducción.

14. ¿Qué músculo se ha debilitado?
- A. Recto inferior
  - B. Oblicuo inferior
  - C. Oblicuo superior
  - D. Recto superior
  - E. Recto medial

## RESPUESTAS

1. La respuesta es C. Una fractura de la lámina cribiforme del etmoides lacera las prolongaciones centrales de las neuronas olfatorias y las meninges del bulbo olfatorio, lo que ocasiona anosmia y rinorrea de líquido cefalorraquídeo.
2. La respuesta es D. Al parecer, este sujeto padece hemianopsia bitemporal puesto que el tumor comprime las fibras cruzadas del quiasma óptico.



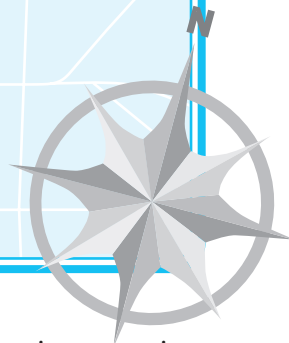


3. La respuesta es B. En los pacientes con neuralgia del trigémino, el dolor se irradia sobre la distribución de las ramas maxilar y mandibular del nervio trigémino. El dolor que acompaña a la neuralgia se desencadena a menudo al mover la mandíbula, sonreír o bostezar o bien por un estímulo cutáneo o mucoso.
4. La respuesta es A. Las opciones C, D y E son ganglios autónomos; la opción B contiene en esencia neuronas del gusto del séptimo par craneal.
5. La respuesta es E. Una lesión en las opciones A, B o C causa algunos de los síntomas, pero no todos. El seno cavernoso no contiene al séptimo par craneal.
6. La respuesta es C. El ganglio posee cuerpos celulares sensitivos de neuronas que inervan la piel que cubre a la apófisis mastoides (nervio auricular posterior). No existen neuronas parasimpáticas ni sinapsis en este ganglio. Los cuerpos celulares de la opción E se hallan en el ganglio trigémino.
7. La respuesta es E. El paciente tiene una lesión del V<sub>3</sub> CN.
8. La respuesta es A. Los axones parasimpáticos preganglionares del noveno par craneal atraviesan el agujero yugular.
9. La respuesta es C. Se lesionarían las fibras motoras del décimo par craneal hacia la faringe.
10. La respuesta es B. La incapacidad para percibir la presencia de un bolo alimenticio en el tercio posterior de la lengua es resultado de la compresión de las fibras sensitivas del noveno par craneal.
11. La respuesta es C. El pterigoideo medial eleva, protruye y provoca desviación medial de la rama mandibular.
12. La respuesta es E. El adormecimiento de la piel del mentón es consecuencia de una lesión de la rama mentoniana del nervio alveolar inferior.
13. La respuesta es D. Los axones parasimpáticos posganglionares que inervan la glándula lagrimal se originan en el ganglio pterigopalatino y penetran en la órbita sin cruzar el seno cavernoso.
14. La respuesta es C. La mejor manera de probar el oblicuo superior consiste en que el individuo deprima el ojo en aducción.

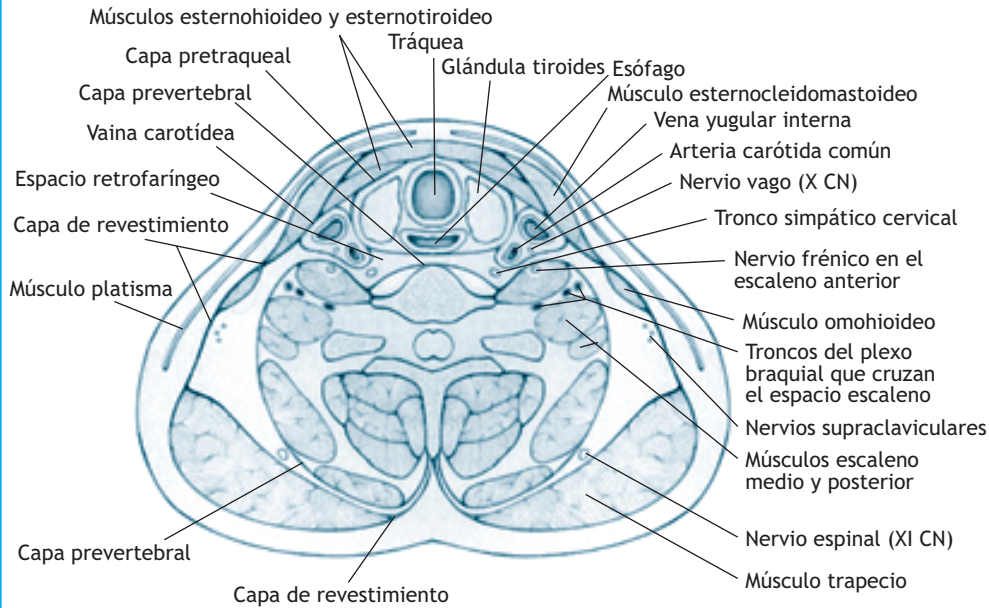


# CAPÍTULO 9

## CUELLO

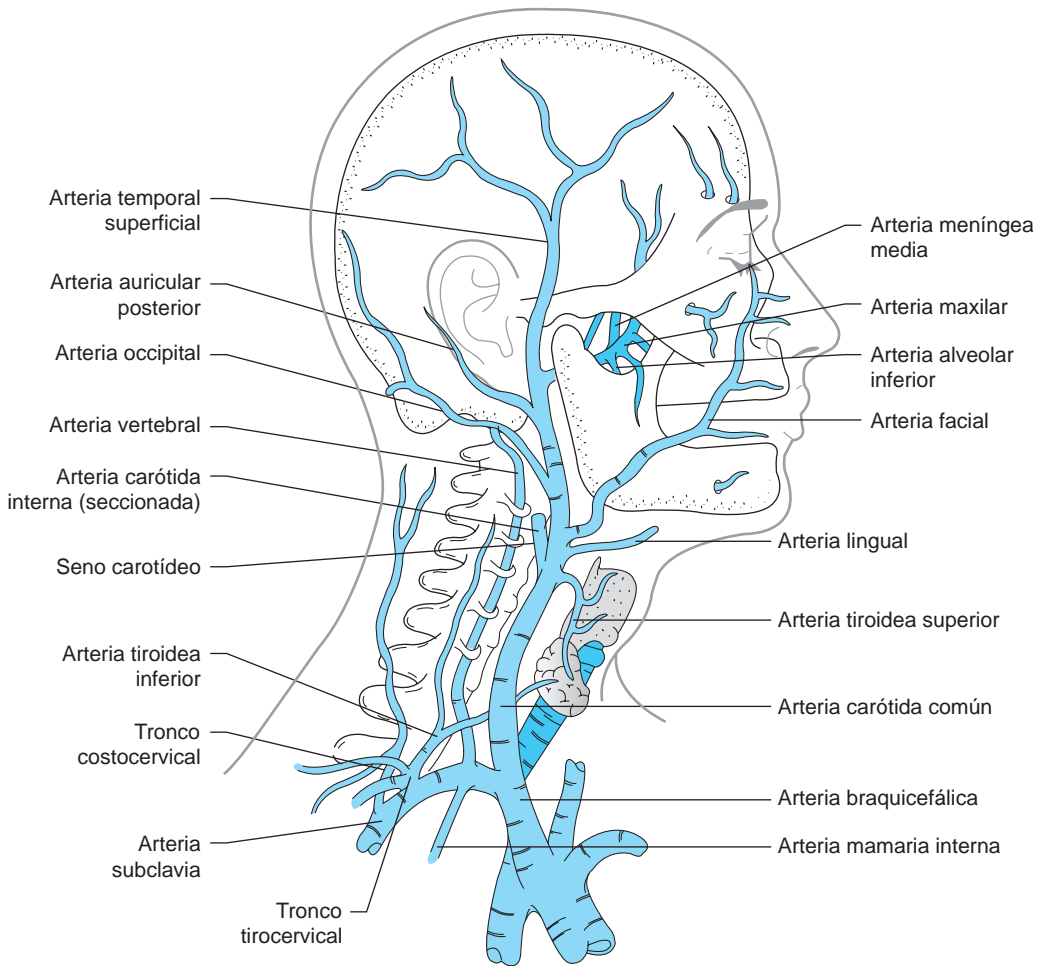


- I. El **compartimiento visceral** del cuello se localiza en posición anterior y se extiende desde la base del cráneo hasta el estrecho torácico superior (fig. 9-1).
  - A. Esta área comprende al **hueso hioides, los músculos suprahioides e infrahioides, la faringe, el esófago, la laringe y la tráquea.**
  - B. La **capa pretraqueal de la fascia cervical profunda** envuelve a las estructuras del compartimiento visceral del cuello. La fascia bucofaríngea es la continuación de la fascia pretraqueal que rodea a la cara posterior de la faringe y el esófago.
- II. El **compartimiento vertebral** del cuello se halla en posición posterior y se extiende desde el agujero magno hasta el estrecho torácico superior (fig. 9-1).
  - A. Las **vértebras cervicales, los músculos esqueléticos** que se unen a ellas, las **ramas ventrales** del plexo cervical y el plexo braquial y las **arterias y venas vertebrales** se encuentran en el **compartimiento vertebral del cuello.**
  - B. La **capa prevertebral de la fascia cervical profunda** circunda a las estructuras del compartimiento vertebral del cuello.
  - C. El espacio retrofaríngeo separa a la capa prevertebral de la fascia bucofaríngea.
    1. El espacio retrofaríngeo es un espacio potencial.
    2. Las estructuras del compartimiento visceral del cuello que recubre la fascia pretraqueal se deslizan sobre la fascia prevertebral durante la deglución.
    3. Las **infecciones del espacio retrofaríngeo** se extienden en sentido inferior hasta el mediastino superior.
  - D. Ambos compartimientos del cuello tienen el revestimiento parcial de dos músculos superficiales: trapecio y esternocleidomastoideo (fig. 9-1).
    1. Una **capa de revestimiento de fascia cervical profunda** encierra a ambos compartimientos y se divide para incluir al trapecio y el esternocleidomastoideo.
    2. La **fascia cervical superficial** contiene al platisma, músculo de la expresión facial.
- III. La **vaina carotídea** posee estructuras neurovasculares y se ubica entre los compartimientos vertebral y visceral del cuello (fig. 9-1).
  - A. Esta vaina se forma con **contribuciones de las capas pretraqueal, prevertebral y de revestimiento de la fascia cervical profunda.**
  - B. Dentro de la vaina se encuentra la arteria carótida común, que se divide en una **arteria carótida interna y otra externa** en el borde superior del cartílago tiroideo.



**Figura 9-1.** Capas de fascia y contenido del cuello.

1. La **arteria carótida interna** carece de ramas en el cuello.
  - a. La arteria carótida interna penetra en el cráneo a través del conducto carotídeo; da origen a la arteria oftálmica, que irriga la órbita, la retina y parte de la cavidad nasal y la cara; termina tras ramificarse para crear la arteria cerebral anterior y media.
  - b. La arteria carótida interna forma un plexo periarterial de axones simpáticos posganglionares que se proyectan desde el ganglio cervical superior hasta el cráneo.
2. La **arteria carótida externa** tiene seis ramas en el cuello y termina por detrás de la mandíbula al bifurcarse en una arteria temporal superficial y una arteria maxilar (fig. 9-2).
  - a. La **arteria tiroidea superior** riega a la glándula tiroidea y emite a la arteria laríngea superior, que atraviesa la membrana tirohioidea para perfundir a la laringofaringe y la laringe.
  - b. La **arteria faríngea ascendente** se origina en la porción posterior de la carótida externa e irriga a la faringe.
  - c. La **arteria lingual** pasa por debajo del milohioideo para irrigar a la lengua.
  - d. La **arteria facial** avanza por debajo de la glándula submandibular, atraviesa el cuerpo de la mandíbula y riega a los músculos faciales y la piel hasta el borde medial del ojo.



**Figura 9-2.** Arterias del lado derecho del cuello.

- e. El nervio hipogloso cruza la **arteria occipital**, que irriga a la sección posterior del cuello y el área posterior del cuello cabelludo.
- f. La **arteria auricular posterior** perfunde a la parte posterior del cuero cabelludo.
- C. El **cuerpo carotídeo** es un quimiorreceptor ubicado en la bifurcación de la arteria carótida común que reconoce la concentración arterial de oxígeno y dióxido de carbono.
- D. El **seno carotídeo** es un barorreceptor localizado en la porción proximal de la arteria carótida interna que reconoce la presión arterial.
  1. El cuerpo y seno carotídeos reciben inervación de ramas de los nervios vago y glossofaríngeo.



2. Estos nervios transmiten señales desde los **barorreceptores y quimiorreceptores** hasta el sistema nervioso central y modifican la innervación parasimpática y simpática del corazón, los pulmones y los vasos sanguíneos.

## REFLEJOS BARORRECEPTOR Y QUIMIORRECEPTOR

- El **reflejo barorreceptor** mantiene la estabilidad de la presión arterial en respuesta a los cambios posturales. Si este reflejo **se altera** aparece **hipotensión ortostática**, que es el descenso de la presión arterial cuando el paciente asume una posición erguida.
- El **reflejo quimiorreceptor** conserva estables los gases arteriales y adecua la respiración, el gasto cardíaco y la presión arterial periférica. Cuando la **presión de oxígeno ( $P_{O_2}$ ) disminuye** y la **presión del dióxido de carbono ( $P_{CO_2}$ ) aumenta**, la **frecuencia respiratoria, la frecuencia cardíaca y la presión arterial se incrementan**.

**E.** La **vena yugular interna** discurre a través de la vaina a un lado de la arteria carótida común.

1. La vena yugular interna se forma por debajo del agujero yugular en la unión del seno petroso inferior y el seno sigmoideo.
2. La vena yugular interna recibe a las venas facial, lingual, faríngea y tiroidea media.

**F.** El **nervio vago** se proyecta a lo largo del cuello en la vaina carotídea por detrás de la vena yugular interna y la arteria carótida común.

**G.** Los **nervios glossofaríngeo, accesorio e hipogloso** atraviesan la parte superior de la vaina en su trayecto hacia la faringe, triángulo posterior y lengua, respectivamente.

**IV.** La sección cervical del **tronco simpático** se halla en un punto posterior y medial respecto de la vaina carotídea y contiene a los ganglios simpáticos cervical superior, medio e inferior (fig. 1-4).

### A. Ganglio cervical superior

1. El **ganglio cervical superior** recibe axones simpáticos preganglionares en particular del segmento T1 de la médula espinal.
2. Proyecta axones simpáticos posganglionares, que inervan a las glándulas sudoríparas y el músculo liso vascular de la cara y cuero cabelludo, además del dilatador de la pupila y el músculo palpebral superior en la órbita.
3. Las fibras simpáticas posganglionares del ganglio cervical superior forman los **plexos periarteriales**, que discurren con las arterias carótidas interna y externa y sus ramas.
4. Emite ramas grises que avanzan con las ramificaciones de los nervios raquídeos de C1 a C4 que inervan al cuello.

### B. Ganglio cervical inferior

1. El **ganglio cervical inferior** se fusiona a menudo con el primer ganglio torácico para conformar el ganglio estrellado.
2. Del ganglio cervical inferior proceden ramas grises que discurren con las ramas de C7 y C8 e inervan a la extremidad superior.

## VASOCONSTRICCIÓN EXCESIVA

En los pacientes con **vasoconstricción excesiva** o **diaforesis excesiva de la extremidad superior** se puede practicar un **bloqueo del ganglio estrellado**.



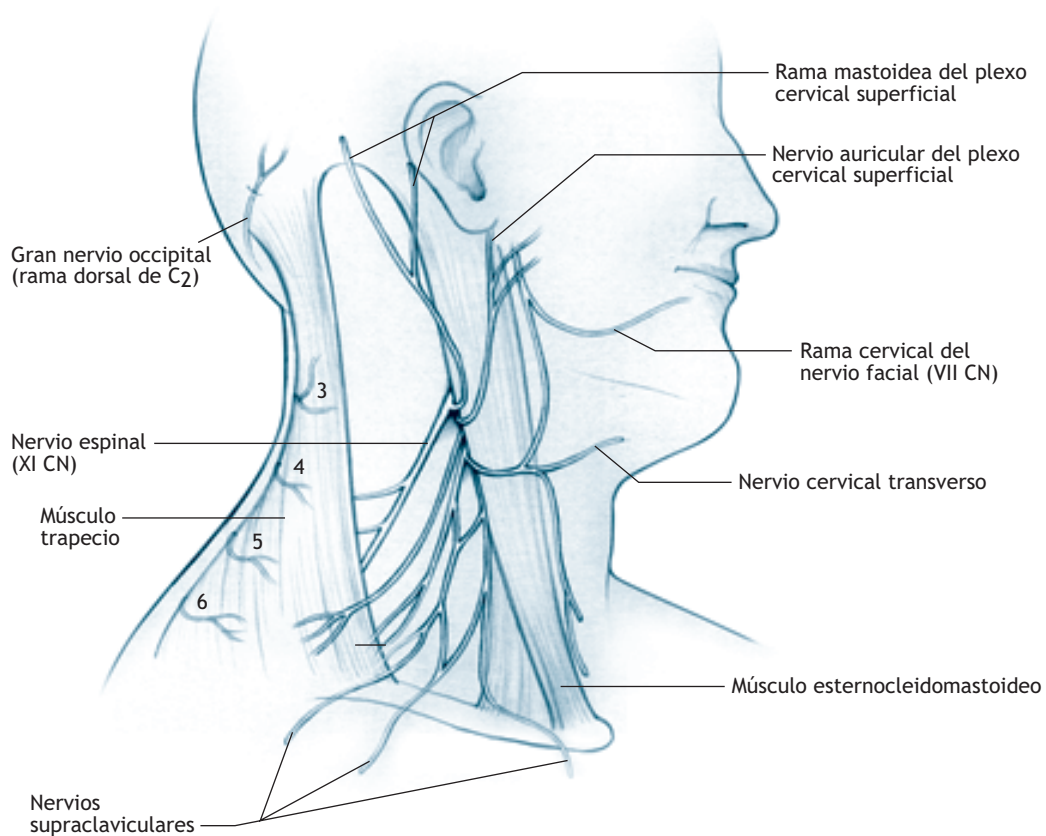


## SÍNDROME DE HORNER

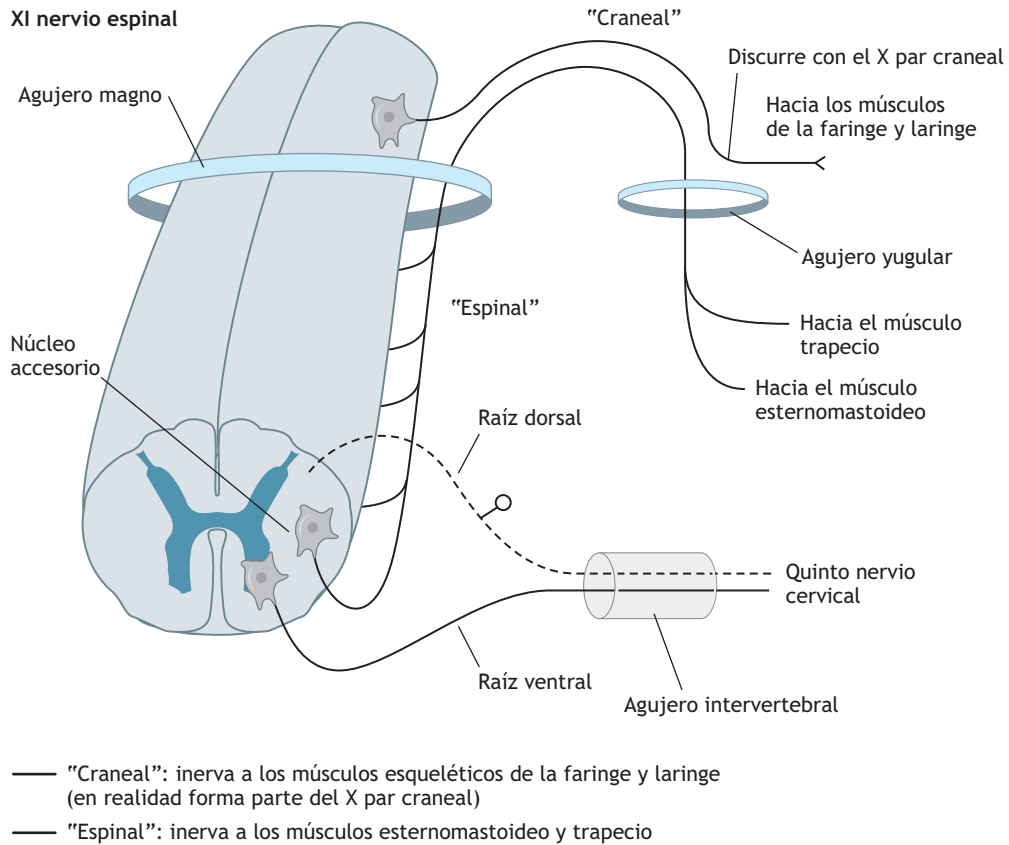
La lesión del ganglio estrellado, sección cervical del tronco simpático o ganglio cervical superior produce el llamado **síndrome de Horner**. Los individuos con este trastorno sufren anhidrosis, ptosis palpebral y miosis.



- V. Al triángulo posterior** del cuello lo delimitan el trapecio, el borde posterior del esternocleidomastoideo y la clavícula (fig. 9-1 y 9-3).
- A. El piso del triángulo posterior** comprende a los músculos escaleno anterior, escaleno medio, escaleno posterior, elevador de la escápula y esplenios de la cabeza, cubiertos por la fascia prevertebral.
  - B. El techo del triángulo posterior** se forma con una capa de fascia cervical profunda.
  - C. La vena yugular externa** atraviesa el esternocleidomastoideo en sentido oblicuo, perfora la fascia y drena en la vena subclavia (fig. 9-5). La vena yugular externa se crea por la unión de las venas auricular posterior y retromandibular.

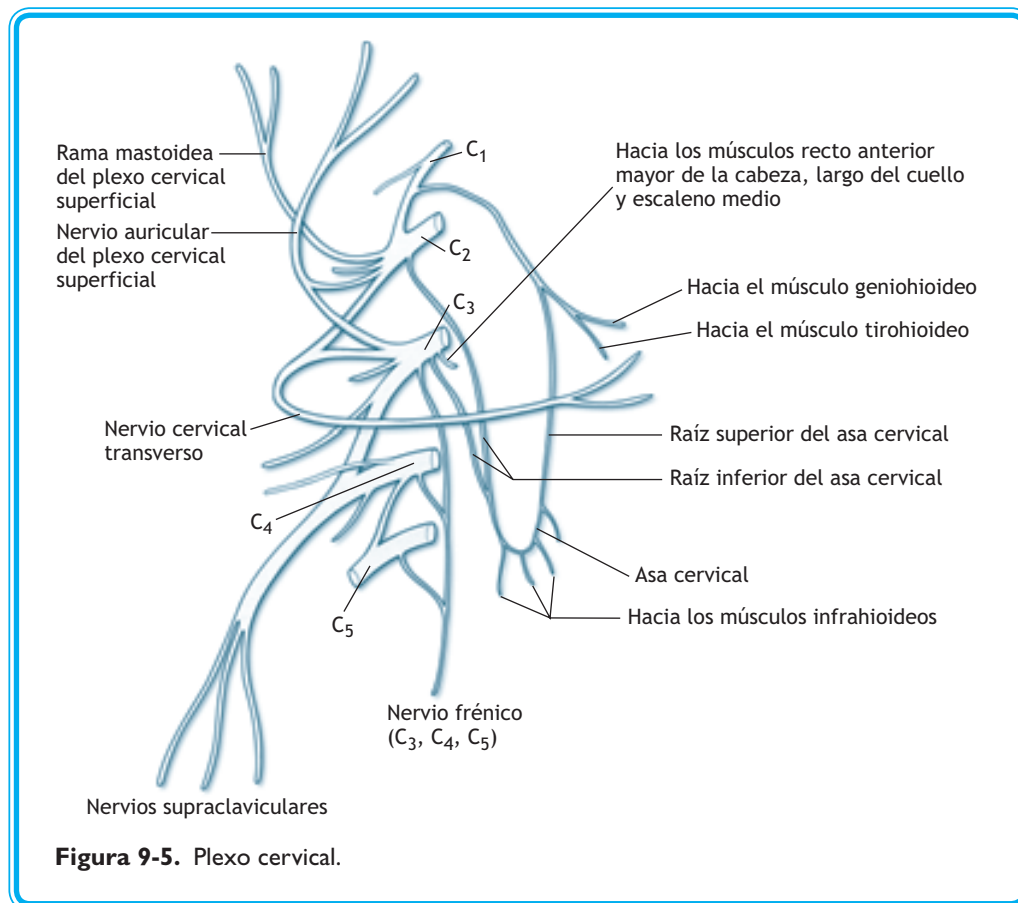


**Figura 9-3.** Nervios del triángulo posterior.



**Figura 9-4.** Nervio espinal.

- D.** La **vena subclavia** pasa por delante del nervio frénico y el escaleno anterior.
1. La vena subclavia se une a la vena yugular interna para formar la vena braquiocefálica por detrás del extremo medial de la clavícula.
  2. El conducto linfático derecho y el conducto torácico drenan en las venas braquiocefálicas derecha e izquierda, respectivamente, en su origen.
- E.** Las **arterias supraescapular, transversa cervical y occipital** avanzan a través del triángulo posterior.
1. Las arterias cervicales supraescapular y transversa se originan en el tronco tirocervical de la subclavia, pasan por delante del escaleno anterior y el nervio frénico y atraviesan el triángulo posterior.
  2. Irrigan al trapecio, romboides, elevador de la escápula y los músculos que se fijan a la cara posterior de la escápula.
  3. La arteria occipital procede de la arteria carótida externa y pasa por la punta del triángulo posterior.



**Figura 9-5.** Plexo cervical.

**F.** El **nervio espinal (XI CN)** (fig. 9-3 y 9-4) posee fibras motoras esqueléticas. Sus axones motores provienen de la médula espinal con las raíces ventrales de los primeros cuatro o cinco nervios cervicales, penetran en el espacio subaracnoideo y cruzan el agujero magno hasta la cavidad craneal.

1. El nervio espinal abandona el cráneo a través del agujero yugular con los nervios glossofaríngeo y vago.
2. Inerva al esternocleidomastoideo y después atraviesa el triángulo posterior para inervar al trapecio.

## LESIONES DEL NERVIO ESPINAL

Una **lesión del nervio espinal** en el triángulo posterior induce debilidad del músculo trapecio. El sujeto refiere dificultad para elevar la escápula (levantar un hombro) y efectuar la rotación lateral de la escápula durante la abducción del brazo.

- Las lesiones del nervio espinal por debajo del agujero yugular provocan también lasitud del esternocleidomastoideo. Estos individuos tienen menor capacidad para girar la barbilla hacia el lado opuesto del nervio lesionado.







- G. El **nervio frénico** se proyecta en la superficie anterior del músculo escaleno anterior por debajo de la fascia prevertebral (fig. 9-1 y 9-5).
  - H. Las **ramas ventrales, los troncos del plexo braquial y la arteria subclavia** discurren entre los músculos escaleno anterior y medio.
  - I. Las **ramas cutáneas del plexo cervical** emergen por detrás del esternocleidomastoideo a la mitad del camino entre su fijación esternal y mastoidea (fig. 9-3 y 9-5).
    - 1. Estas ramas cutáneas tienen su origen en una rama ventral de los nervios raquídeos C1-C4 y perforan la fascia superficial y de revestimiento.
    - 2. Comprenden a la **rama auricular del plexo cervical superficial** (C2, C3), la **rama mastoidea del plexo cervical superficial** (C2), **nervio cervical transverso** (C2, C3) y los **nervios supraclaviculares** (C2, C3, C4).
    - 3. Las ramas cutáneas del plexo cervical inervan las siguientes áreas:
      - a. Piel de la cara anterior y lateral del cuello, incluida la piel que recubre al ángulo de la mandíbula.
      - b. Piel del cuero cabelludo por detrás del vértice del cráneo, el plano coronal en la porción más superior del cráneo.
- VI. Al triángulo anterior** del cuello lo delimitan el borde anterior del esternocleidomastoideo, la línea media anterior y la mandíbula.
- A. El **triángulo anterior** del cuello contiene estructuras en el compartimiento visceral del cuello.
  - B. El **hueso hioides** se ubica en el triángulo anterior en la vértebra C3.
  - C. Los **músculos infrahioides** constan de cuatro pares de músculos similares a bandas que se fijan al esternón, la escápula, el cartílago tiroides y el hueso hioides (cuadro 9-1).
    - 1. Los músculos infrahioides incluyen al esternohioideo, esternotiroideo, vientres superior e inferior del omohioideo y tirohioideo.
    - 2. Los músculos infrahioides tienen la inervación de ramas musculares del plexo cervical a través del **asa cervical** (esternohioideo, esternotiroideo, vientres superior e inferior del omohioideo) o **fibras de C1** (tirohioideo).
      - a. El asa cervical consta de una raíz superior de la rama ventral de C1 que avanza con el nervio hipogloso.

**Cuadro 9-1.** Músculos que actúan en el hueso hioides.

Acción	Músculos participantes	Inervación
Elevación	Milohioideo Geniohioideo Estilohioideo Digástrico	Nervio del milohioideo (V <sub>3</sub> ) Fibras de C1 (discurren con XII CN) Rama cervical del facial (VII) Ventre anterior: nervio del milohioideo (V <sub>3</sub> ) Ventre posterior: facial (VII)
Depresión	Esternohioideo Esternotiroideo Omohioideo Tirohioideo	C1, C2 y C3 (asa cervical) C1, C2 y C3 (asa cervical) C1, C2 y C3 (asa cervical) Fibras de C1 (discurren con XII CN)





b. El asa cervical posee también una raíz inferior de las ramas ventrales de C2 y C3 que se une con la raíz superior por delante de la vaina carotídea.

D. Los **músculos suprahioideos** se fijan a la apófisis estiloides, la mandíbula y el hueso hioides.

1. Los músculos suprahioideos incluyen al geniohioideo, milohioideo, estilohioideo y los vientres anterior y posterior del digástrico.
2. Los músculos suprahioideos se inervan con ramas del nervio trigémino (milohioideo y vientre anterior del digástrico), nervio facial (VII CN) (estilohioideo y vientre posterior del digástrico) o fibras de C1 del plexo cervical (geniohioideo) (cuadro 9-1).

VII. La **faringe** es un tubo fibromuscular que se extiende desde la cavidad nasal hasta el cartílago cricoides en la sexta vértebra cervical. Consta de la nasofaringe, bucofaringe y laringofaringe.

A. La **nasofaringe** se encuentra por arriba del paladar blando y detrás de la cavidad nasal.

1. La pared lateral de la nasofaringe contiene al orificio del conducto auditivo, el elevador del velo del paladar, el tensor del velo del paladar y el salpingofaríngeo.
2. La mucosa de la nasofaringe posee inervación del nervio faríngeo, rama de la división maxilar de V<sub>2</sub>, y de ramas del nervio glossofaríngeo en el plexo faríngeo.

B. La **bucofaringe** se sitúa entre el paladar blando y la punta de la epiglotis, por detrás de la cavidad bucal.

1. La pared lateral de la bucofaringe contiene a los arcos palatoglosos y palatofaríngeos, separados por la fosa amigdalina.
  - a. Los arcos palatoglosos incluyen a los músculos palatoglosos; los arcos palatofaríngeos contienen a los músculos palatofaríngeos.
  - b. La fosa amigdalina comprende a la amígdala palatina y la rama lingual del nervio glossofaríngeo (IX CN) la atraviesa.
2. El piso de la bucofaringe contiene al tercio posterior de la lengua. El gusto y la sensibilidad general del tercio posterior de la lengua se transmiten por la rama lingual del nervio glossofaríngeo (IX CN) (fig. 9-6).

C. La **laringofaringe** se extiende desde la epiglotis por detrás de la laringe hasta el nivel del cartílago cricoides. Por debajo del cartílago cricoides, la laringofaringe se continúa con el esófago.

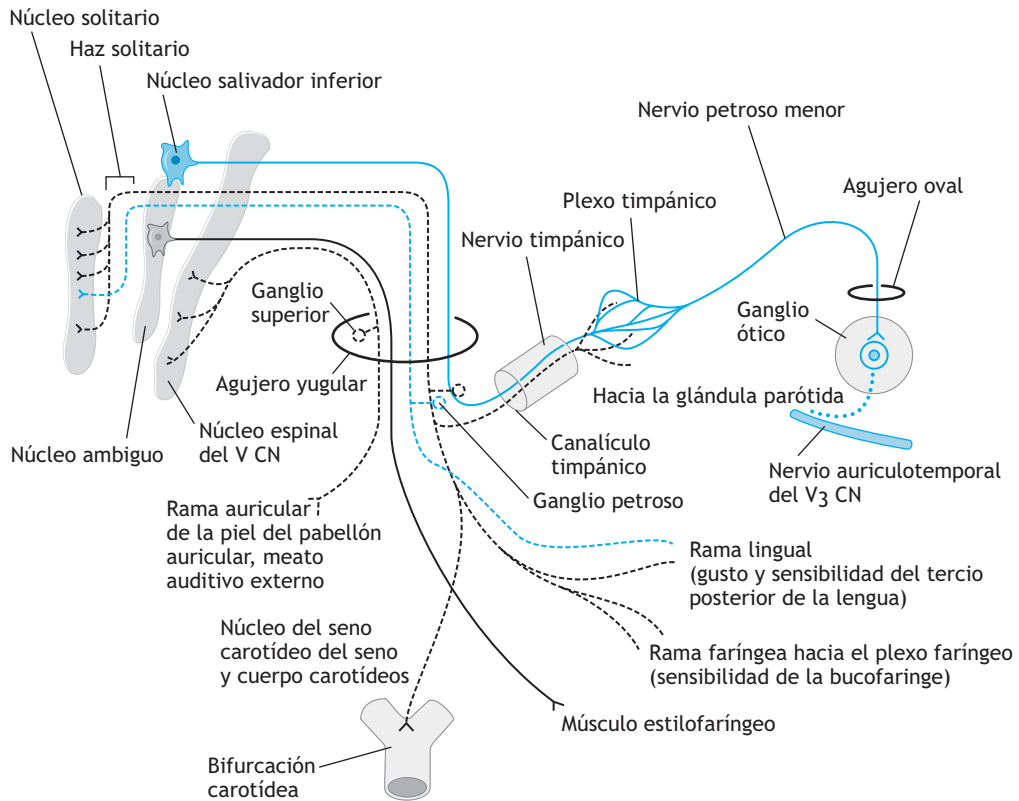
1. La pared lateral de la laringofaringe aloja a la fosa piriforme. La rama interna del nervio laríngeo superior del vago y la arteria laríngea superior se proyectan en la pared de la fosa piriforme.
2. La mucosa de la laringofaringe recibe inervación de la rama interna del nervio laríngeo superior del vago (fig. 9-7).

D. La **faringe** consta de músculos esqueléticos que forman una capa circular externa y una longitudinal interna (cuadro 9-2 y fig. 9-8).

1. La capa circular se integra con tres músculos —los constrictores superior, medio e inferior— que se superponen y entrelazan en la línea media posterior del rafe faríngeo.
  - a. La contracción de los tres músculos constrictores impulsa al bolo alimentario a través de la bucofaringe y la laringofaringe durante la deglución.



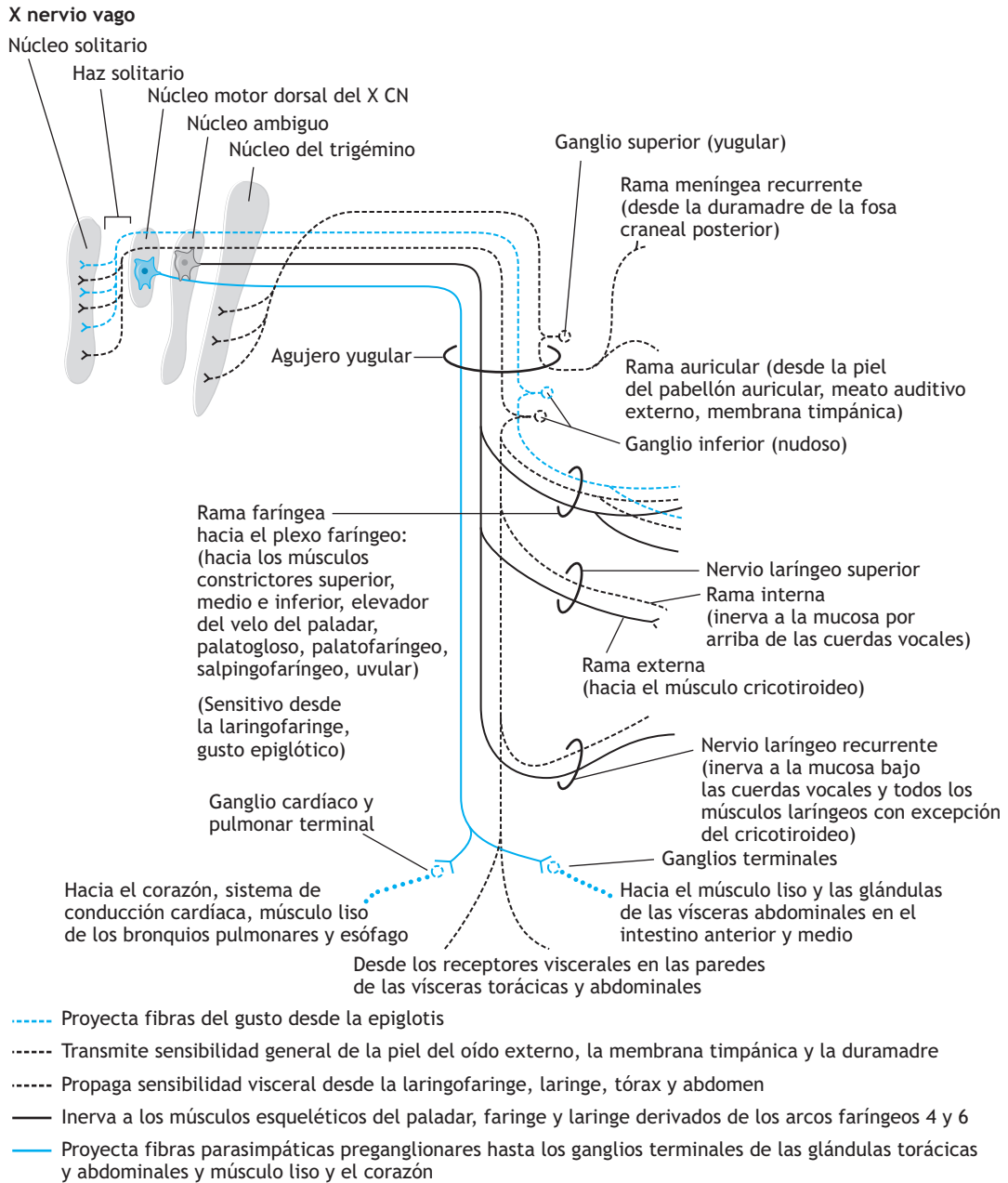
### IX nervio glossofaríngeo



- Proyecta fibras parasimpáticas preganglionares hacia el ganglio ótico para la glándula parótida
- Transmite sensibilidad visceral desde el oído medio, bucofaringe, tercio posterior de la lengua, seno y cuerpo carotídeos
- ..... Proyecta fibras del gusto del tercio posterior de la lengua
- Inerva al músculo estilofaríngeo, que es el único músculo esquelético que se deriva del tercer arco faríngeo
- Propaga sensibilidad general desde la piel del oído externo

**Figura 9-6.** Nervio glossofaríngeo.

- b.** El constrictor inferior se continúa con el esófago en el plano del cartílago cricoides.
- 2.** La capa muscular longitudinal interna se constituye con tres músculos longitudinales, el salpingofaríngeo, el palatofaríngeo y el estilofaríngeo, que se expanden e insertan en la pared faríngea. Los tres músculos longitudinales elevan la faringe durante la deglución.

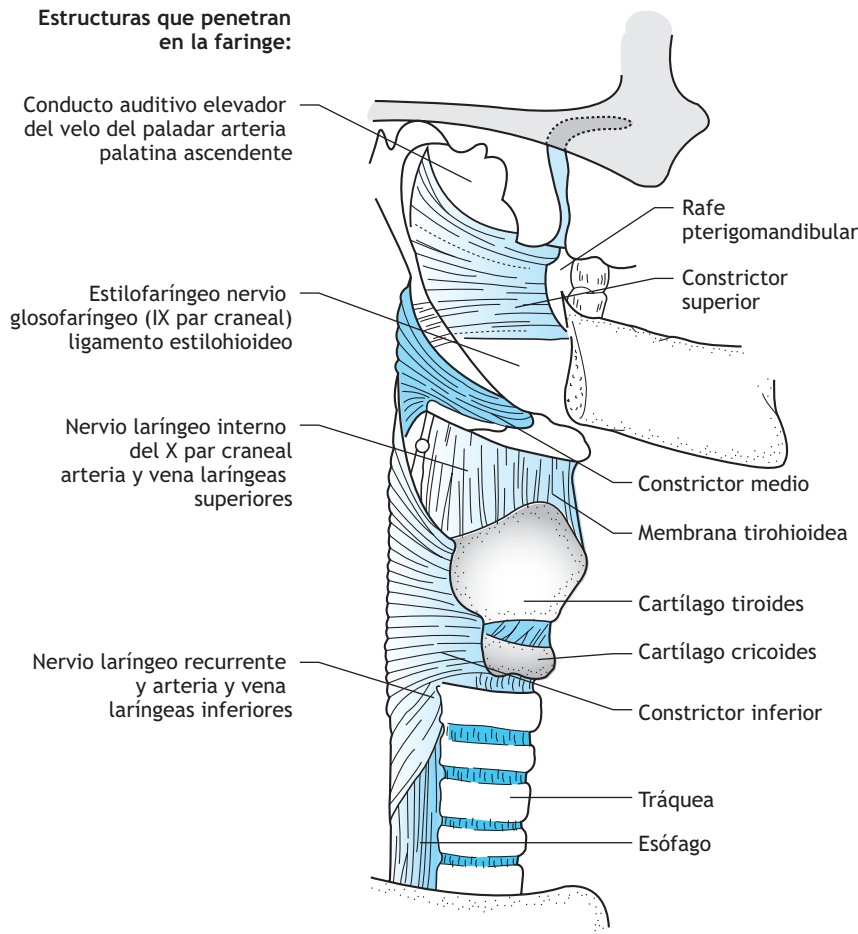


**Figura 9-7.** Nervio vago.

**Cuadro 9-2.** Músculos de la faringe.

Acción	Músculos participantes	Inervación
<b>Músculos longitudinales</b>		
Eleva la faringe y laringe	Estilofaríngeo	Nervio glossofaríngeo
Eleva la faringe	Salpingofaríngeo	Nervio vago (plexo faríngeo)
Eleva la faringe y laringe	Palatofaríngeo	Nervio vago (plexo faríngeo)
<b>Músculos circulares</b>		
Contrae la faringe	Constrictor superior	Nervio vago (plexo faríngeo)
Contrae la faringe	Constrictor medio	Nervio vago (plexo faríngeo)
Contrae la faringe	Constrictor inferior	Nervio vago (plexo faríngeo) Rama externa del nervio laríngeo superior del vago Nervio laríngeo recurrente

3. Todos los **músculos de la faringe** tienen inervación de ramas del vago a través del plexo faríngeo, con excepción del estilofaríngeo, que inerva el nervio glossofaríngeo.
  4. Al constrictor inferior también lo inervan el nervio laríngeo externo y ramas laríngeas recurrentes del vago.
- E.** El **esófago** comienza por debajo del constrictor inferior en la vértebra C6.
- F.** La **faringe** recibe inervación de estructuras neurovasculares que penetran entre el constrictor superior y la base del cráneo, entre los constrictores o entre los constrictores inferiores y el esófago (fig. 9-8).
1. El conducto auditivo, el elevador del velo del paladar y la arteria palatina ascendente penetran en la nasofaringe entre el constrictor superior y la base del cráneo.
  2. El estilofaríngeo, el ligamento estilohioideo y el nervio glossofaríngeo (IX CN) penetran en la bucofaringe entre los constrictores superior y medio.
  3. La rama interna del nervio laríngeo superior del vago (X CN) y la arteria y vena laríngeas superiores penetran en la laringofaringe entre los constrictores medio e inferior.
  4. El nervio laríngeo inferior del décimo par craneal y la arteria laríngeo inferior ingresan en la faringe entre el constrictor inferior y el esófago.
- G.** El **nervio glossofaríngeo** (IX CN) contiene axones motores esqueléticos, axones parasimpáticos preganglionares, fibras del gusto y fibras de sensibilidad general (fig. 9-6).
1. El nervio glossofaríngeo pasa a través del agujero yugular y sus axones motores esqueléticos inervan a un solo músculo: el estilofaríngeo.
  2. Las fibras parasimpáticas preganglionares del nervio glossofaríngeo participan en la inervación de la glándula parótida.



La faringe consta de:  
3 constrictores  
3 músculos longitudinales (no se muestran)  
Salpingofaríngeo  
Palatofaríngeo  
Estilofaríngeo

**Figura 9-8.** Músculos faríngeos y estructuras que atraviesan la pared faríngea (proyección lateral). La faringe consta de tres músculos constrictores y tres longitudinales (no se muestran): salpingofaríngeo, palatofaríngeo y estilofaríngeo.

- Las fibras parasimpáticas preganglionares se proyectan en los nervios timpánico y petroso menor.
- El nervio petroso menor atraviesa el agujero oval y hace sinapsis en el ganglio ótico, localizado en la fosa infratemporal, por debajo del agujero oval.



- c. Las fibras parasimpáticas posganglionares del ganglio ótico se unen al nervio auriculotemporal antes de llegar a la glándula parótida.
  3. El nervio glossofaríngeo inerva las membranas mucosas de la pared posterior de la bucofaringe y la nasofaringe por debajo del orificio del conducto auditivo a través del plexo faríngeo, que también posee fibras del nervio vago y simpáticas posganglionares.
    - a. La rama lingual del noveno par craneal transmite sensibilidad general y gusto desde el tercio posterior de la lengua.
    - b. La rama amigdalina inerva a la mucosa de los arcos palatoglosos y palatofaríngeos y de la fosa amigdalina.
  4. La rama del seno carotídeo del noveno par craneal inerva al cuerpo y seno carotídeos.
- H.** El **reflejo nauseoso** emplea las fibras sensitivas del nervio glossofaríngeo (IX) en la mucosa bucofaríngea y las fibras motoras del nervio vago. El estímulo del noveno par craneal provoca la contracción bilateral de la musculatura faríngea y la elevación del paladar blando.

### SÍNDROME DEL AGUJERO YUGULAR

En el **síndrome del agujero yugular** se lesionan los nervios glossofaríngeo, vago y espinal. Estas anomalías se diagnostican cuando se acompañan de pérdida del reflejo nauseoso.

En ocasiones, la **rama lingual del noveno par craneal** se daña en el sitio donde pasa sobre el piso de la fosa amigdalina durante la **amigdalectomía**. Esta anomalía causa pérdida de la sensibilidad en el tercio posterior de la lengua.



### INFECCIONES DEL OÍDO MEDIO

Las **infecciones del oído medio** dañan algunas veces las fibras parasimpáticas preganglionares del noveno par craneal, que hacen sinapsis en el ganglio ótico, lo que da lugar a una reducción de la secreción de las glándulas parótidas. Este fenómeno es difícil de valorar a causa de las glándulas submandibulares y sublinguales, que reciben innervación del nervio facial y también contribuyen al volumen de la saliva.



- I. El **nervio vago** (X CN) posee axones motores esqueléticos, fibras parasimpáticas preganglionares, fibras del gusto y fibras de sensibilidad general (fig. 9-7).
  1. El nervio vago cruza el agujero yugular e inerva a toda la musculatura del paladar (excepto el tensor del velo del paladar), todos los músculos de la faringe (salvo el estilofaríngeo) y todos los músculos de la laringe.
  2. El nervio vago inerva a la mucosa de la raíz de la lengua, la laringofaringe y la laringe.
  3. El nervio vago propaga sensibilidad visceral y dolor desde las vísceras torácicas y abdominales.
  4. Además, el nervio vago lleva fibras parasimpáticas preganglionares hacia los ganglios terminales de las vísceras torácicas y abdominales.

### LESIONES DEL NERVIOS VAGO

Una **lesión completa del nervio vago** provoca debilidad de los músculos del paladar, la faringe y la laringe.

- La debilidad del elevador del velo del paladar propicia paladar péndulo en el lado del nervio lesionado y desviación de la úvula hacia el lado opuesto de la anomalía. Estos sujetos evidencian también lenguaje nasal y regurgitación nasal de líquidos durante la deglución.
- La debilidad de los constrictores de la faringe causa **disfagia**, o dificultad para deglutir.

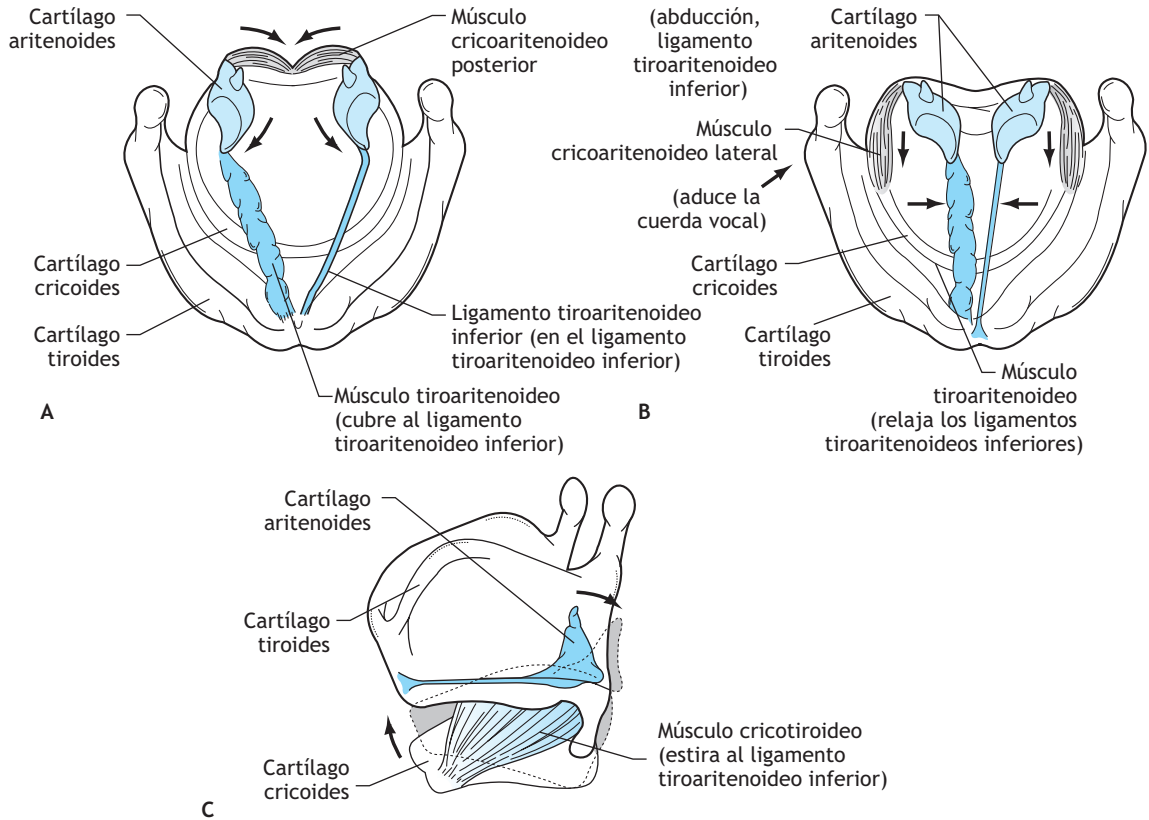




- *Las lesiones del nervio vago que incluyen a los nervios laríngeos inducen debilidad de todos los músculos laríngeos del lado afectado. La cuerda vocal asume una posición fija entre abducción y aducción, lo que produce un lenguaje débil y disfónico. Las anomalías de las ramas faríngeas y los nervios laríngeos también causan pérdida de la rama motora de los reflejos nauseoso y tusígeno, respectivamente.*

**VIII.** La **laringe** consta de cartílagos y músculos esqueléticos que abren y cierran las vías respiratorias, lo que hace posible la fonación.

- A.** El **vestíbulo de la laringe** inicia a la entrada de la laringe detrás de la epiglotis y se extiende hasta los pliegues vestibulares.
- B.** El **ventrículo es un espacio estrecho con forma de elipse** situado entre los pliegues vestibulares y las cuerdas vocales.
- C.** El **espacio infraglotico** se halla por debajo de las cuerdas vocales.
  - 1.** La **hendidura de la glotis** es la abertura ubicada entre las cuerdas vocales.
  - 2.** La **glotis** consta de la hendidura de la glotis y las cuerdas vocales.
- D.** La **laringe** posee dos cartílagos grandes —los cartílagos cricoides y tiroides— y un par de cartílagos aritenoides. Los cartílagos cricoides, tiroides y aritenoides se articulan entre ellos por medio de articulaciones sinoviales (fig. 9-9a, b, c).
  - 1.** El cartílago tiroides tiene forma de V y se articula en su porción inferior con el cartílago cricoides con forma de anillo. En su sección inferior, este último se continúa con la tráquea.
  - 2.** El cartílago aritenoides yace en la cara posterosuperior del cartílago cricoides y posee una prolongación muscular y otra vocal.
    - a.** Los ligamentos tiroaritenoides inferiores se extienden en sentido anterior desde la apófisis vocal del aritenoides para unirse a la cara posterior del cartílago tiroides.
    - b.** El ligamento tiroaritenoides inferior posee un recubrimiento de músculo tiroaritenoides, a su vez envuelto en mucosa; estas tres estructuras forman el pliegue o cuerda vocal (fig. 9-9a, b).
- E.** Existen **dos pares de músculos esqueléticos laríngeos** con acciones antagónicas sobre los ligamentos tiroaritenoides inferiores (cuadro 9-3).
  - 1.** Los **músculos cricoaritenoides laterales** provocan aducción de los ligamentos tiroaritenoides inferiores; los **músculos cricoaritenoides posteriores** inducen abducción de los ligamentos tiroaritenoides inferiores; ambos músculos hacen girar a los cartílagos aritenoides sobre el cartílago cricoides (fig. 9-9a, b).
    - a.** La aducción completa de los ligamentos tiroaritenoides inferiores da lugar a que las cuerdas vocales confluyan en la línea media, lo cual cierra la glotis durante la deglución, la defecación y la micción.
    - b.** Cuando los ligamentos tiroaritenoides inferiores se hallan en aducción parcial, el aire que pasa entre las cuerdas vocales hace que vibren durante la fonación.
  - 2.** Los **músculos tiroaritenoides** relajan a los ligamentos tiroaritenoides inferiores, mientras que los músculos **cricotiroideos** los estiran (fig. 9-9a, b, c).
    - a.** Los músculos tiroaritenoides relajan a los ligamentos puesto que tiran del cartílago aritenoides más cercano al cartílago tiroides.
    - b.** El músculo vocal crea la sección medial del tiroaritenoides y ajusta la tensión en segmentos pequeños del ligamento tiroaritenoides inferior.
    - c.** Los músculos cricotiroideos tensan a los ligamentos tiroaritenoides inferiores al balancear la cara superior del tiroides en sentido anterior en su articulación con el cricoides, lo que incrementa la distancia entre estos dos cartílagos.



**Figura 9-9.** Tres proyecciones de la laringe. A, proyección superior. Los músculos cricoaritenoides posteriores son los únicos músculos que provocan abducción de los ligamentos tiroaritenoides inferiores. B, proyección superior. Los músculos que posibilitan la aducción de los ligamentos tiroaritenoides inferiores son los cricoaritenoides laterales. C, proyección lateral. La contracción de los músculos cricotiroideos eleva el arco del cartilago cricoides y estira los ligamentos tiroaritenoides inferiores.

**F.** Todos los **músculos de la laringe** poseen inervación del **nervio laríngeo inferior**, rama del nervio laríngeo recurrente del vago, con excepción del músculo cricotiroideo, cuya inervación procede de la rama externa del nervio laríngeo superior (fig. 9-7).

1. La **rama interna del nervio laríngeo superior** inerva la mucosa laríngea por arriba de las cuerdas vocales.
2. El **nervio laríngeo recurrente** suministra inervación a la mucosa ubicada bajo las cuerdas vocales.

## LESIONES DEL NERVIO LARÍNCEO SUPERIOR

Las **lesiones del nervio laríngeo superior** son en gran parte asintomáticas puesto que sus fibras son en esencia sensitivas. Cuando se dañan las fibras motoras del cricotiroideo en un traumatismo de la rama externa, el paciente sufre disfonía y disminución de la fuerza vocal, con cierta tendencia a emitir un lenguaje monótono.







Cuadro 9-3. Músculos de la laringe.

Acción	Músculos participantes	Inervación
Aducción de los ligamentos tiroaritenoides inferiores Ayuda a cerrar la glotis	Cricoaritenoideo lateral	Nervio laríngeo recurrente del X
Abducción del ligamento tiroaritenoideo inferior Abre la glotis	Cricoaritenoideo posterior	Nervio laríngeo recurrente del X
Relaja al ligamento tiroaritenoideo inferior	Tiroaritenoideo	Nervio laríngeo recurrente del X
Regula la tensión de los segmentos del ligamento tiroaritenoideo inferior	Vocal	
Tensa las cuerdas vocales	Cricotiroideo	Rama externa del nervio laríngeo superior del X
Cierra la glotis por medio de la aducción del cartílago aritenoides	Aritenoideo transverso	Nervio laríngeo recurrente del X
Reduce la entrada de la laringe	Ariepiglótico	Nervio laríngeo recurrente del X

## LESIONES DEL NERVIO LARÍNGEO RECURRENTE

Ambos **nervios laríngeos recurrentes** se pueden lesionar durante la operación de la glándula tiroides. Estas anomalías causan fijación de las cuerdas vocales y disfonía transitoria.

- El nervio laríngeo recurrente izquierdo se daña con más frecuencia que el derecho por su trayecto en el mediastino superior.
- En el mediastino, el nervio laríngeo recurrente izquierdo forma un gancho alrededor del cayado de la aorta y se comprime en caso de un aneurisma aórtico.
- El nervio laríngeo recurrente derecho se encuentra sólo en el cuello, donde forma un gancho alrededor de la subclavia derecha.

**IX.** La **tráquea** empieza por debajo del cartílago cricoides en la sexta vértebra cervical (fig. 9-8).

- La tráquea se extiende en sentido inferior hasta el mediastino y termina tras bifurcarse para formar los bronquios primarios derecho e izquierdo entre las vértebras T4 y T5.
- La tráquea consta de anillos cartilagosos que son incompletos en la cara posterior y una pared posterior del músculo liso.
- Los **lóbulos y el istmo de la glándula tiroides** cubren de manera parcial a la tráquea.
  - Los lóbulos de la tiroides se sitúan a un lado de la tráquea; el istmo, que pasa por delante del segundo o tercer anillos traqueales, conecta a los lóbulos.
  - La glándula tiroides produce y secreta triyodotironina (T<sub>3</sub>), tiroxina (T<sub>4</sub>) y calcitonina.



- D.** Por detrás de los lóbulos de la tiroides se encuentra un **par de glándulas paratiroides superiores y otro de glándulas paratiroides inferiores**. Estas glándulas elaboran y liberan paratohormona.
- E.** Las **arterias tiroideas superior e inferior** irrigan a las glándulas tiroideas y paratiroides.
1. La rama externa del nervio laríngeo superior del vago discurre con la arteria tiroidea superior.
  2. El nervio laríngeo recurrente pasa por la hendidura entre la tráquea y el esófago cerca de la arteria tiroidea inferior.

## PROBLEMAS CLÍNICOS

Correlacione la característica clínica de las preguntas 1 a 25 con el nervio o estructura nerviosa correspondientes. Utilice las opciones siguientes (nótese que algunas se emplean una vez, más de una vez o ninguna):



- A. Nervio trigémino
- B. Nervio motor ocular común
- C. Nervio glossofaríngeo
- D. Nervio vago
- E. Nervio facial
- F. Ganglio cervical superior
- G. Nervio hipogloso
- H. Nervio motor ocular externo
- I. Nervio patético
- J. VARIAS OPCIONES SON CORRECTAS

1. El paciente muestra párpado superior caído.
2. La úvula se desvía hacia el lado contrario de la lesión.
3. El individuo puede cerrar ambos ojos pero no percibe un estímulo corneal.
4. El sujeto padece alteraciones sensitivas en la mucosa de la cavidad nasal.
5. El paciente no puede cerrar un ojo.
6. El enfermo no puede realizar la aducción de un ojo.
7. La persona no puede evitar la salida de saliva de la comisura labial.
8. El paciente es hipersensible a los ruidos intensos.
9. El individuo manifiesta visión doble.
10. El paciente refiere dificultad para la deglución, pero reconoce la presencia de un abatelenguas en la bucofaringe.
11. El enfermo sufre dolor en la piel que cubre a la apófisis mastoides.
12. Los diámetros de las pupilas son desiguales.



13. El paciente no puede cambiar la forma del cristalino en respuesta a un estímulo cercano.
14. El sujeto carece de reflejo tusígeno.
15. La persona sufre disfonía.
16. La cara del paciente se encuentra seca en un lado.
17. El individuo no siente un abatelengua en los dos tercios anteriores de la lengua.
18. El paciente presenta disminución de la secreción de las glándulas salivales.
19. El sujeto puede llevar la punta de la lengua hacia un carrillo, pero no siente la mucosa.
20. El paciente tiene una lesión de las fibras parasimpáticas.
21. La persona padece estrabismo interno.
22. El individuo sufre diplopía al intentar deprimir un ojo desde la aducción.
23. El paciente manifiesta diplopía al intentar la convergencia.
24. El enfermo sufre reducción de la peristalsis en la faringe.
25. El sujeto tiene alteraciones del gusto en la lengua.

Un adolescente masculino acude al servicio de urgencias con una herida de cuello por arma cortante. Esta herida se ubica varios centímetros por debajo de la apófisis mastoides, por detrás del esternocleidomastoideo. La semana siguiente el paciente se queja de debilidad para elevar el hombro en el mismo lado de la lesión.

26. ¿Qué otros datos se observan en este individuo?

- A. Debilidad para retraer la escápula
- B. Lasitud para realizar la abducción del brazo por arriba de la cabeza para peinarse
- C. Debilidad para deprimir el hueso hioides
- D. Lasitud para girar la cara hacia el lado opuesto de la lesión
- E. Debilidad para deprimir la mandíbula

El enfermo ha sufrido una herida lacerante de cuello que ha lesionado las estructuras que penetran en la faringe a través de la membrana tirohioidea.

27. ¿Cuáles de los siguientes síntomas se esperaría encontrar?

- A. Debilidad para la aducción de las cuerdas vocales
- B. Incapacidad para identificar un cuerpo extraño en la mucosa bajo las cuerdas vocales
- C. Debilidad para tensar el ligamento tiroaritenoides inferior
- D. Disfonía
- E. Incapacidad para identificar un cuerpo extraño en la mucosa de la fosa piriforme

Durante una amigdalectomía para eliminar la amígdala palatina se lesiona un nervio en la pared lateral de la fosa amigdalina.

28. ¿Qué se puede encontrar en la exploración física?

- A. Ausencia del reflejo nauseoso en el lado de la lesión
- B. Desviación de la lengua hacia el lado de la amigdalectomía



- C. Desviación de la úvula
- D. Posible hiperacusia
- E. Imposibilidad de abrir el conducto auditivo durante la deglución

Durante una tiroidectomía es posible lesionar un nervio que penetra en la faringe en la unión del constrictor inferior y el esófago.

- 29.** ¿Cuál de las funciones siguientes se alteraría?
- A. Capacidad para elevar la laringe durante la deglución
  - B. Capacidad para elevar el paladar durante la deglución
  - C. Capacidad para realizar abducción de las cuerdas vocales
  - D. Capacidad para contraer el constrictor medio durante la deglución
  - E. Capacidad para identificar la presencia de un cuerpo extraño en la mucosa del vestíbulo de la laringe

Una mujer se somete a la extirpación quirúrgica de una tumoración en el lóbulo izquierdo de la tiroides. La exploración posoperatoria revela disfonía.

- 30.** ¿Qué nervio se daña durante la intervención?
- A. Nervio laríngeo superior
  - B. Nervio laríngeo interno
  - C. Nervio laríngeo recurrente
  - D. Nervio laríngeo externo

Una paciente refiere disfonía por incapacidad para la abducción o aducción de la cuerda vocal derecha. Puede deglutir con normalidad y el paladar se eleva en forma simétrica durante la prueba del reflejo nauseoso.

- 31.** ¿La lesión completa de cuál de las estructuras siguientes explica estos síntomas?
- A. Nervio glossofaríngeo
  - B. Nervio vago
  - C. Nervio laríngeo superior
  - D. Nervio laríngeo recurrente
  - E. Nervio laríngeo interno

Un enfermo muestra reducción de la secreción parotídea en el lado derecho y el estímulo de la mucosa bucofaríngea en el lado derecho no induce elevación del paladar ni contracción de los constrictores de la faringe.

- 32.** ¿Cuál de las siguientes anomalías explica estos síntomas?
- A. Un tumor en la fosa craneal posterior que comprime las fibras nerviosas que cruzan el agujero yugular
  - B. Una lesión del nervio glossofaríngeo en su trayecto entre los constrictores faríngeos superior y medio
  - C. Amigdalectomía que lacera el nervio glossofaríngeo en la fosa amigdalina



- D. Infección del oído medio
- E. Tiroidectomía que lesiona el nervio laríngeo recurrente derecho

## RESPUESTAS



1. La respuesta es J. VARIAS OPCIONES SON CORRECTAS. La lesión del ganglio cervical superior o del motor ocular común causa ptosis palpebral.
2. La respuesta es D. Nervio vago. La debilidad del elevador del velo del paladar ocasiona desviación de la úvula hacia el lado contrario del nervio vago lesionado.
3. La respuesta es A. Nervio trigémino. Las ramas ciliares de la división oftálmica propagan la sensibilidad de la córnea.
4. La respuesta es A. Nervio trigémino. La rama maxilar, y en menor grado la rama oftálmica, inerva a la cavidad nasal.
5. La respuesta es E. Nervio facial. El séptimo par craneal inerva al músculo orbicular del párpado que cierra al ojo.
6. La respuesta es B. Nervio motor ocular común. El tercer par craneal inerva a los músculos oculares que posibilitan la aducción del ojo.
7. La respuesta es E. Nervio facial. El séptimo par craneal inerva al músculo orbicular de los labios que cierra la boca.
8. La respuesta es E. Nervio facial. El séptimo par craneal inerva al músculo estapedio que limita los movimientos del estribo.
9. La respuesta es J. VARIAS OPCIONES SON CORRECTAS. La lesión de los pares craneales III, IV o VI produce visión doble.
10. La respuesta es D. Nervio vago. La debilidad de los constrictores de la faringe origina disfagia.
11. La respuesta es E. Nervio facial. La rama auricular posterior del séptimo par craneal inerva a la piel que cubre a la apófisis mastoideas.
12. La respuesta es J. VARIAS OPCIONES SON CORRECTAS. La lesión del ganglio cervical superior o el nervio motor ocular común induce contracción o dilatación pupilar, respectivamente.
13. La respuesta es B. Nervio motor ocular común. El tercer par craneal inerva al músculo ciliar que permite al cristalino cambiar de forma para adaptarse a la visión cercana.
14. La respuesta es D. Nervio vago. En el reflejo de la tos participan fibras motoras y sensitivas del décimo par craneal.
15. La respuesta es D. Nervio vago. La debilidad de los músculos laríngeos que inerva el décimo par craneal (nervio laríngeo recurrente) causa disfonía.
16. La respuesta es F. Ganglio cervical superior. Uno de los signos del síndrome de Horner es la cara seca.



17. La respuesta es A. Nervio trigémino. El nervio lingual del V<sub>3</sub> CN transmite sensibilidad general desde los dos tercios anteriores de la lengua.
18. La respuesta es J. VARIAS OPCIONES SON CORRECTAS. El séptimo y noveno pares craneales inervan a las glándulas salivales.
19. La respuesta es A. Nervio trigémino. El nervio bucal del V<sub>3</sub> CN propaga la sensibilidad general de la mucosa bucal.
20. La respuesta es J. VARIAS OPCIONES SON CORRECTAS. Los pares craneales III, VII, IX y X poseen fibras parasimpáticas.
21. La respuesta es H. Nervio motor ocular externo. Cuando se pierde el recto lateral, el ojo se desvía en sentido medial.
22. La respuesta es I. Nervio patético. El oblicuo superior es el músculo que deprime al ojo desde la aducción. El recto inferior (III CN) deprime al ojo desde la abducción.
23. La respuesta es B. Nervio motor ocular común. El tercer par craneal inerva a los músculos rectos mediales que se contraen para que los ojos converjan durante la respuesta cercana.
24. La respuesta es D. Nervio vago. La debilidad de los músculos faríngeos produce disfagia y peristalsis atenuada.
25. La respuesta es J. VARIAS OPCIONES SON CORRECTAS. Los pares craneales séptimo y noveno transmiten el gusto desde la lengua.
26. La respuesta es B. El nervio espinal suele lesionarse en el triángulo posterior, lo cual ocasiona lasitud del músculo trapecio, que eleva y hace girar la escápula durante la abducción del brazo.
27. La respuesta es E. La rama interna del nervio laríngeo superior inerva a la mucosa de la laringofaringe y la mucosa de la laringe por arriba de las cuerdas vocales.
28. La respuesta es A. El paciente manifiesta ausencia del reflejo nauseoso por una lesión del noveno par craneal.
29. La respuesta es C. Se altera la capacidad para la abducción de la cuerda vocal. El nervio laríngeo inferior inerva a todos los músculos de la laringe con excepción del cricotiroidoideo.
30. La respuesta es C. Las lesiones del nervio laríngeo recurrente causan fijación de la cuerda vocal y disfonía transitoria.
31. La respuesta es D. El nervio laríngeo recurrente inerva a todos los músculos encargados de la abducción o aducción de los ligamentos tiroaritenoides inferiores.
32. La respuesta es A. Esta paciente tiene una lesión completa de las fibras del nervio glosofaríngeo.

# ÍNDICE ALFABÉTICO

**Nota:** los números de páginas seguidos de una *c* o *f* se refieren a los cuadros y las figuras, respectivamente.

## A

Abdomen, 64-103  
  capas de tejido de la pared abdominal, 64-68  
  cavidad abdominal, 71-74  
  diafragma toracoabdominal, 96-99  
  drenaje venoso, 91  
  estructuras del intestino, anterior, 74-85  
    medio, 85-89  
    posterior, 89-91  
  pared abdominal posterior, 93-96  
  región inguinal, 69-71  
  regiones anterolaterales, 64, 65*f*  
  vaina del recto, 68  
Abdominal, aorta, 95-96, 95*f*  
  pared, 35  
Abductor, del dedo gordo del pie, 181  
  nervio, 206*f*, 207*c*, 212  
Acalasia, 76  
Accesorio, nervio, 233, 236  
Acetilcolina, 2, 12  
Ácigos, sistema, 36, 37*f*  
Acomodación, reflejo, 208  
Acromioclavicular, articulación, 132, 133*f*  
Acuoso, humor, 16  
Adenocarcinomas, 37-38  
  páncreas, 84-85  
  próstata, 115  
Agangliar, megacolon, 13  
Agujero, magno, 188  
  oval, 217  
  redondo menor, 217  
Alares, ligamentos, 26  
Amigdalectomía, 243  
Anal, conducto, 113-114  
Anastomosis, 14, 45  
Anatómica, tabaquera, 138  
Anatómicas, variaciones, 84  
Aneurismas, 47, 96  
  saculados, 188-189, 211  
Angina de pecho, 55  
Anillo fibroso, 23  
Anopsia, 211  
Antepuestas al plexo, lesiones, 147  
Anterior, triángulo, 237-238  
Aórtica, válvula, 54

Aórtico, aneurisma, 96  
  cayado, 44*f*, 47  
  hiato, 98  
Apéndice, 78*f*, 87, 88-89  
Apendicitis, 88-89  
Apendicular, esqueleto, 1  
Aracnoides, 23  
Arqueada, línea, 67, 68  
Arteria tibial anterior, 168, 170*f*, 171*f*, 172  
Arterial, capa, 45  
Arteriolas, 14  
Arteriovenosas, comunicaciones, 14  
Articulaciones, 1  
  acromioclavicular, 132, 133*f*  
  cadera, 161, 163*c*  
  carilla, 22, 25  
  cigopofisarias, 22  
  codo, 136  
  dedo gordo del pie, 169*c*  
  deslizantes, 161  
  diartrosis, 166  
  enartrosis, 161  
  esternoclavicular, 132  
  extremidad, inferior, 161-167  
    superior, 132-140  
  glenohumeral, 132, 134-136, 135*c*  
  humero cubital, 136  
  humero radial, 136  
  radiocubital, 136, 137*c*  
  rodilla, 162-165  
  sacroiliaca, 161  
  subastragalina, 167, 168*c*  
  subtalar, 167, 168*c*  
  talocrural, 166-167  
  temporomandibular, 215, 216*c*  
  tobillo, 165-167  
  trocoide, 26  
Ascendente, aorta, 44*f*  
  arteria faríngea, 231  
Ascitis, 67  
“Asentimiento”, articulaciones, 26  
Atlas, 26  
Auditiva, pérdida, 223  
Aurículas, 49  
Auriculotemporal, nervio, 218  
Auriculoventricular (o cardíaco), bloqueo, 57

Autónomos, ganglios, 3  
  nervios, 9, 12-13  
AV, nodo, 57  
Axil, esqueleto, 1  
Axilar, arteria, 140, 141*f*, 142  
  nervio, 154-155  
Axilares, ganglios linfáticos, 37  
Axones, 4

## B

Barorreceptores, 233  
Basilar, plexo venoso, 192  
Basílica, vena, 143  
Bazo, 77*f*, 78*f*, 81, 82*f*  
Bell, parálisis, 224-225  
Benigna, hiperplasia prostática, 114-115  
Biliares, conductos, 83  
Blancas, ramas comunicantes, 9  
Braquial, plexo, 143-155  
Broncogénico, carcinoma, 42-43  
Bucal, cavidad, 213-214  
  nervio, 218  
Bucofaringe, 238

## C

Cabeza, 187-229  
  agujeros principales, 193-194*c*  
  cara y cuero cabelludo, 192, 195-196  
  cavidad, bucal, 213-214  
    craneal, 187-192  
    nasal, 196-199  
  cráneo, 187, 188*f*  
  fosa pterigopalatina, 199-204  
  hueso temporal, 219-225  
  inervación autónoma, 221*c*  
  órbita, 204-213  
  pares craneales, 200*c*-202*c*  
Cadera, articulación, 161, 163*c*  
Cálculos, biliares, 84  
  ureterales, 94  
Calot, triángulo cistohepático, 84  
Camper, fascia, 65  
Cara y cuero cabelludo, 192, 195-196  
Carcinoma, adenocarcinomas, 37-38  
  pancreáticos, 84-85  
  broncogénico, 42-43



- esofágico, 46  
 gástrico, 80  
 hepático, 83  
 Pancoast, 41*f*  
 prostático, 115  
 Cardíaco, músculo, 3  
 plexo, 57-58  
 taponamiento, 48-49  
 Cardiovascular, sistema, 14, 16  
 Carillas articulares, 22, 25  
 Carótida, arteria, 187-188, 231-232  
 Carotídea, vaina, 230-233  
 Carotídeo, cuerpo, 232  
 seno, 232-233  
 Carpo, huesos, 136-138  
 síndrome del túnel, 153  
 Cauda equina, 5*f*, 25  
 Cavernos, lesiones del nervio, 126  
 Cavernos, senos, 191-192  
 Cefalea, 190  
 Cefálica, vena, 143  
 Cefalorraquídeo, líquido, 16, 23-24  
 Celiaca, arteria, 74, 75*f*, 76  
 oclusión, 81  
 Celiaco, tronco, 77*f*  
 Celulares, cuerpos, 3  
 Centinela, ganglio, 42, 80  
 Central, sistema nervioso, 3, 4, 16  
 Cervical, asa, 237-238  
 costilla, 27  
 plexo, 236*f*, 237  
 vértebra, 20, 21*f*, 22*f*, 25-27  
 Cervicales, nervios, 5*f*, 10*f*, 24  
 Cianosis, 14  
 Ciático, nervio, 176*f*, 177*f*, 181  
 Ciego, 87, 88  
 Cifosis, 22  
 Cigoapofisarias, articulaciones, 22  
 Ciliar, músculo, 208  
 Circulatorio, sistema, 14-16  
 Cirrosis, 91-92  
 Clavícula, 132, 133*f*  
 Clítoris, 118-119  
 Coartación aórtica, 45  
 Coccígeo, nervio, 5*f*  
 Cóccix, 29  
 Coclear, conducto, 222  
 Cocodrilo, lágrimas, 225  
 Codo, 136  
 Cólico, 74, 94  
 renal, 94  
 Colon, 78*f*, 86*f*, 89-91  
 intestino medio, 88  
 Colles, fractura, 137*c*  
 Conducto inguinal, 67, 68*f*  
 Cono, arterioso, 52-53  
 medular, 5*f*, 24  
 Convergencia, 208  
 Corazón, 49-58  
 arterias coronarias, 54-56  
 cavidades, 51-52  
 innervación, 57-58  
 límites, 51  
 ruidos valvulares, 53-54  
 sistema de conducción, 56-57  
 soplos, 54  
 superficies, 50-51  
 Córnea, 204  
 Coroides, 204  
 Coronarias, arterias, 54-56  
 Costal, apófisis, 20  
 Costillas, 34-35, 81  
 Costodiafragmática y costomediastínica, fosas, 39  
 Craneal, cavidad, 187-192  
 Craneales, pares, 5*f*, 7, 9, 10*f*  
 Cráneo, 187, 188*f*  
 Cremáster, músculo, 67  
 Cremastérico, reflejo, 69  
 Cresta terminal, 51-52  
 Cricoaritenoideos, músculos, 244, 245*f*  
 Criptorquidia, 71  
 Cristalino, 204  
 Cruzada, anastomosis, 168  
 Cuadrado, femoral, nervio, 175*f*, 183  
 plantar, 167  
 Cuadrantanopsias, 211  
 Cuadrantes del abdomen, 64  
 Cubital, arteria, 143  
 nervio, 153-154  
 Cuello, 230-251  
 compartimiento, vertebral, 230  
 visceral, 230  
 faringe, 238-244  
 laringe, 244-246  
 tráquea, 246-247  
 triángulo, anterior, 237-238  
 posterior, 234-237  
 tronco simpático, 233  
 vaina carotídea, 230-233  
 Cuerdas tendinosas, 53  
 Cuerpo extraño, aspiración, 42  
 Cutáneo lateral, nervio, 176, 177*f*  
**D**  
 Dartos, fascia, 65  
 Dedos, 138, 139-140*c*  
 Defecación, 126  
 Defensa muscular, 74  
 Deferente, conducto, 70  
 Deglutido, cuerpo extraño, 46  
 Deltoides, ligamento, 166  
 Denticulados, ligamentos, 24  
 Derivaciones, 14, 16  
 Dermatomas, 7, 8*f*, 145*f*, 177*f*  
 Descendente, aorta, 58  
 Deslizantes, articulaciones, 161  
 Diafragma, 35, 96-99  
 pélvico, 106-110  
 Diafragmática, hernia, 98-99  
 Diartrosis, 1, 166  
 Digestiva, capa, 46  
 hemorragia, 87  
 Digestivo, estructuras del aparato, 71, 72*f*-74  
 Dilatador de la pupila, 208  
 Disco, hernia de, 27, 28  
 Disfagia, 43, 244  
 Disfonía, 43  
 Diverticulitis y diverticulosis, 90  
 Divertículos, 88, 90  
 Dorsal, ancho, nervio, 151  
 largo, nervio, 151  
 pedio, pulso, 172  
 raíz, 7  
 rama, 7, 31  
 vértebra, 20, 21*f*, 22*f*, 27  
 Down, síndrome, 91  
 Duodenal, compresión, 87  
 Duodeno, 80, 82*f*, 87  
 Dupuytren, contractura, 142  
 Duramadre, 23, 189-190  
 senos venosos, 190, 191*f*  
**E**  
 Ectópica, implantación, 117  
 Elástico, ligamento amarillo, 23  
 Emisarias, venas, 190  
 Enartrosis, 161  
 Endocardio, 50  
 Endocrina, capa, 43  
 Endocrinas, glándulas, 84  
 Endolinfa, 16, 222  
 Enfisema, 42  
 Epicardio, 50  
 Epicondilitis, 136  
 Epidural, espacio, 23  
 Epifrénico, divertículo, 76  
 Epigástricas, venas, 65-66  
 Epiploica, bolsa, 80  
 Epiplón, 73, 80  
 Episiotomía, 117  
 Epistaxis, 199  
 Erb-Duchenne, síndrome, 147, 149





- Escafoides, 138  
Escaleno, 35  
Escápula, 132, 133f  
Escapular, cintura, 132  
Esclerosis múltiple, 4, 208  
Esclerótica, 204  
Escoliosis, 22  
Escotomas, 211  
Esfintéricos, músculos, 114  
Esofágicas, varices, 91  
Esofágico, hiato, 98  
Esofago, 46, 58, 76, 241  
Espalda, 20-33  
    canal vertebral, 23-25  
    cóccix, 29  
    columna vertebral, 20-23  
    músculos, 29-31  
    sacro, 20, 21f, 29  
    vértebras, cervicales, 25-27  
    dorsales, 20, 21f, 22f, 27  
Espermática, fascia, 67, 69  
Espermático, cordón, 69-70  
Espermatocele, 70  
Espina bífida, 20  
Espinales, músculos, 30  
Esplácnicas, ramas, 7  
Espláncnicos, nervios, 9, 122,  
    123-125  
Esplénica, arteria, 74, 75f  
Esplenio, de la cabeza, 31  
    del cuello, 31  
Esplenomegalia, 92  
Espondilitis, 25, 26f  
Espondilolistesis, 27-28  
Espondilosis, 25, 26f, 27-28  
Esquelético, músculo, 1-2, 35  
    sistema, 1  
Estapedio, 222, 224  
Eternal, ángulo, 34, 44f  
Esternoclavicular, articulación, 132  
Esternocleidomastoideo, 35  
Esternocostales, triángulos, 98  
Esternón, 34  
Estómago, 76, 78f, 79f, 80  
Estrabismo, 211, 212  
    interno, 192  
Estríbo, asa, 222  
Excesiva, vasoconstricción, 233  
Exocrinas, glándulas, 84  
Extensores, 146  
Externa, vena safena, 170f,  
    172-173  
Externo, músculo oblicuo, 66  
    oído, 219-220  
Extraperitoneal, grasa, 67
- F**  
Facial, arteria, 231  
    nervio, 223-225  
Falso, divertículo, 76  
Faringe, 238-244  
Fecalitos, 88  
Fecundación, 117  
Femoral, arteria, 167-168, 170f, 171f  
    hernia, 71  
    nervio, 174-175, 177f, 178c  
Femoropatelar, 162f  
Fémur, 161-162, 163c  
Fibroso, esqueleto, 50  
Filamento terminal, 24  
Flexor corto, de los dedos, 181  
    del pulgar, 181  
Flexores, 144  
Fosa, craneal anterior, 193c  
    oval, 51-52  
Fracturas, 1-2, 35, 135-136, 161  
    bazo y, 81  
Frénicos, nervios, 35, 47, 236  
Frontal, nervio, 212
- G**  
Ganchos, 26  
Ganglios, 3  
Gástrica, arteria, 75f, 76  
Gastroduodenal, arteria, 75f, 76  
Gastroesofágico, reflujo, 76, 99  
Geniculado, ganglio, 223  
Genitofemoral, nervio, 69, 179  
Glenohumeral, articulación, 132, 134-136,  
    135c  
Globo ocular, 204  
Glosofaríngeo, nervio, 233, 238, 239f,  
    241-243  
Glottis, 244  
    hendidura de la, 244  
Gubernáculo, 71  
Grises, ramas, 9  
Guillain-Barré, síndrome, 4  
Gusto, fibras, 219, 223
- H**  
Haustros, 88  
Hematemesis, 87  
Hematocele, 70  
Hematoquecia, 87  
Hemopericardio, 48  
Hemorragia digestiva, 87  
Hemorroides, 92, 113, 114  
Hendidura de la glottis, 244  
Hepática común, arteria, 75f, 76  
Hernias, 71, 98-99
- Hiatal, hernia, 98-99  
Hiatos, 97-99  
Hidartrosis modificada, 162  
Hidrocefalia, 16  
Hidrocele, 70  
Hidronefrosis, 93, 94  
Hígado, 77f, 81-83, 82-83, 91-92  
Hioides, 230, 237  
Hiperacusia, 222, 225  
Hiperestesia, 14  
Hiperplasia, 88  
    prostática benigna, 114-115  
Hipogloso, nervio, 213-214, 233  
Hirschsprung, enfermedad, 13, 76, 91  
His, haz, 57  
Histerectomía, 118  
Hombro, 134c, 135c  
    traumatismo, 132  
Horner, síndrome, 13, 27, 43, 234  
Huesecillos, 222  
Huesos, 1  
    fracturas, 1-2, 35, 81, 135-136, 161  
Húmero, 135-136  
Humerocubital, articulación, 136  
Humerorradial, articulación, 136
- I**  
Íleo, 74  
Ileocólica, arteria, 86  
Íleon, 85f, 88  
Iliaca interna, arteria, 120-121, 170f,  
    172  
Iliohipogástrico, nervio, 179  
Ilioinguinal, nervio, 179  
Ilion, 78f  
Impedancia, desequilibrio, 222  
Incisivo, orificio, 218  
Inervación, corazón, 57-58  
    cráneo, 200c-202c  
    extremidad inferior, 173-183  
    superior, 143-155  
    pelvis y perineo, 122, 124-125  
    tórax, 35-37  
Inferior, extremidad, 161-186  
    drenaje venoso, 172-173  
    huesos y articulaciones, 161-167  
    inervación, 173-183  
    irrigación, 167-172  
Inferior, ganglio cervical, 233  
    nervio, alveolar, 218  
    glúteo, 177f, 178c, 180  
    vena cava, 37f, 77f, 78f, 96, 97f  
Infraespinoso, músculo, 150  
Infraglótico, espacio, 244  
Infrahioides, músculos, 237-238



Infratemporal, fosa, 214-218  
 techo de la fosa, 217-218  
 Infundíbulo, 117  
 Inguinal, conducto, 69, 71  
 ligamento, 66  
 región, 69-71  
 Inguinales, hernias, 71  
 Interarticular, porción, 27  
 Interauricular, comunicación, 52  
 Intercostales, músculos, 35, 36f  
 nervios, 35, 36f  
 arterias y venas, 35-36, 37f  
 Interlobular, bloqueo de la arteria, 93  
 Interno, oído, 222  
 Interóseo anterior, nervio, 153  
 Interventricular, comunicación, 53  
 tabique, 53  
 Intervertebrales, discos, 23  
 Intestinales, ramas, 86  
 Intestino, anterior, estructuras derivadas, 74-85, 77f  
 posterior, estructuras derivadas, 89-91  
 Intususcepción, 89  
 Involuntario, control muscular, 3  
 Isquémicos, infartos intestinales, 90-91

## K

Kegel, ejercicios, 110  
 Kiesselbach, plexo, 199  
 Klumpke, parálisis, 150  
 Krukenberg, tumores, 80  
 Kussmaul, signo, 48

## L

Lagrimal, glándula, 208  
 nervio, 213  
 Lambert-Eaton, síndrome, 2f, 3  
 Larínge, 244-246  
 Laringofaringe, 238  
 Lateral, ligamento, 167  
 menisco, 165  
 nervio cutáneo, 176, 177f  
 femoral, 179-180  
 nervio plantar, 181  
 Latigazo, 26  
 Lengua, 213, 214f  
 Ligamento, cruzado anterior, 164-165  
 longitudinal anterior, 23  
 Ligamentos, rodilla, 162-164  
 Linfático, drenaje, 37, 42  
 sistema, 15f, 16  
 Linfáticos, capilares, 16  
 ganglios, 16

Lingual, arteria, 231  
 nervio, 218  
 Liso, músculo, 3  
 Lordosis, 22  
 Lumbar, plexo, 173-180  
 punción, 25  
 Lumbares, nervios, 5f, 10f  
 vértebras, 20, 21f, 24f, 27  
 Lumbosacro, plexo, 173-174,  
 180-183  
 Luxaciones, 161

## M

Maleolo, 222  
 Mamas, 37-38  
 Mandibular, nervio, 218  
 Manubrio, 34  
 Masticación, 215  
 Maxilar, arteria, 199, 202, 215, 217  
 seno, 197-198  
 Meckel, divertículo, 88  
 Media, fosa craneal, 193c  
 Medial, menisco, 165  
 nervio plantar, 181  
 Mediana, cresta, 29  
 Mediano, nervio, 146f, 152-153  
 Mediastino, 43-58  
 anterior, 58  
 corazón, 49-58  
 medio, 48, 50f  
 posterior, 58  
 superior, 43-47  
 Medio, intestino, estructuras derivadas, 85-89  
 Medio sagital, corte, 197, 198f  
 Médula espinal, 5f, 24  
 Medusa, cabeza de, 92  
 Melanemesis, 87  
 Melena, 87  
 Ménière, enfermedad, 223  
 Mesenterios, 67, 79f  
 Mesoclaviculares, planos, 64  
 Metastásicas, células neoplásicas, 16, 23,  
 38, 42, 71  
 Miastenia grave, 2, 45  
 Micción, 125-126  
 Mielinización, 4  
 Miocardio, 50  
 infarto, 55  
 Miotomas, 7  
 Mitril, válvula, 53  
 Motoras, fibras, 69  
 Muñeca, 136-138, 146f  
 Muscular, sistema, 1  
 Musculocutáneo, nervio, 151-152

## N

Nasal, cavidad, 196-199  
 tabique, 197  
 Nasociliar, nervio, 212  
 Nasofaringe, 238  
 Nauseoso, reflejo, 243  
 “Negación”, articulaciones de, 26  
 Nervios, lesiones, 14, 148-149c  
 abductor, 212  
 accesorio, 236  
 facial, 224-225  
 femoral, 176  
 hipogloso, 214  
 laríngeo, 245-246  
 mandibular, 218  
 obturador, 178c, 179  
 oculomotor, 211  
 olfatorio, 199  
 óptico, 208  
 plexo lumbosacro, 178c  
 safeno, 176  
 troclear, 212  
 vago, 243-244  
 Nervioso, sistema, 3-14  
 Neumotórax, 35, 39-40  
 espontáneo, 42  
 Neural, ectodermo de la cresta, 3  
 Neuromuscular, unión, 2  
 Neuronas, 3  
 Nuck, canal, 71  
 Núcleo, 3  
 pulposo, 23, 27, 28

## O

Oblicuo, interno, músculo, 66-67  
 seno, 48  
 Obstrucción, arteria celiaca, 81  
 Obturador, nervio, 176, 177f, 178c,  
 179  
 interno, 175f, 183  
 Occipital, arteria, 232, 235  
 Ocular, globo, 204  
 Oculomotor, nervio, 189, 206f, 207c, 208,  
 211  
 Oftálmica, arteria, 199  
 rama, 212-213  
 Oftálmicas, venas, 191-192  
 Oído, 217f, 219-222  
 medio, 220, 222  
 infecciones, 243  
 Olfatorio, nervio, 198-199  
 Oligodendrocitos, 4  
 Ópticas, vías, 210  
 Óptico, conducto, 204  
 disco, 209



- nervio, 4, 208-211  
quiasma, 211  
Órbita, 204-213  
Osteoartritis, 25  
Osteoporosis, 1  
Otoesclerosis, 223  
Ovulación, 117
- P**  
Paladar, 218-219  
Palatoglosos, arcos, 213  
Pancoast, carcinoma, 41f  
Páncreas, 78f, 82f, 84  
Pancreático, adenocarcinoma, 84-85  
Papilares, músculos, 53  
Papiledema, 209  
Paradójico, movimiento, 35  
Paraesofágica, hernia hiatal, 99  
Paranasales, senos, 197  
Parasimpática, división, 9, 10f, 11c, 12, 43  
Paratiroides, 246-247  
Paravertebrales, ganglios, 9  
Paresias, 14  
Parestesias, 14, 43  
Parietal, peritoneo, 74  
pleura, 38  
Parótidas, 196, 197f, 225  
Parpadeo, reflejo, 224  
Pectíneos, músculos, 51-52  
Pectoral mayor y menor, 35  
Pélvica, cintura, 161  
Pelvis y perineo, 104-131  
arteria iliaca interna, 120-121  
defecación, 126  
diafragma pélvico, 106-110  
inervación, 122, 124-125  
micción, 125-126  
nervio pudendo, 121-122  
pelvis ósea, 104-106  
perineo, 118-120  
reflejos sexuales, 126-127  
vísceras pélvicas, 110-118  
Péndula, marcha, 182  
Pene, 118-119  
Perforante, nervio cutáneo, 175f, 183  
Periarterial, plexo, 233  
Pericárdico, derrame, 48  
Pericardiocentesis, 49  
Pericarditis, 49  
Periférico, sistema nervioso, 3,4  
Perineo, 118-120  
Peritoneal, irritación, 97  
Peritoneales, relaciones, 71, 73  
Peritoneo, 67  
Peroné, 162f
- Peroneo, común, nervio, 177f, 178c, 182  
profundo, nervio, 181f, 182-183  
Persistencia pequeña y grande, 52  
Petroso, gran nervio, 223-224  
Petrotimpánica, fisura, 217-218  
Peyer, placas, 88  
Piamadre, 24  
Pie péndulo, 182  
Pies, dedos de los, 167, 169c  
Piriforme, 175f, 176f, 183  
síndrome, 182  
Pirosis, 76, 99  
Pleura, 38-40  
Pleural, cavidad, 38-39  
derrame, 40  
Pleuritis o pleuresía, 39  
Plexo cervical superficial, rama auricular, 237  
Poplítea, arteria, 168, 171f  
Porta, vena hepática, 91, 92f  
Portas, venas, 14  
Portocavas, anastomosis, 91, 92f  
Posganglionares, axones simpáticos, 9  
Posnatales, defectos, 53  
Posterior, arteria, auricular, 232  
tibial, 171f, 172  
cutáneo femoral, nervio, 175f, 183  
fosa craneal, 194c  
ligamento, cruzado, 164-165  
longitudinal, 23  
mediastino, 58  
triángulo, 234-237  
Preganglionares, axones parasimpáticos, 211  
neuronas, parasimpáticas, 12  
simpáticas, 9  
Presbicia, 223  
Prevertebral, ganglio simpático, 9  
Proceso vaginal, 70  
Pronación, 167  
Próstata, 112f, 114-115  
Proximal, articulación radiocubital, 136  
Psoas, músculo, 78f  
Pterigoideo, conducto, 204  
Pterigopalatina, fosa, 199-204, 202  
Ptosis, 211  
Pudendo, nervio, 121-122, 176f  
Pulmonar, plexo, 43  
válvula, 54  
Pulmonares, venas, 14  
Pulmones, 40-43, 41f  
Pupila, constrictor de la, 208  
dilatador de la, 208  
Pupilares, reflejos, 208  
Purkinje, fibras, 57
- Q**  
Quilíferos, 16  
vasos, 37  
Quilotórax, 40  
Quimiorreceptores, 233
- R**  
Radial, arteria, 143  
nervio, 155  
Radiculopatías, 25  
Radiocubital proximal, articulación, 136  
Radiocubitales, articulaciones, 137c  
Rama, auricular del plexo cervical  
superficial, 237  
mastoidea del plexo cervical  
superficial, 237  
Raquídea, estenosis, 28  
Raquídeos, nervios, 4, 5f, 6f, 7, 24-25  
Raynaud, enfermedad, 14, 16  
Rebote, 74  
Recto, 90  
vaina, 66, 68  
Referido, dolor, 13, 74  
Reflejo, control muscular, 1  
Reflejos, 13  
Renal, cólico, 94  
Reproductor, estructuras del aparato,  
femenino, 108f, 111f, 115-118,  
119-120  
masculino, 107f, 110, 114-115, 119  
Respiratoria, capa, 45-46  
Respiratorios, ruidos, 40  
Retina, 204  
Retiniano, células del ganglio, 208, 209f  
Retroesternal, hernia diafragmática, 99  
Rinne, prueba de, 223  
Riñones, 93-94  
Rodilla, 162-165  
Rotador, manguito, 134  
Rotuliano, ligamento, 162
- S**  
Sacro, 20, 21f, 29  
agujero, 29  
Sacroiliacas, articulaciones, 161  
Sacros, nervios, 5f, 10f  
Saculados, aneurismas, 188-189, 211  
Sáculo, 222  
Safena interna, vena, 170f, 172-173  
Safeno, nervio, 175-176, 176, 177f  
externo, 175f, 183  
Scarpa, fascia, 65  
Schwann, células, 4  
Schwannomas, 4  
Semilunar, luxación del hueso, 138



Seminoma, 70  
 Seno venoso, 51  
 Senos, 190-192  
 Sensitivos, ganglios, 3  
 Septomarginal, trabécula o banda moderadora, 53, 57  
 Seroso, líquido, 16  
 Sexuales, reflejos, 126-127  
 Shy-Drager, síndrome, 13  
 Sigmoides, vólculo, 90  
 Simpática, división, 9, 10f, 11c, 43  
 Simpático, tronco, 233  
 Sinartrosis, 1  
 Sinoauricular, nodo, 56-57  
 Sinoviales, articulaciones, 1  
 Sinusitis, 198  
 Subaracnoideo, espacio, 23-24, 208  
   hematoma, 188  
 Subastragalina, articulación, 167, 168c  
 Subclavia, arteria, 140, 141f  
   vena, 235  
 Subcostal, nervio, 179  
   plano, 64  
 Subdural, espacio, 23  
 Suboccipital, triángulo, 31  
 Sudoríparas, glándulas, 37  
 Superficial, fascia, 65  
   nervio peroneo, 181f, 182  
 Superior, arteria tiroidea, 231  
   ganglio cervical, 233  
   mediastino, 43-47  
   nervio, glúteo, 177f, 178c, 180  
   laríngeo, 245  
   síndrome de la vena cava, 45  
   vena cava, 44f  
 Superior, extremidad, 132-160  
   huesos y articulaciones, 132-140  
   inervación, 143-155  
   irrigación, 140-143  
 Supinación, 167  
 Supraclaviculares, ganglios linfáticos, 42  
   nervios, 237  
 Supraescapular, arteria, 140, 141, 141f, 235  
   nervio, 150  
 Supraespinoso, músculo, 150  
 Suprahioides, músculos, 238  
 Suprarrenales, glándulas, 94-95

**T**  
 Tarso, articulaciones, 167, 168c  
 Temporal, hueso, 219-225  
 Temporomandibular, articulación, 215, 216c  
 Testicular, torsión, 69

Testiculares, neoplasias, 70  
 Tibia, 162f  
 Tibial, nervio, 177f, 178c, 180-181, 182  
 Tic doloroso, 218  
 Timo, 58  
   hiperplasia, 2  
 Timoma, 2, 45  
 Timomas, 58  
 Timpánica, cuerda, 217-218, 224  
   membrana, 219-220  
 Tiroarritenoideos, músculos, 244, 245f  
 Tirocervical, tronco, 140, 141f  
 Tiroides, 246-247  
 Tobillos, 165-167  
   articulación, 166-167  
   esguince, 167  
 Torácico, conducto, 37f, 46, 58  
   síndrome del estrecho, 43  
 Torácicos, nervios, 5f, 10f  
 Toracoabdominal, diafragma, 96-99  
 Toracocentesis, 39  
 Tórax, 34-63  
   costillas, 34  
   esternón, 34  
   inervación e irrigación, 35-37  
   mamas, 37-38  
   mediastino, 43-58  
   músculos esqueléticos, 35  
   pleura, 38-40  
   pulmones, 40-43  
 Torsión testicular, 69  
 Transpilórico, plano, 64  
 Transtuberular, plano, 64  
 Transversa, arteria cervical, 140, 141-142, 141f, 235  
 Transversal, imagen, 45-46, 46f  
 Transversas, articulaciones del tarso, 167  
 Transverso, músculo del abdomen, 67  
   nervio cervical, 237  
   seno pericárdico, 48  
 Transversoespinales, músculos, 31  
 Transversos, senos, 190  
 Tráquea, 246-247  
 Trendelenburg, marcha, 180  
 Tricúspide, válvula, 52, 53  
 Trigémino, nervio, 202, 203f, 204  
   neuralgia, 218  
 Troclear, nervio, 206f, 207c, 212  
 Trocoide, articulación, 26  
 Trombosis del seno cavernoso, 192, 212

**U**  
 Úlceras, 81  
 Umbilicales, pliegues, 67  
 Uréter, 93-94, 111, 112f, 116f

Uretra, 111, 113  
 Urinaria, vejiga, 110-118, 112f, 125-126  
 Útero, 71, 108f, 109-110, 116f  
   bicorne, 115, 116f  
 Utrículo, 222

**V**  
 Vagina, 117  
 Vaginal, parto, dimensiones de la pelvis, 104-105  
   proceso, 70  
 Vago, nervio, 7, 47, 233, 240f, 243-244  
 Varicocele, 70, 94  
 Vejiga, 116f  
   urinaria, 110-118, 112f, 125-126  
 Vena cava, 14  
   hiato, 97  
 Venosa, capa, 45  
 Venoso, drenaje, 143  
 Ventral, raíz, 7  
   rama, 7, 143-144, 173-174  
 Ventriculos, 49  
 Vermiforme, apéndice, 78f, 87, 88-89  
 Vertebral, canal, 23-25  
   columna, 20-23  
   compartimiento, 230  
 Vertebrales, arterias, 187-188  
 Vesícula biliar, 84  
 Vestíbulo, 213  
   de la laringe, 244  
 Vestibulococlear, nervio, 220f, 222-223  
 Visceral, compartimiento, 230  
   fibras del dolor, 87  
   pleura, 38-39  
 Viscerales aferentes, fibras, 12  
 Visual, defectos del campo, 211  
 Volkmann, contractura isquémica, 142  
 Voluntario, control muscular, 1

**W**  
 Weber, prueba, 223  
 Willis, círculo, 188

**X**  
 Xifocostal, ángulo, 49  
 Xifoides, apófisis, 34

**Y**  
 Yeyuno, 85f, 86, 87  
 Yugular, agujero, síndrome, 243  
   vena, 233, 234